

**IMAGERIE
FONCTIONNELLE
CEREBRALE
TEMP, TEP & IRMf**

Michel ZANCA, CHU Montpellier

Il est possible de regrouper les techniques d'imagerie fonctionnelle cérébrale au travers d'une caractéristique commune, celle d'être "traceurs dépendantes"

En effet, si les techniques de scintigraphie cérébrale (TEMP & TEP) utilisent obligatoirement des traceurs ...

...l'IRMf utilise aussi l'eau pour estimer la perfusion (ASL), l'oxygène pour "voir fonctionner" le cerveau in situ (BOLD) ou le Gd pour affirmer la présence de tumeurs cérébrales

Il est donc primordial de bien connaître les propriétés des traceurs utilisés et leur(s) mécanismes(s) d'action.

En effet, l'interprétation correcte des observations en dépend fortement, comme le montrent les exemples qui vont suivre

Traceurs Cérébraux et BHE

Métabolisme tumoral
Traceurs restant piégés

FDG
Méthionine
FLT, FET

Traceurs diffusibles
 H_2O , CO_2

Tissu
Cérébral

Récepteurs

Dopaminergiques : Iodolisuride, β -CIT, FP-CIT, TRODAT
Benzodiazépines : Iomazenil

Lumière
capillaire

Lésions de la BHE

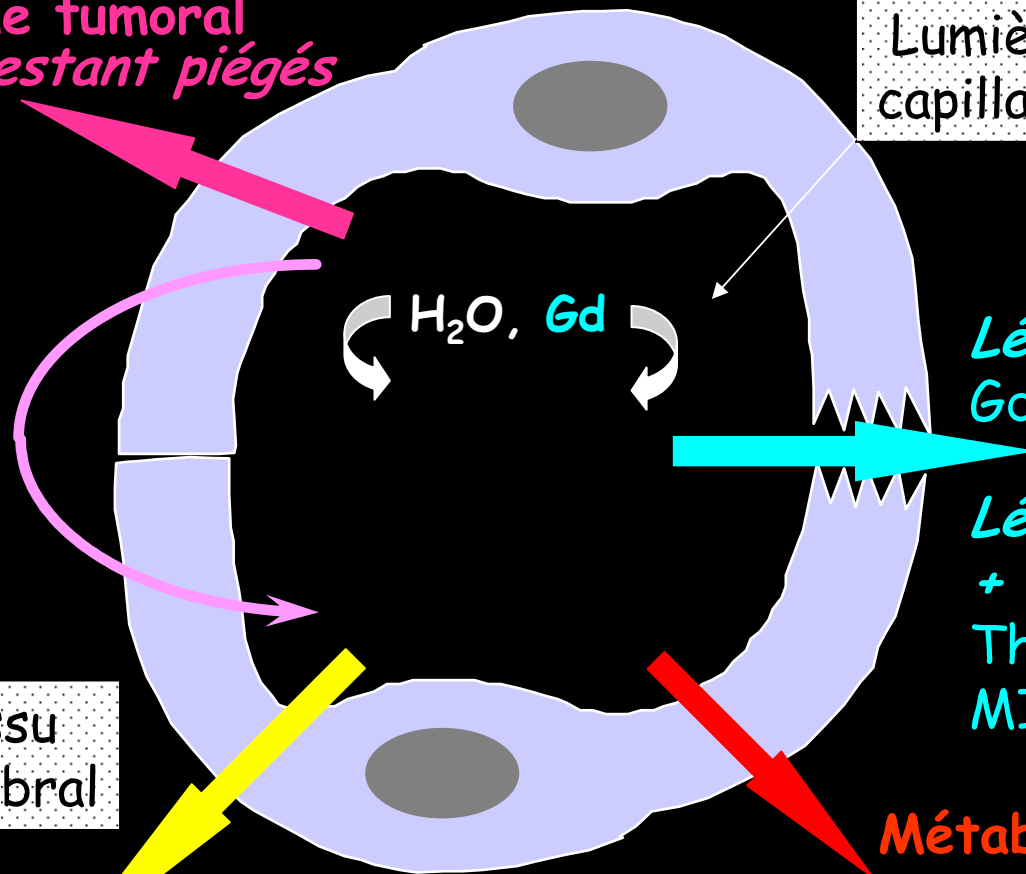
Lésion de la BHE seule
Gd-DOTA, DTPA, ...

Lésion de la BHE seule
+ métabolisme
Thallium
MIBI

Métabolisme Cérébral

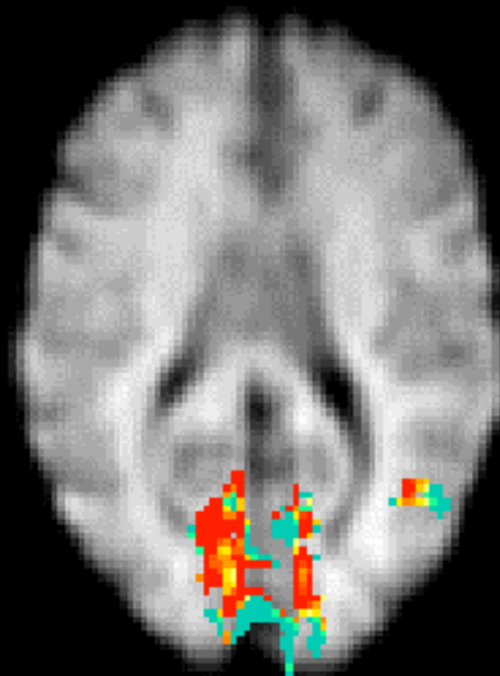
FDG

Tissu
Cérébral



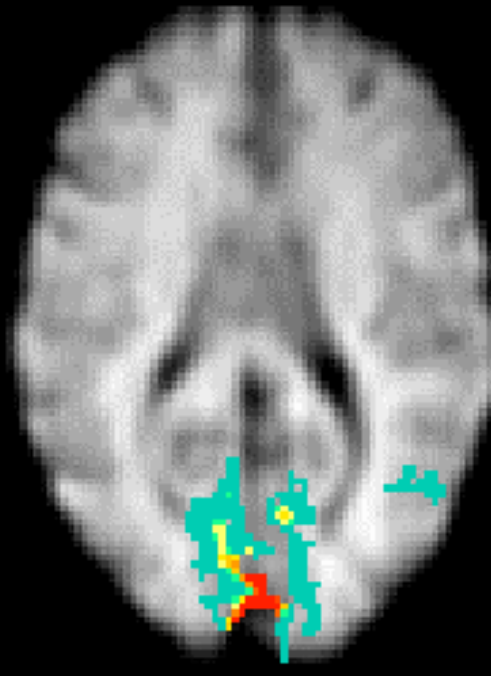
Comparaison des méthodes Réponse à des stimuli visuels

CBF



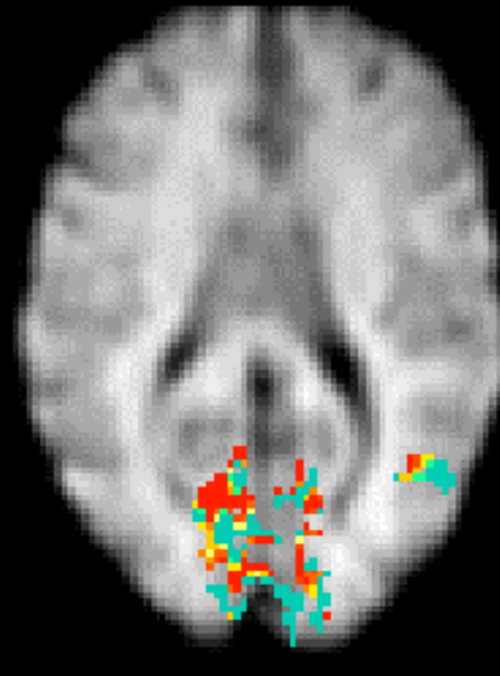
30 - 80 %

BOLD



0.5 - 2.0 %

CMRO2



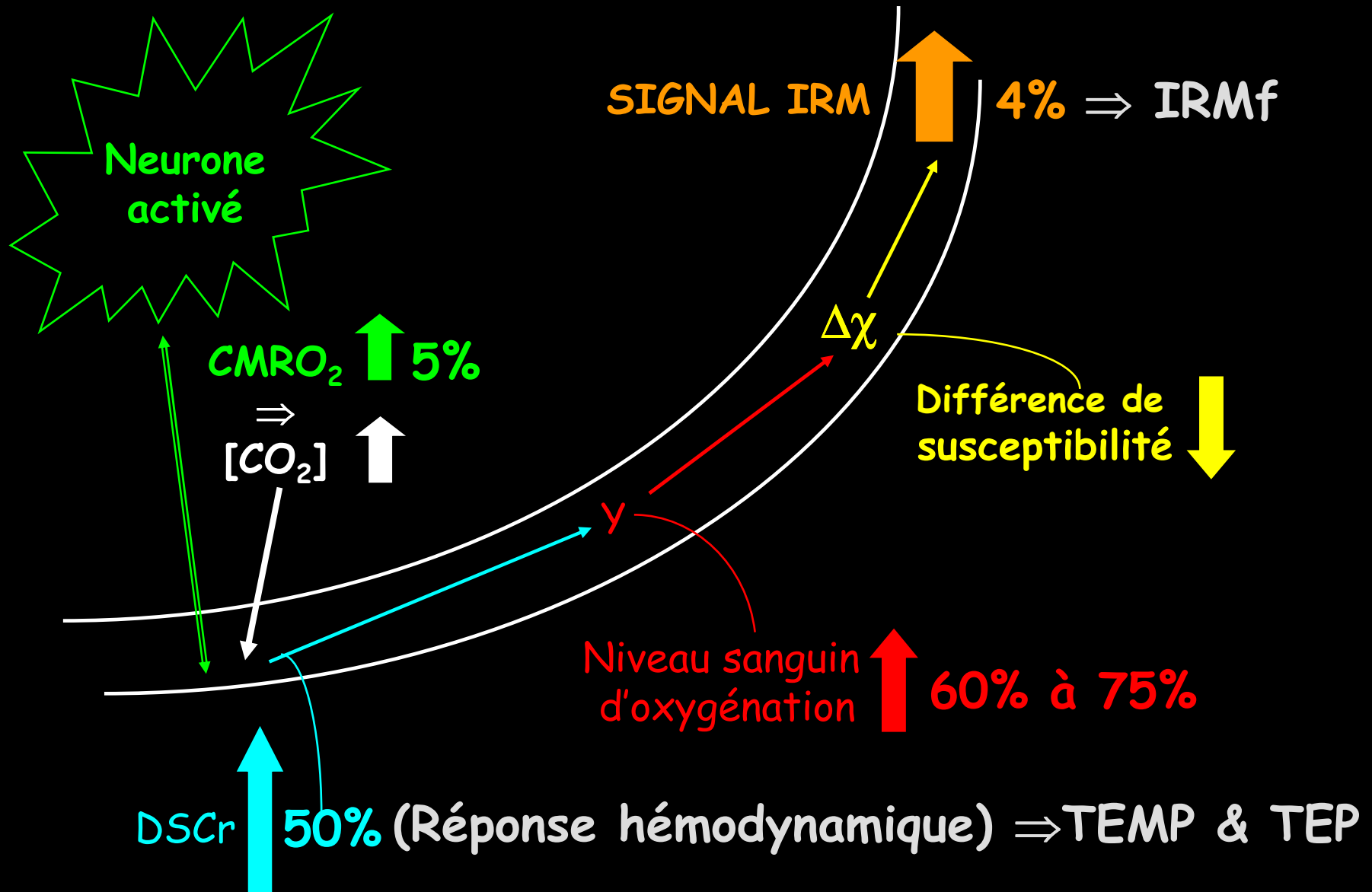
30 - 80 %



-1-

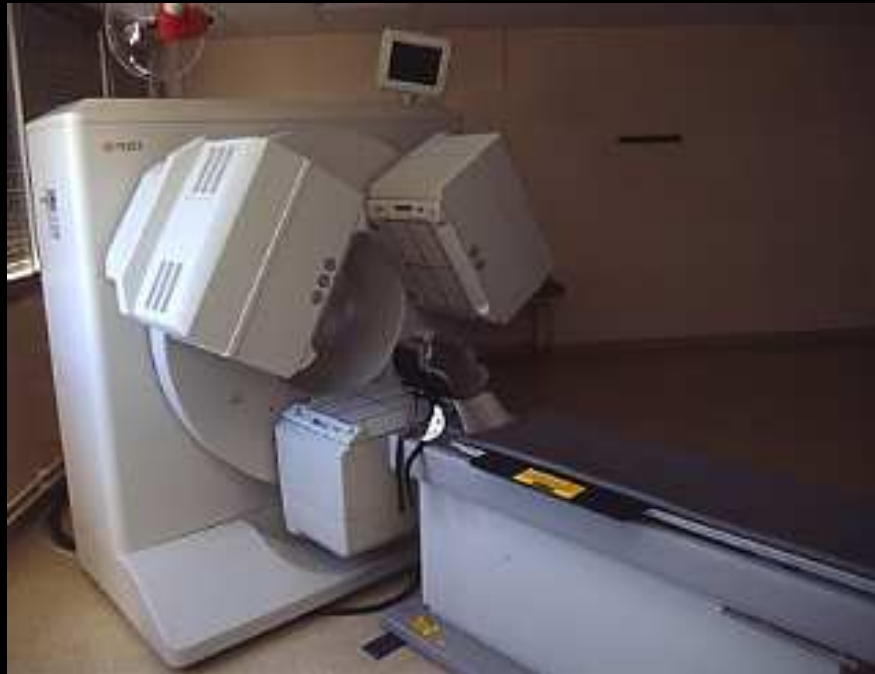Pour caractériser le fonctionnement
sensitivo-moteur central,
neurosensoriel ou cognitif, on
utilisera les variations du DSCr (et
donc de l'oxygénation locale) sous
l'effet des neuro-activations

Effet O₂ (BOLD) et neuro-activations

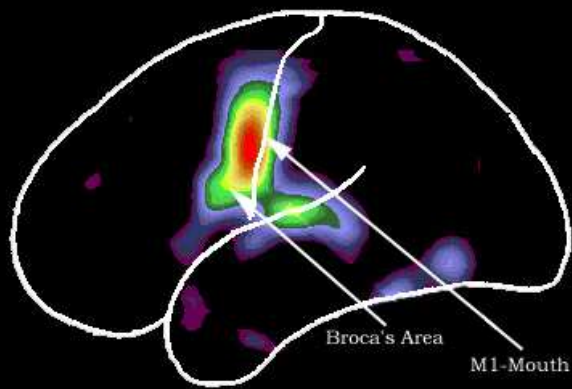


Variations du DSCr en TEMP & TEP

γ caméra TEMP dédiée cerveau ou caméra TEP

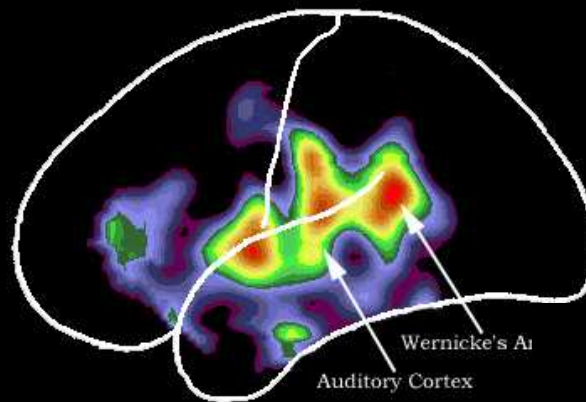


Functional Areas of Language by $H_2^{15}O$ TEP Perfusion variations



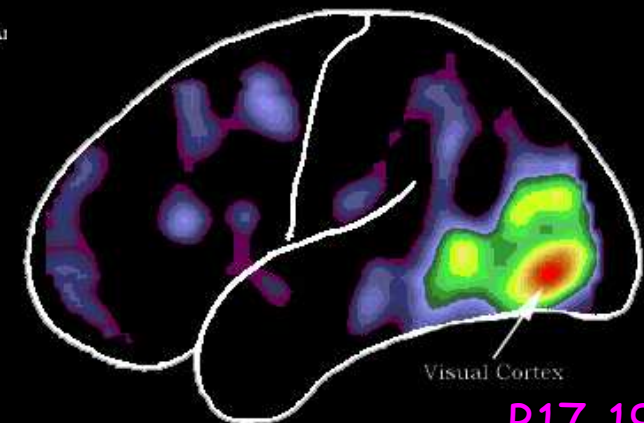
Speaking Words
Pronunciation

Broca



Hearing Words
Comprehension

Heschl
Wernicke

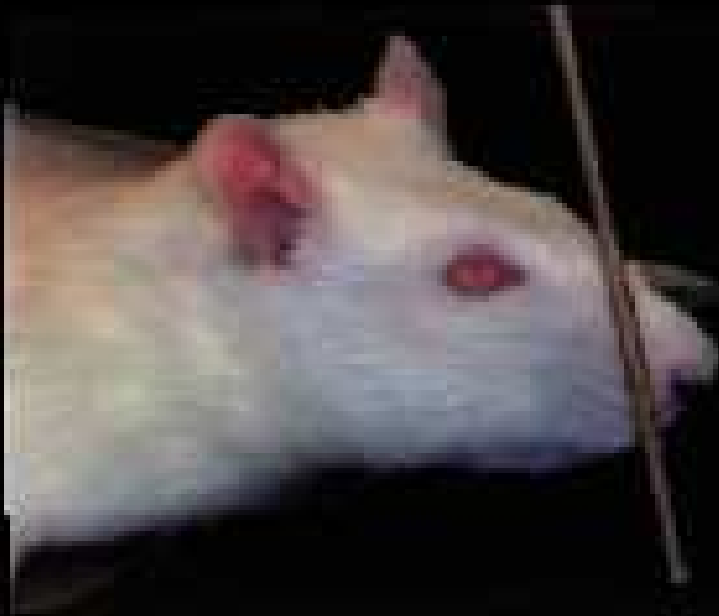

Seeing Words
Vision

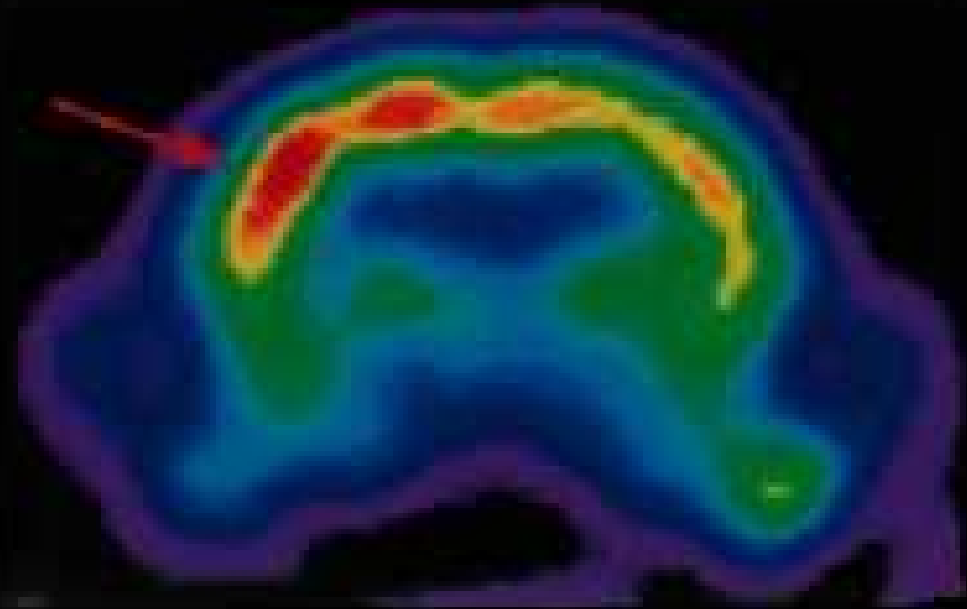
B17-19

^{18}F -FDG micro TEP sur animal

Right Whisker
Stimulation



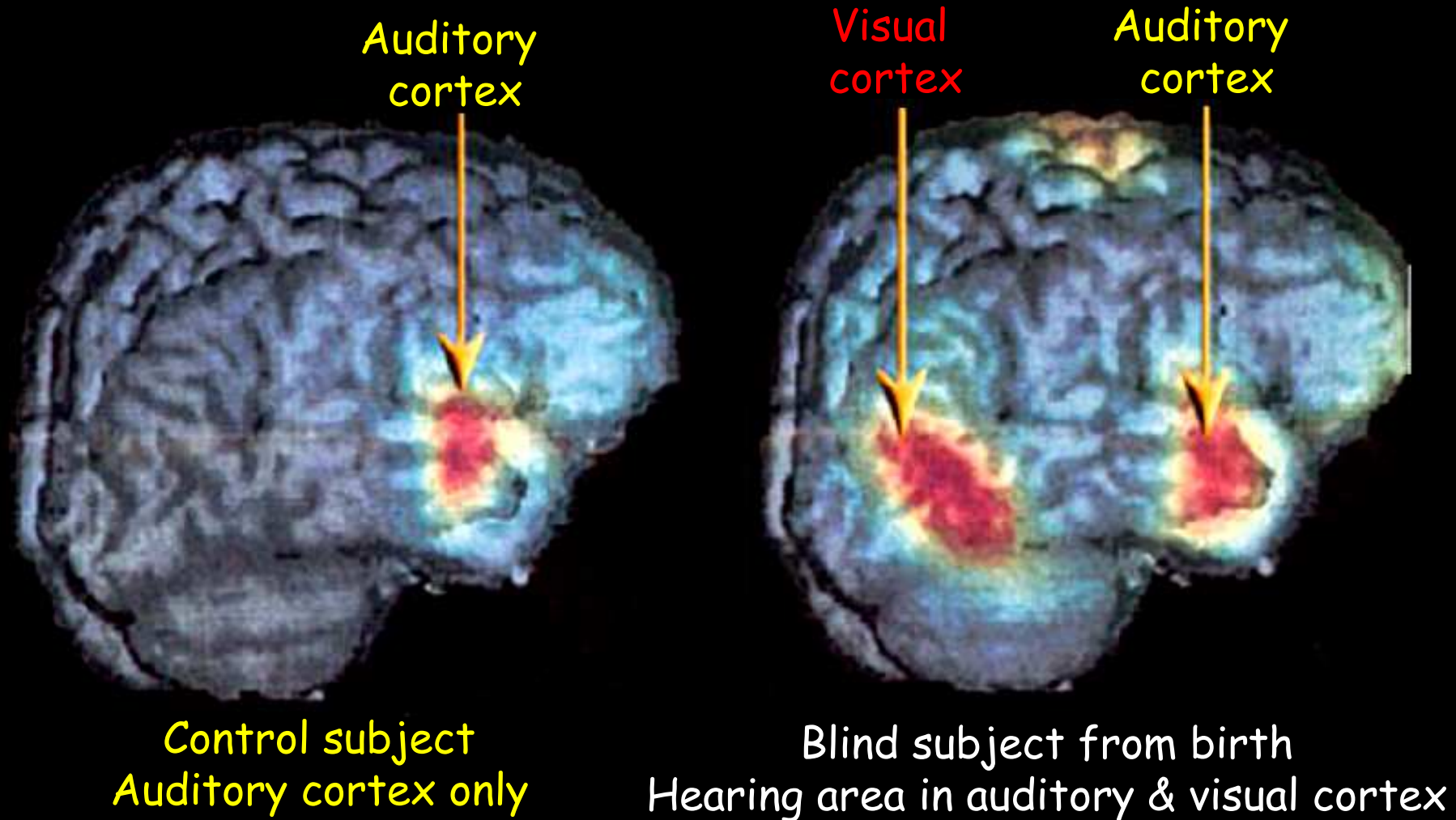
Stimulated
Response



Modification du métabolisme cérébral sous
l'effet d'une stimulation tactile (moustaches)

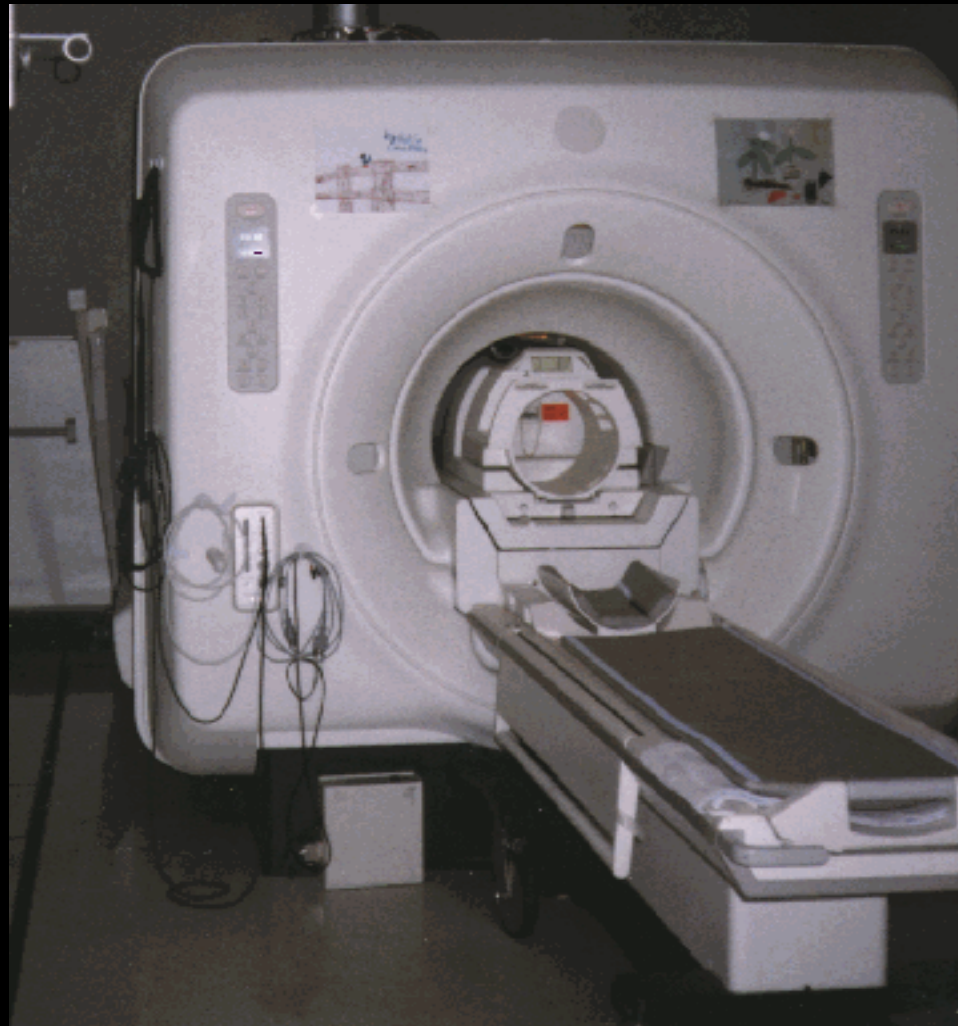
Audition in a Subject Blind From Birth

"détournement" de territoire



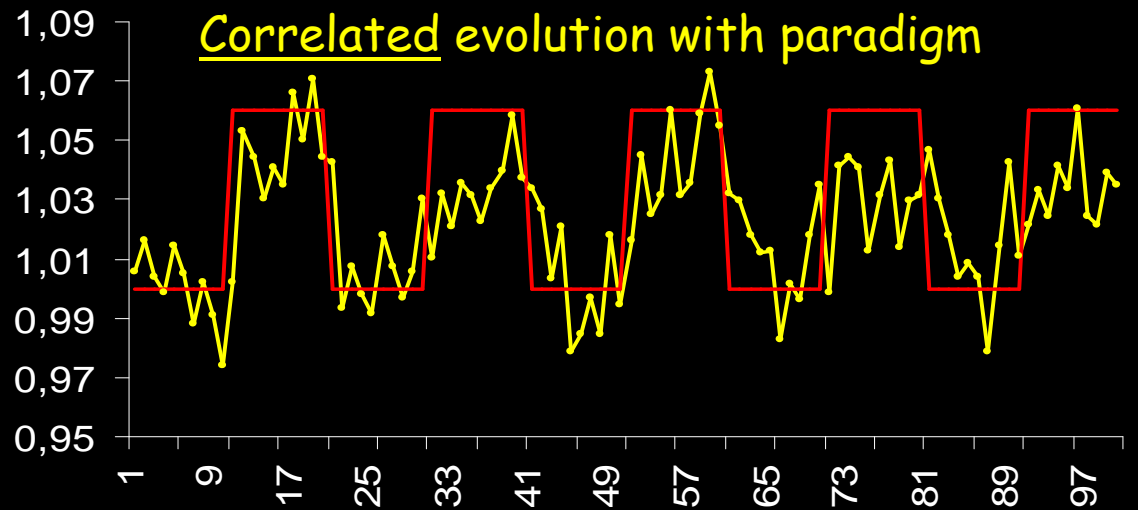
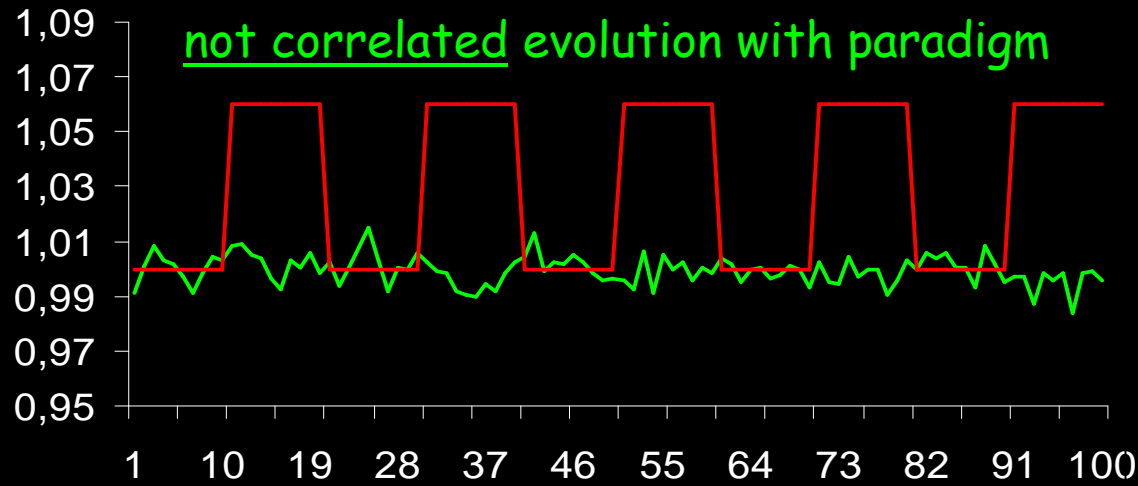
Variations de HbO_2/Hb en IRMf

Appareillage d'IRM

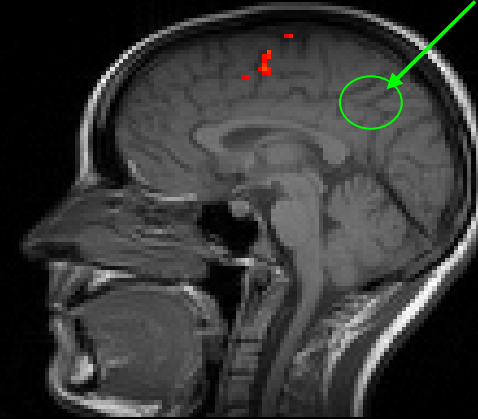


Pixels temporal evolution in a boxcar

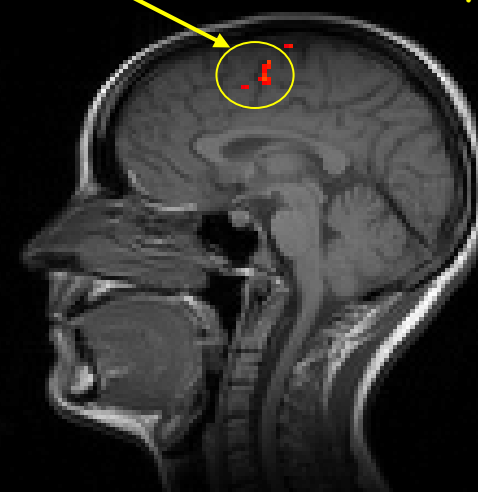
5 phases paradigm



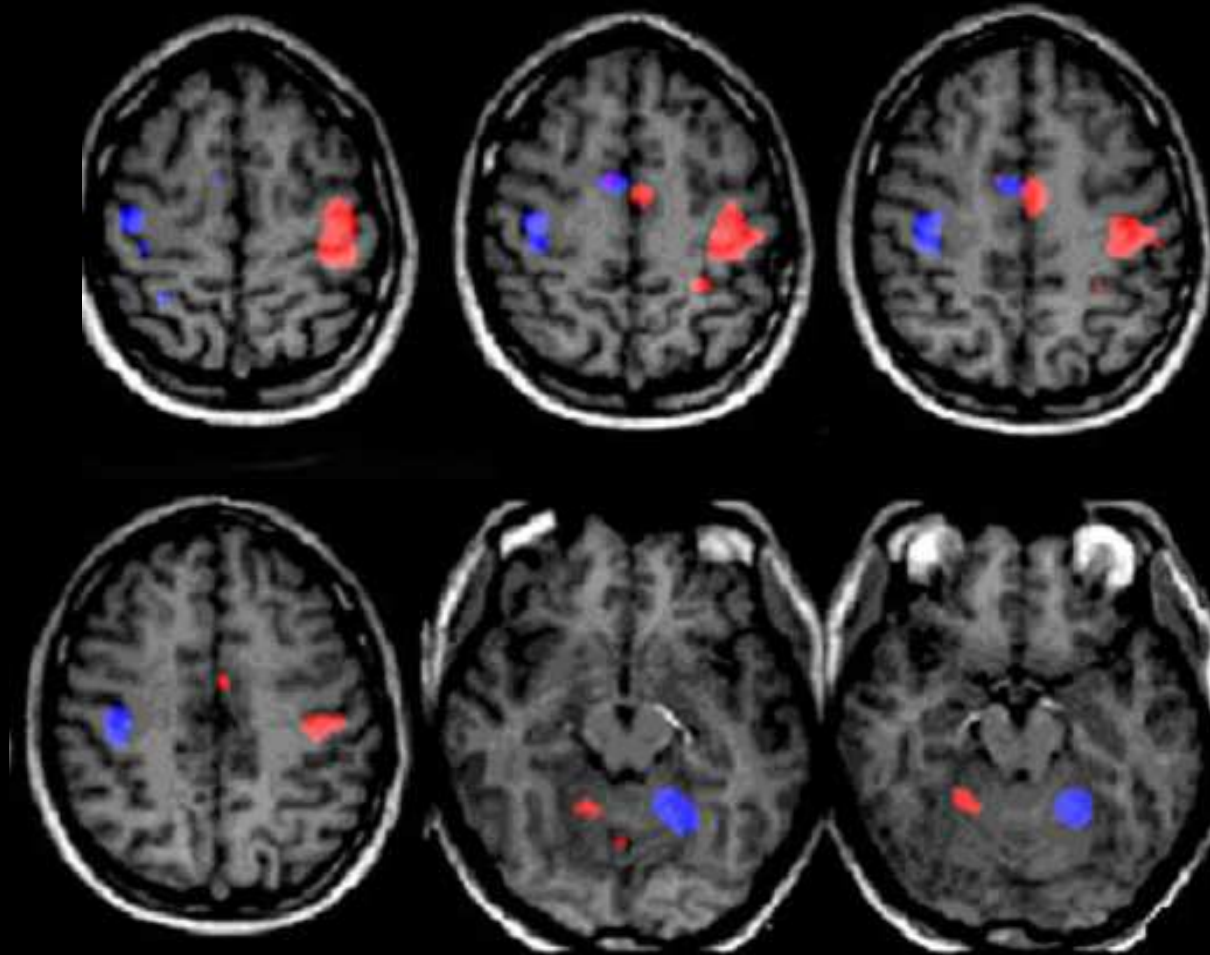
non activated territory



Activated territory



L'emploi en routine de l'IRMf des territoires moteurs et de leur latéralité ...



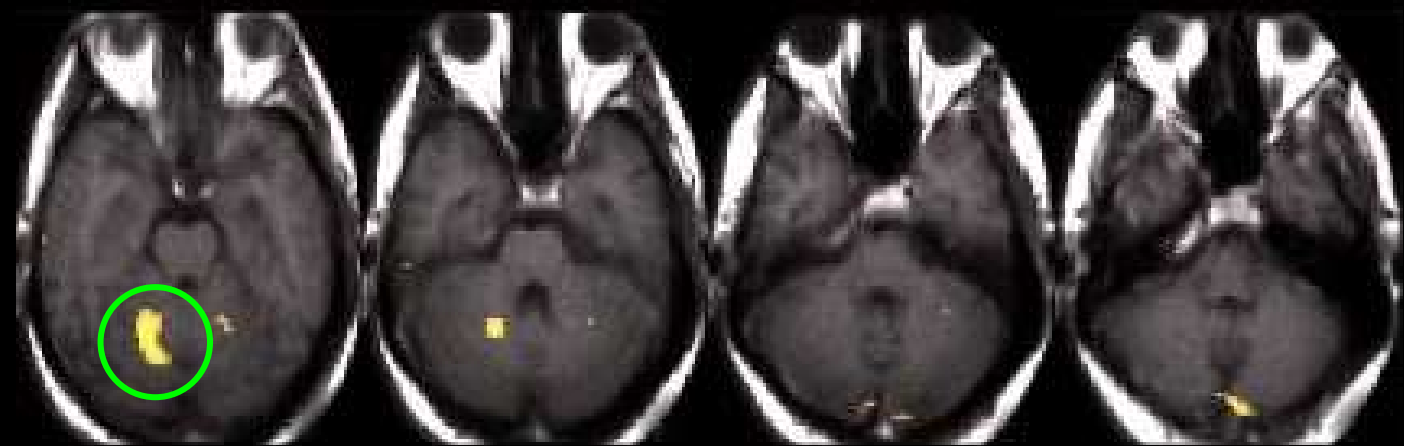
Pouce droit

Pouce gauche

... permet d'objectiver l'origine centrale d'une syncinésie acquise dans l'enfance ...

Mouvements en miroir persistants

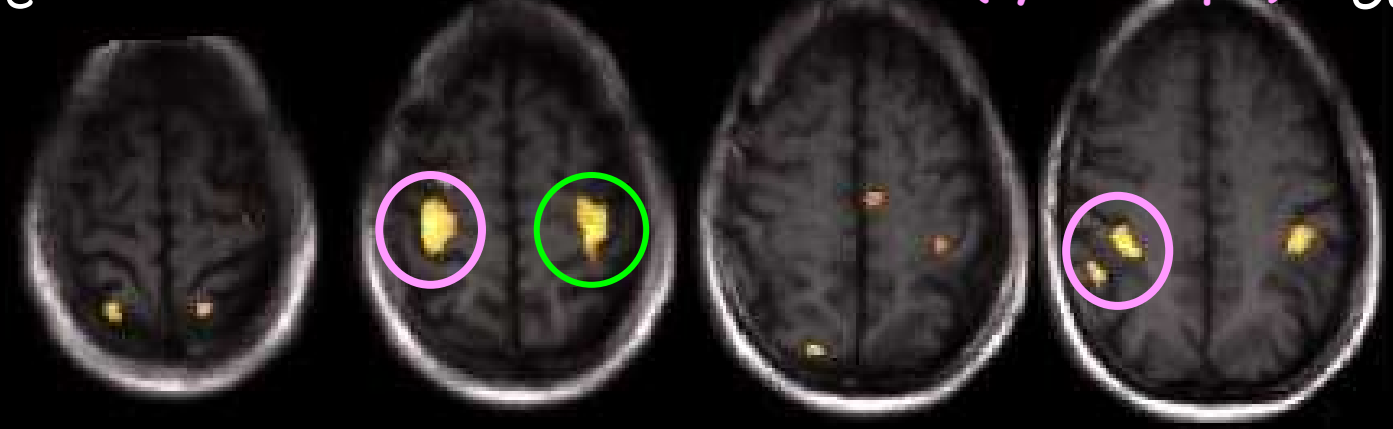Sujet droitier, opposition active pouce droit



Droite

Activation controlatérale anormale (syncinétique)

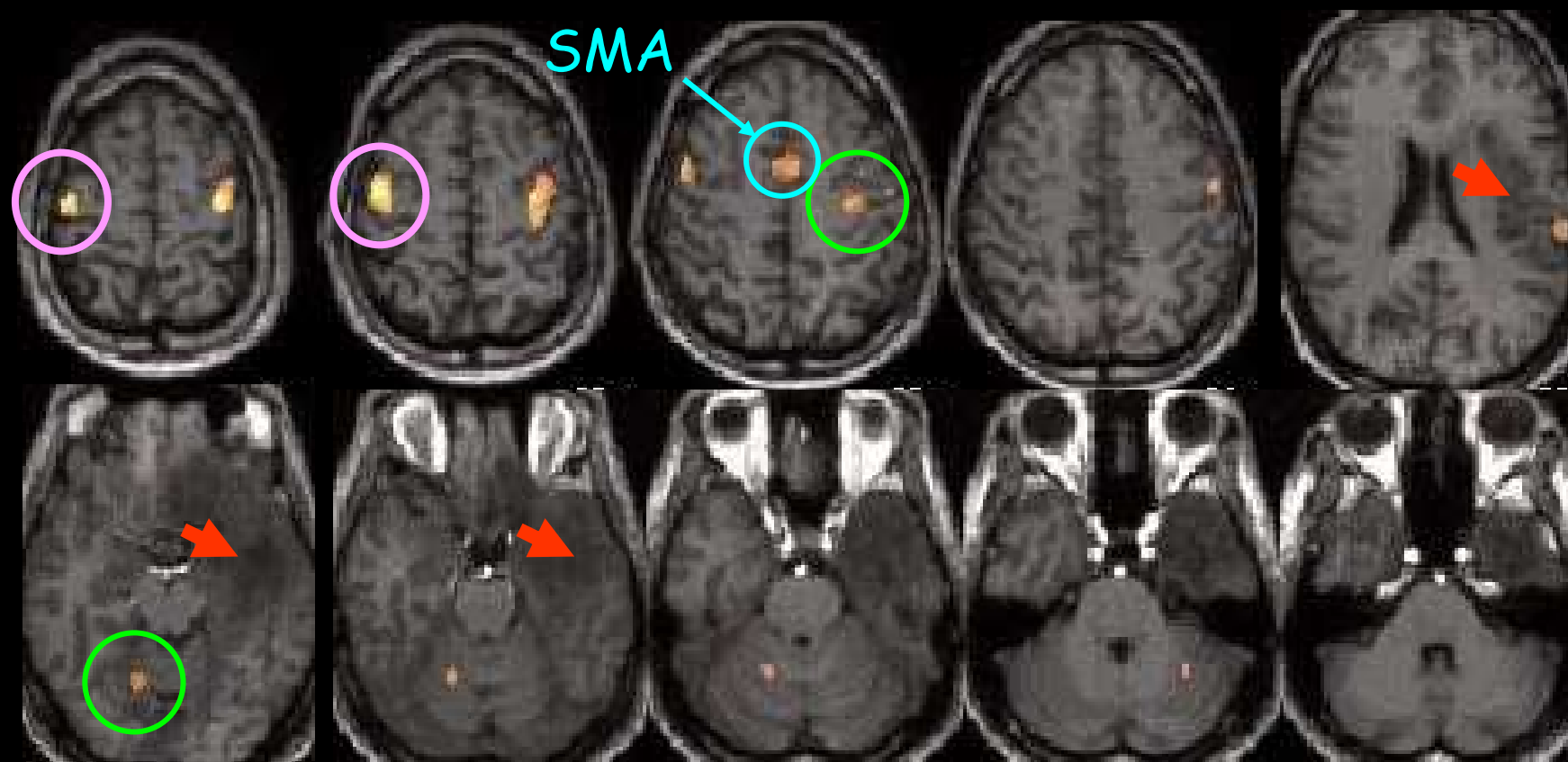
Gauche



... de visualiser une syncinésie transitoire

Lésion de bas grade, temporo-insulaire gauche ➔

L'opposition du pouce droit provoque une activation physiologique du cerveau gauche, mais aussi en miroir du cerveau droit

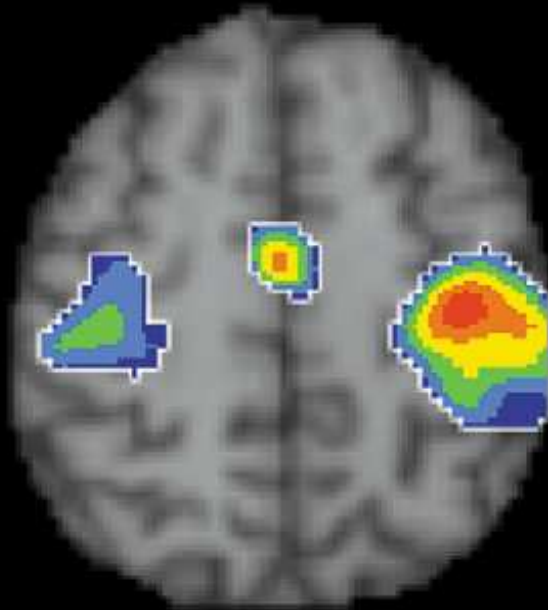

On sait que le pouce droit commande car c'est le cervelet droit qui est activé

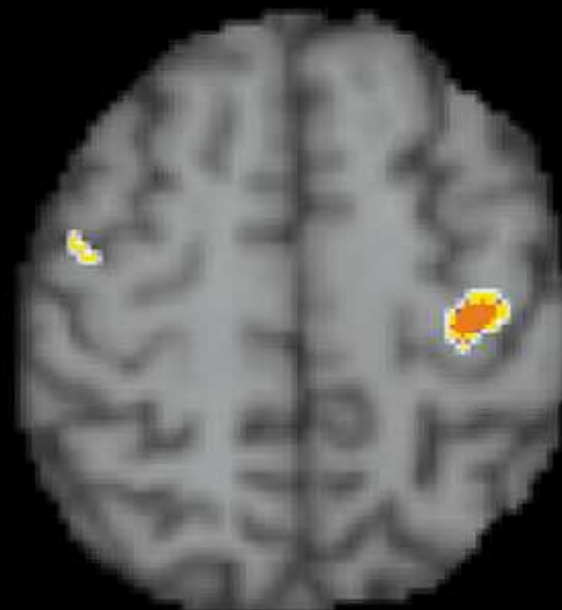
...ou sa récupération spontanée

Groupe de cinq patients avec AVC capsulaire G

"Tapping" pouce-index droit à 1.26 Hz



2 mois



8 mois

post AVC capsulaire gauche

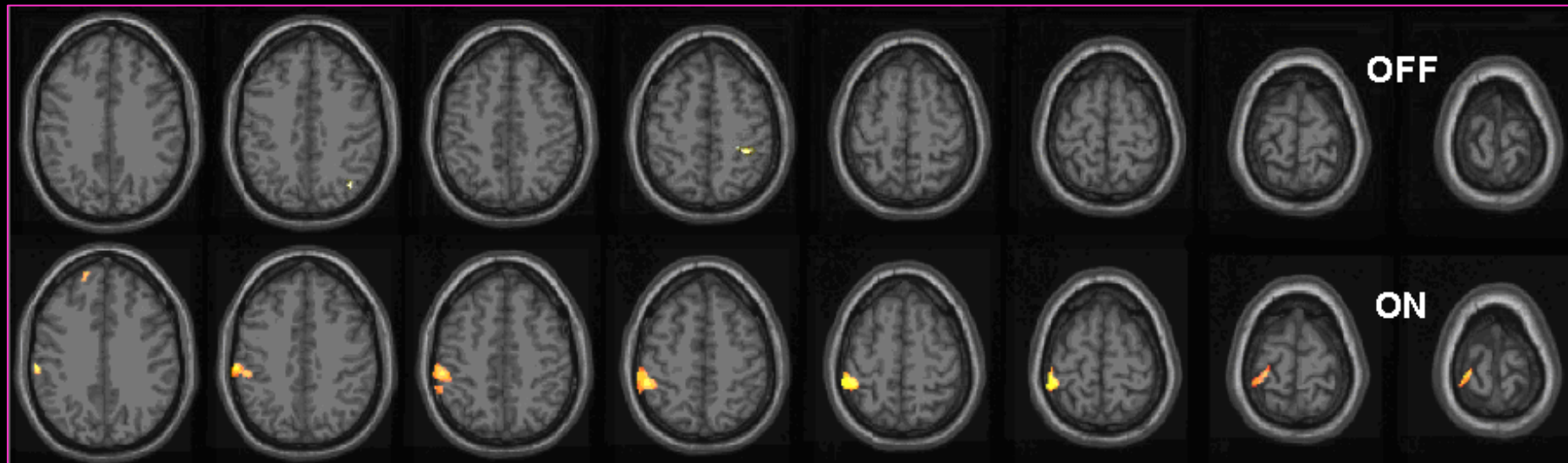
Syncinésie et recrutement précoces disparaissent presque totalement entre 2 et 8 mois, ce qui permet de suivre le progrès de la récupération.

Permet d'affirmer l'efficacité fonctionnelle d'une chirurgie d'implantation pallidale

électrodes de stimulation pallidale ON

⇒ récupération d'une fonctions motrice quasi normale

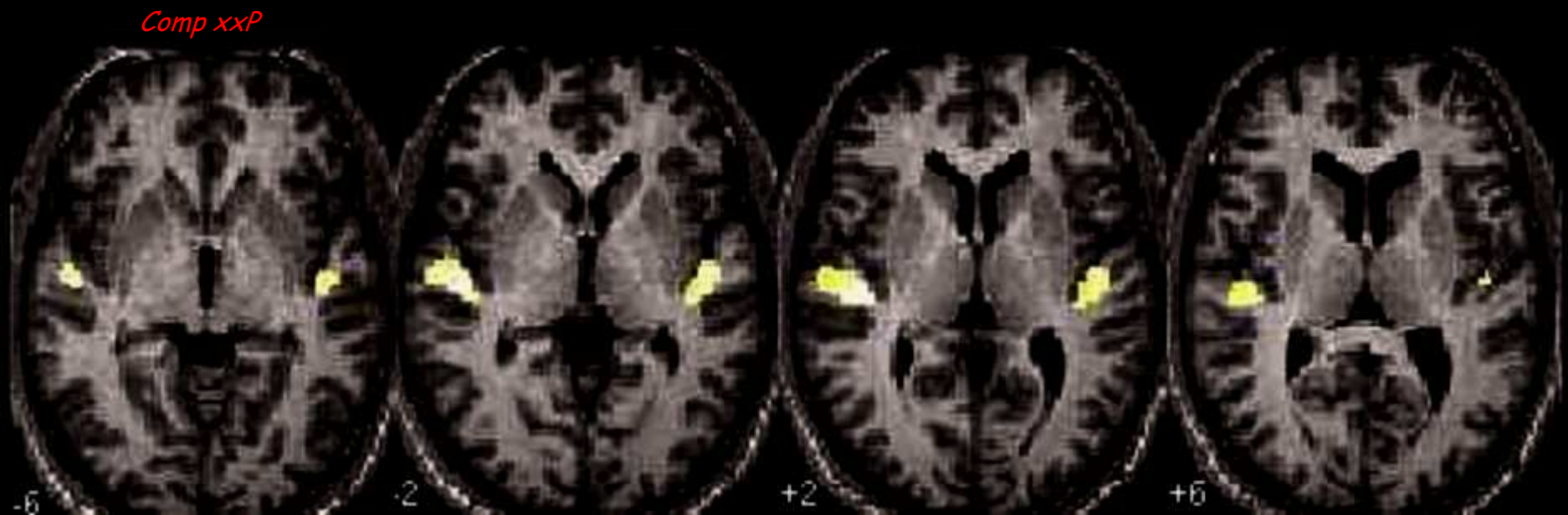
Etude post implantation de la motricité du pouce gauche



La connaissance de la situation d'un cortex fonctionnel primaire ...

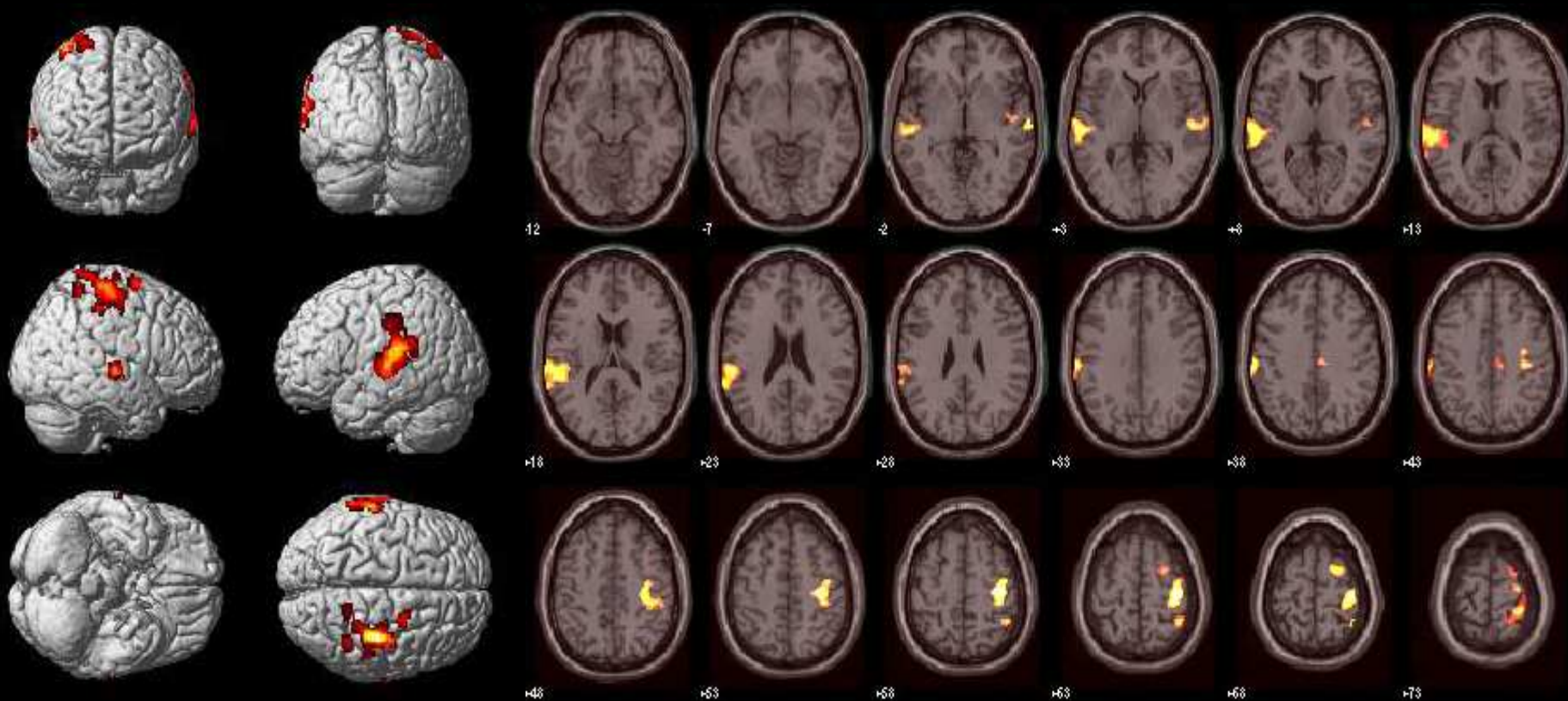
Ici auditif : audition/silences, musique d'ambiance

Analyse de groupe, 42 sujets



... permet d'authentifier l'origine centrale d'hallucinations auditives chez schizophrène

Lève le bras droit quand entend des voix à droite

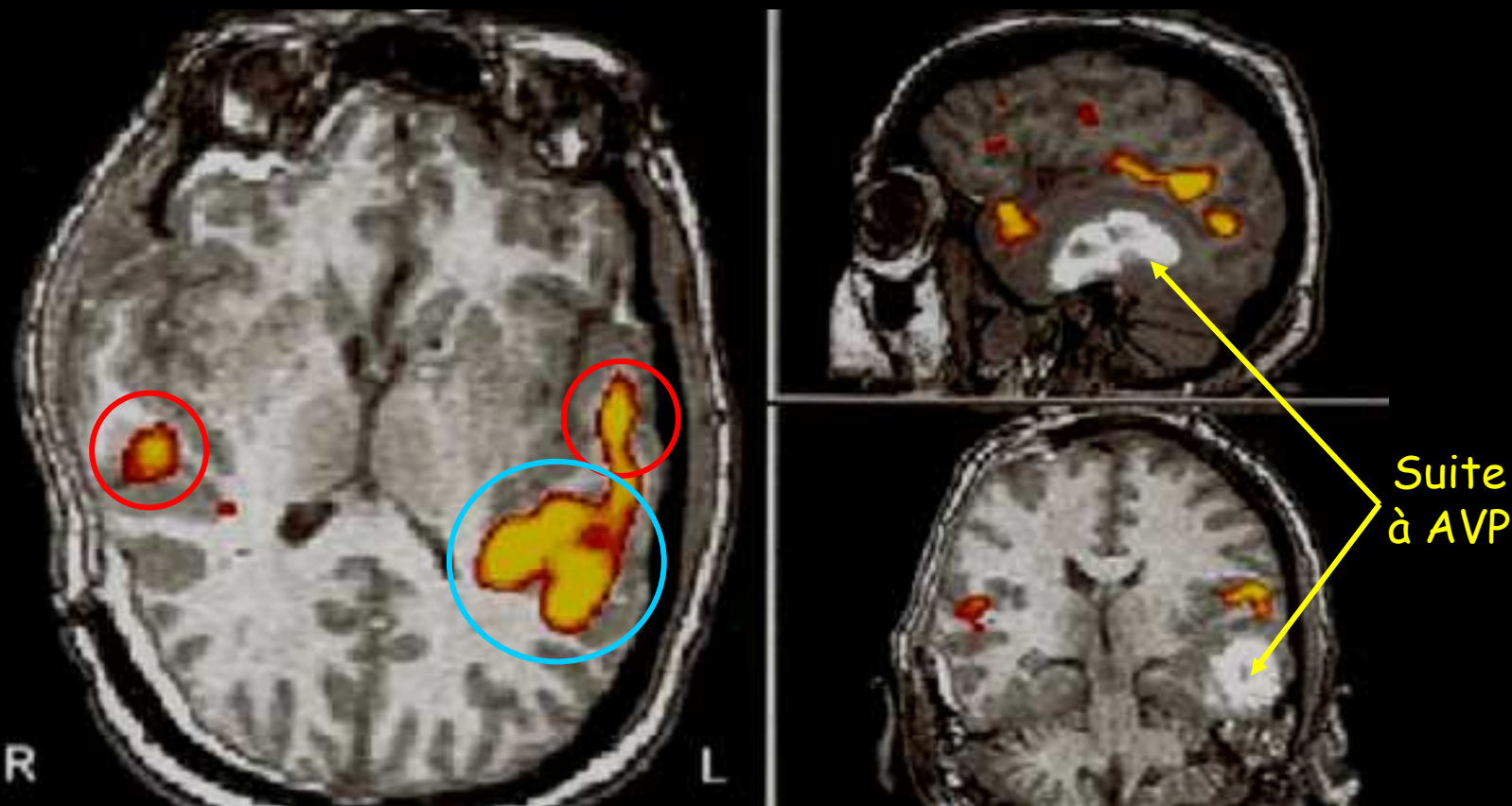


L. TOU., IRMf du 30.09.2009
Aura - Rest, 0.5 % FDR

... ou la perte ou non d'une fonction centrale

Coma apparent (Glasgow 11) détérioré en 72 h

Stimulation auditive (texte lu) : état végétatif ?



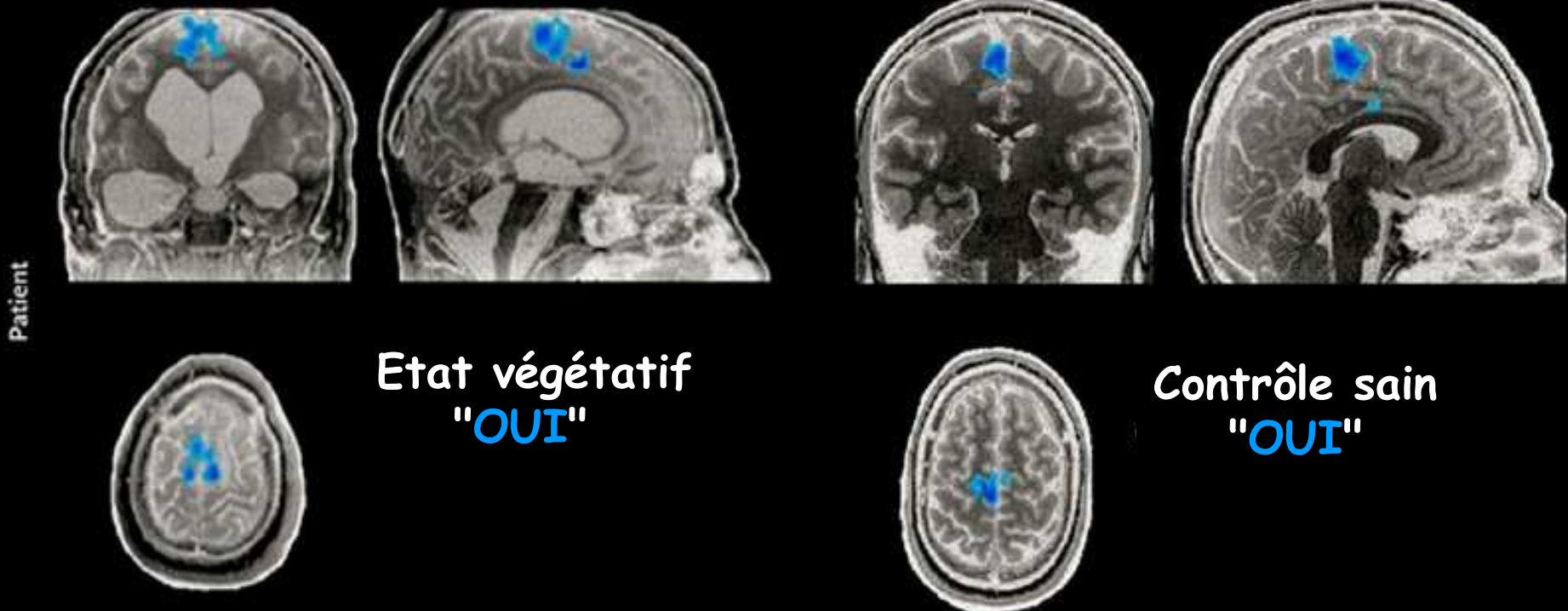
Aires auditives à $G > D$ et Wernicke G (langage) !!

...conduisant à distinguer un état végétatif conscient d'un coma véritable

Chez le "fameux" patient belge en état végétatif chronique depuis plus de 5 ans, une communication a été réussie. Le oui est pensé sur le mode moteur, le non sur le mode spatial.

A Réponse « Oui » en « mode moteur » d'un patient en état végétatif chronique à la question : votre père se prénomme-t-il Alexandre (exact).

B Réponse « Oui » en « mode moteur » d'un sujet sain à la question avez-vous des frères (exact).



-2-

Pour caractériser les pathologies vasculaires, on utilisera des traceurs de débit (eau ou Gd en IRM) ou de perfusion (eau ou drogues lipophiles ayant le cerveau pour cible en TEMP & TEP)

ASL de l'eau et perfusion en IRM

perfW

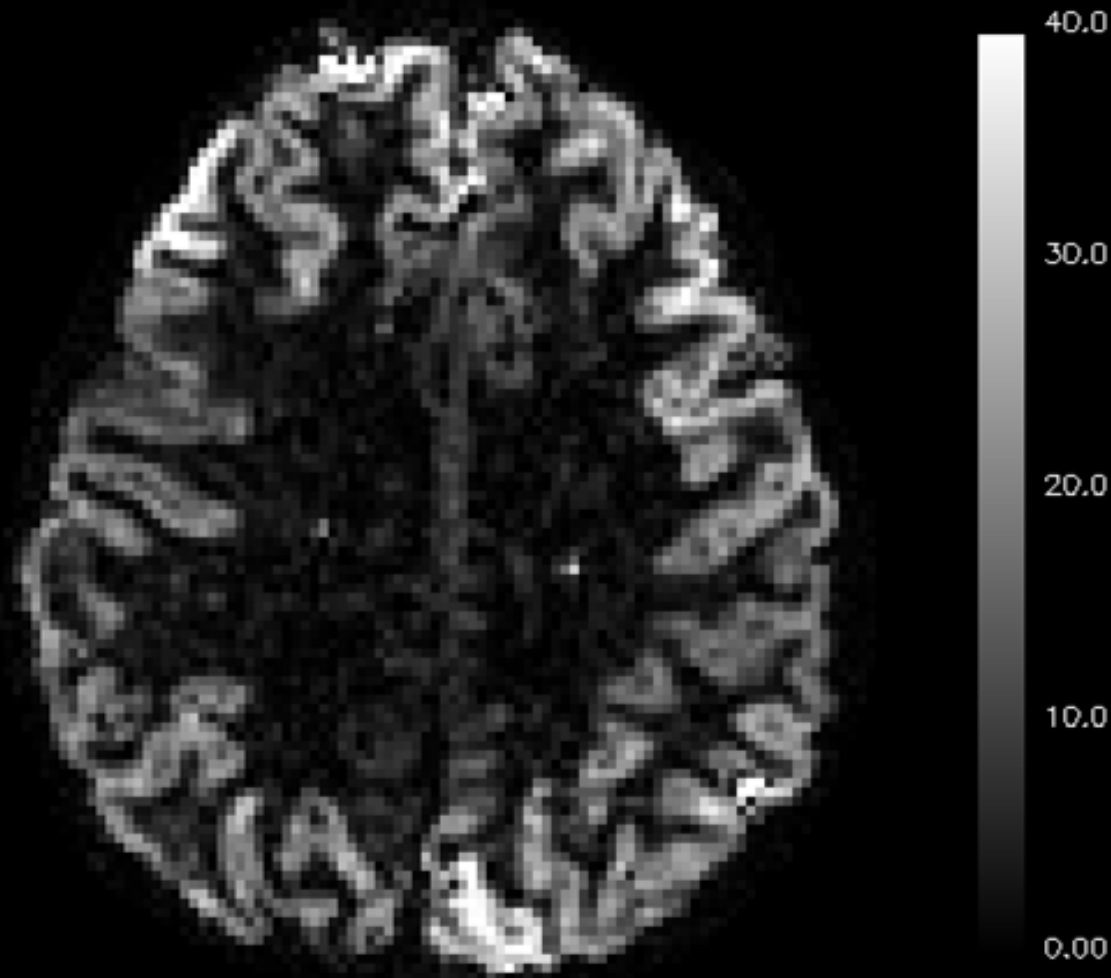


Image d'ASL à 7 T

Méthodes utilisant des agents de contraste exogènes

injection IV bolus d'un complexe de Gd

- Complexe traçant le sang, ne passant pas la BHE saine mais diffusant en extracellulaire ailleurs
- Modification de contraste par effet de χ
- Séquences dynamiques T2*w
- Obtention de courbes tissulaires de [Gd(t)], càd temps/concentration
- Ajustement des courbes sur un modèle mathématique permettant d'éliminer la recirculation
- Évaluation des paramètres perfusionnels

Génère contraste de susceptibilité

Le complexe paramagnétique intra-vasculaire de Gd possède une χ_{Gd} molaire bien supérieure à celle des 1H tissulaires (diamagnétiques).

χ_{Gd} augmente donc, par interaction dipolaire, les relaxations T_1 et T_2^* des 1H tissulaires

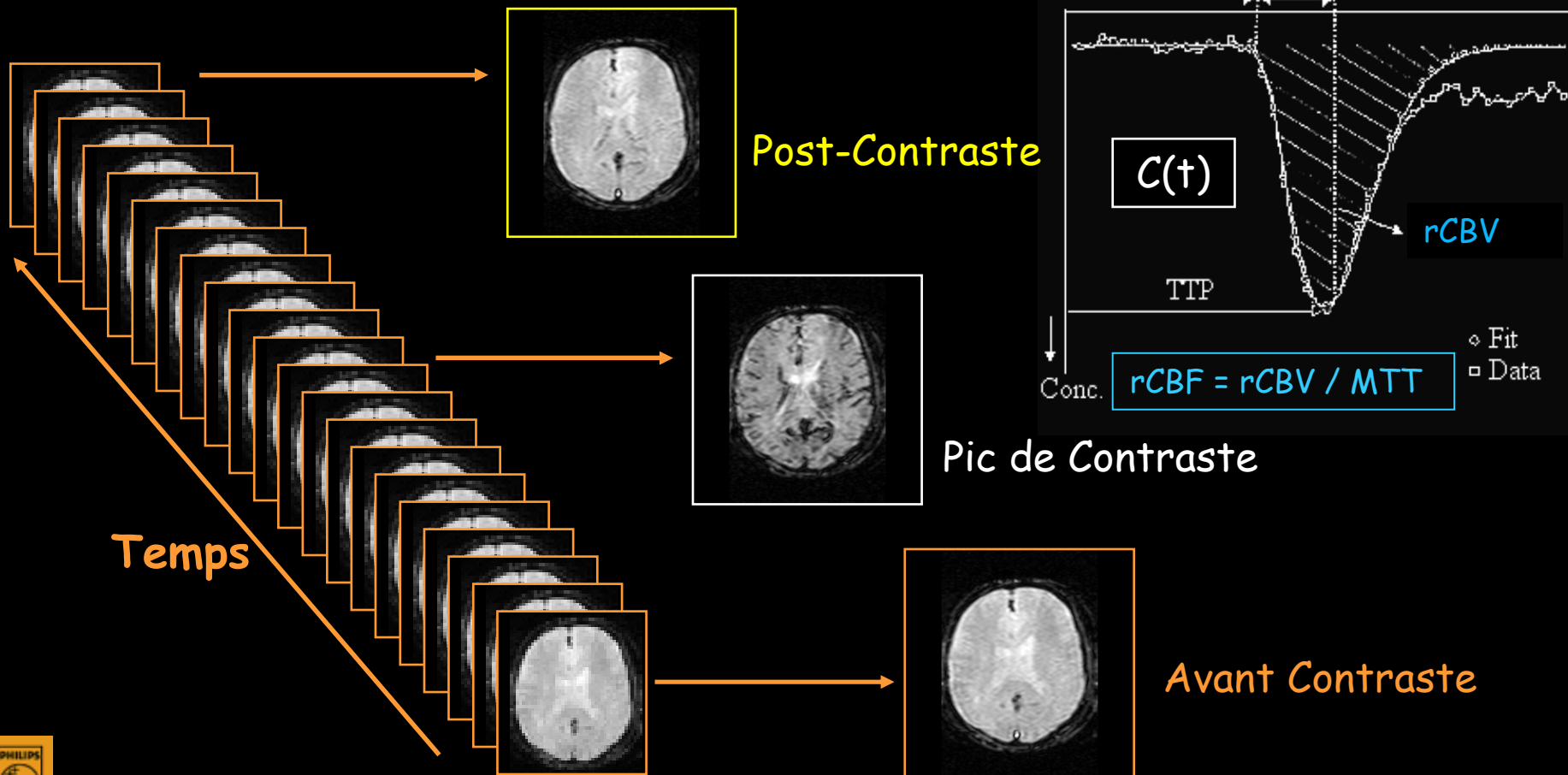
$$\Delta R_i(t) = (1/T_{iGd} - 1/T_{i0}) = K.[Gd(t)]$$

Par ex., pour une séquence T_2^*w , le K dans ΔR_2^* est directement proportionnel à la χ_{Gd} molaire

$$\Delta R_2^*(t) = (4/3).\pi.\gamma.\chi_{Gd}.B_0.[Gd(t)]$$

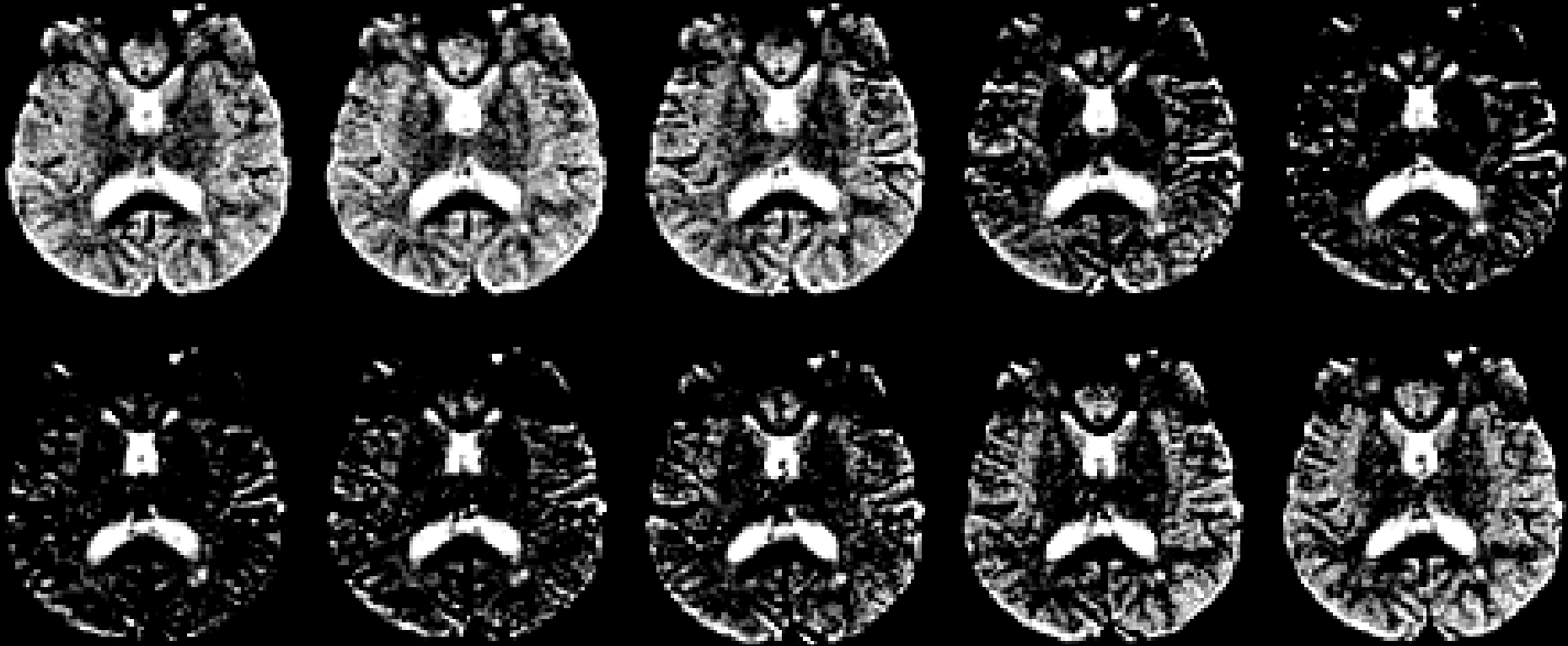
Transit d'un bolus de produit de contraste en IRM de débit

Images T_2^* rapides (EPI) en mode dynamique (≈ 1.5 sec/image) acquises pendant injection bolus de l'agent de contraste (complexe de Gd)



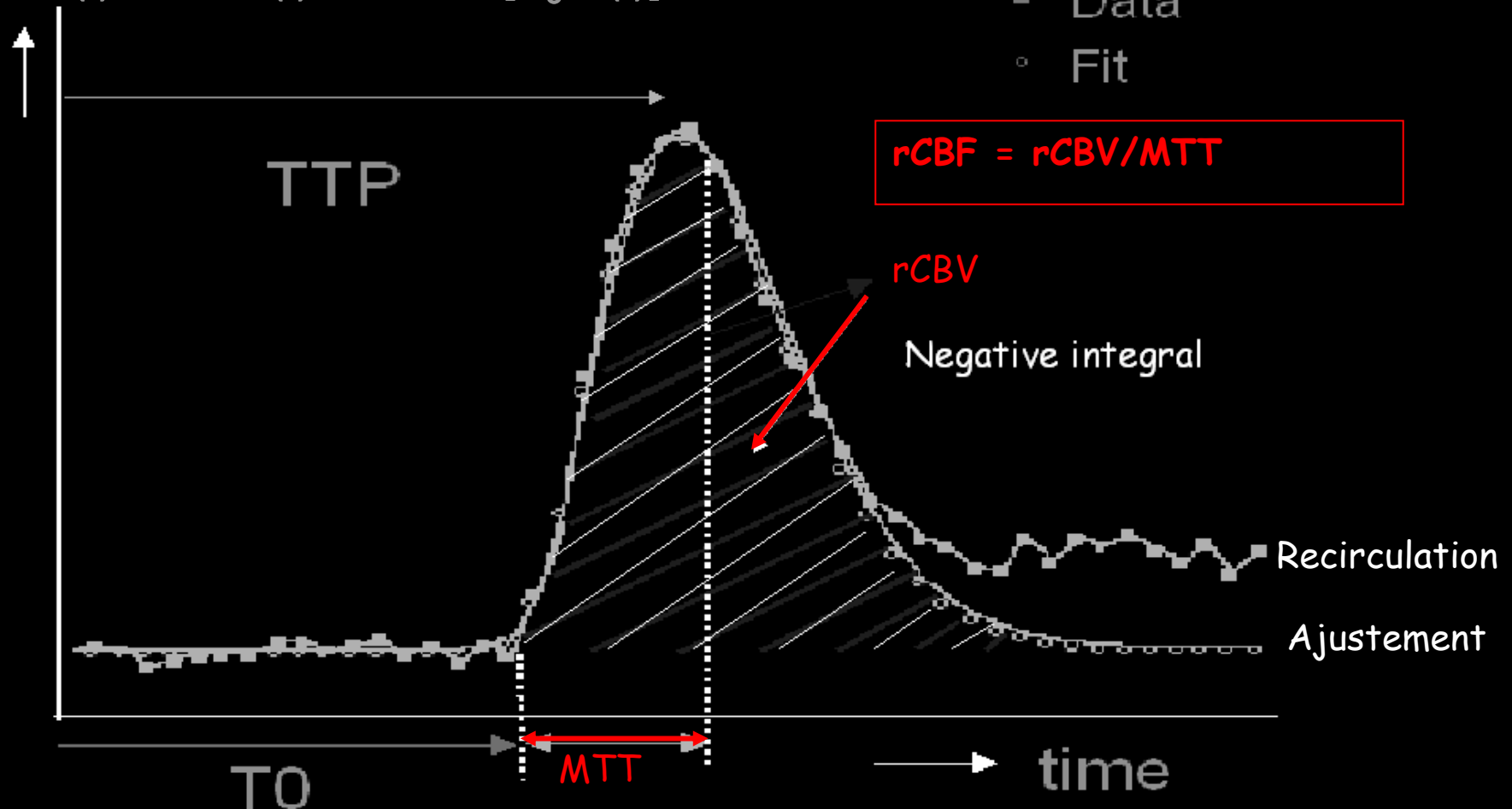
Passage du bolus de DTPA-Gd

MRI signal drop out on sequential spin-echo planar images during the 1st passage of a bolus of contrast agent (TR = 2 s)



Paramètres extraits des courbes

$$C(t) \approx \Delta R2^*(t) \approx 1/te.Ln[S_0/S(t)]$$



Ajuster $C_T(t)$ tissulaire par courbe gamma afin d'éliminer la recirculation

$$C_T(t) = A.(t-t_0)^\alpha.e^{-\beta(t-t_0)} + B$$

Evaluation du débit sanguin (relatif)

- Ajuster $C_T(t)$ tissulaire par une fonction gamma afin d'éliminer la recirculation

$$C_T(t) = A.(t-t_0)^\alpha . e^{-\beta(t-t_0)} + B$$

- Evaluer le temps de transit moyen (MTT)

$$MTT = \Sigma_t [(t-t_0).C_T(t)] / \Sigma_t [C_T(t)]$$

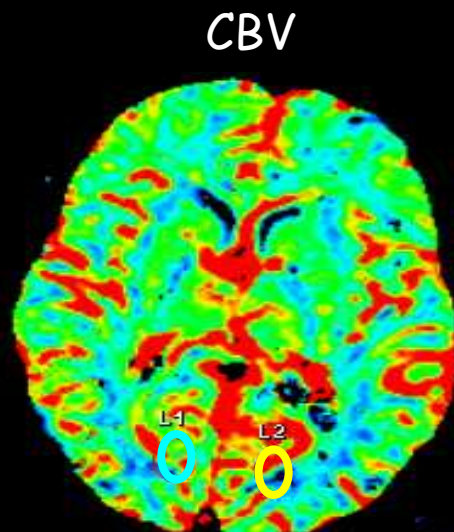
- Déterminer le volume V du sang tracé

$$rCBV = \Sigma t [CT(t)] / \Sigma_t [C_a(t)]$$

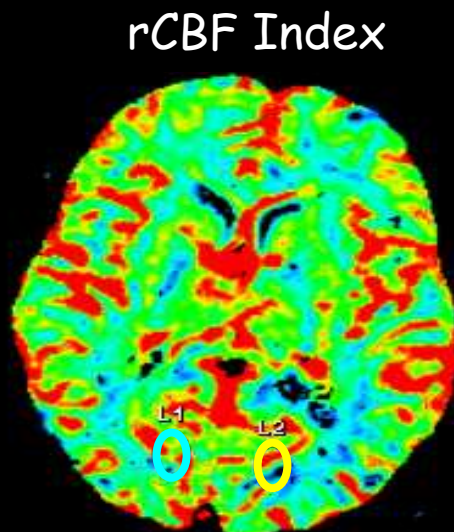
- Extraire le débit : $rCBF = rCBV / MTT$

IRM et DTPA-Gd IV Bolus

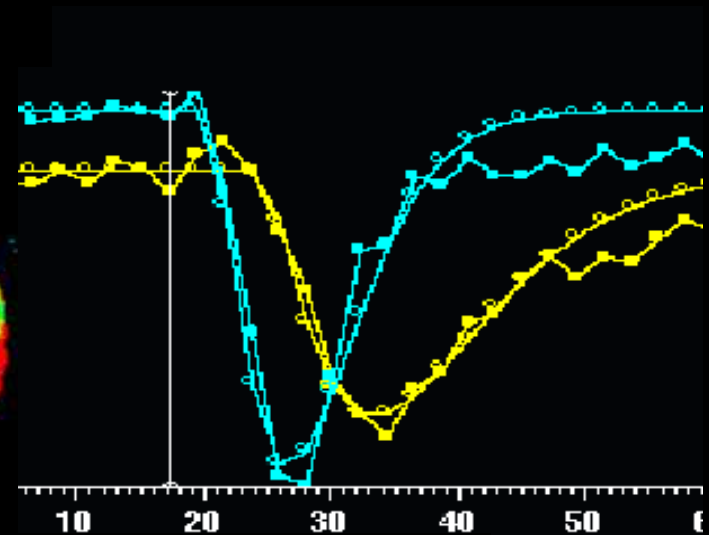
Images d'Indices de Perfusion Cérébrale en IRM T2* avec Gd



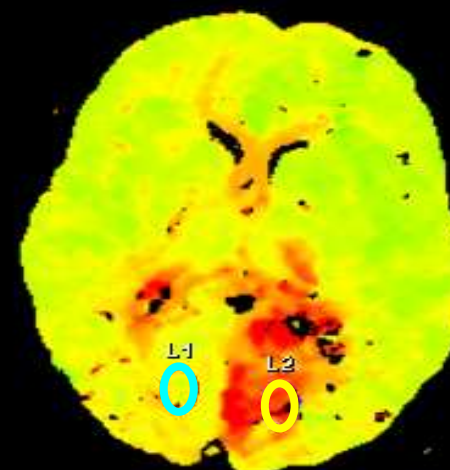
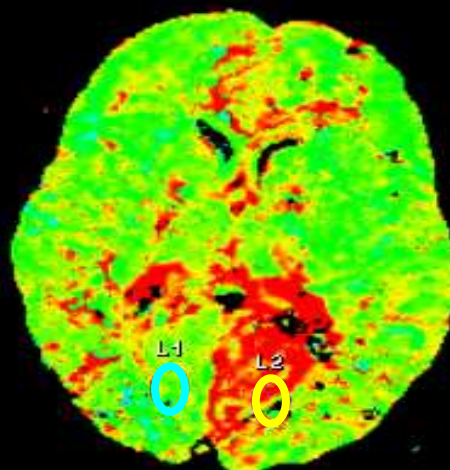
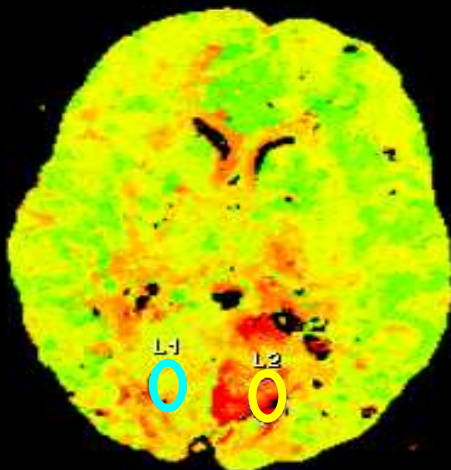
To



MTT

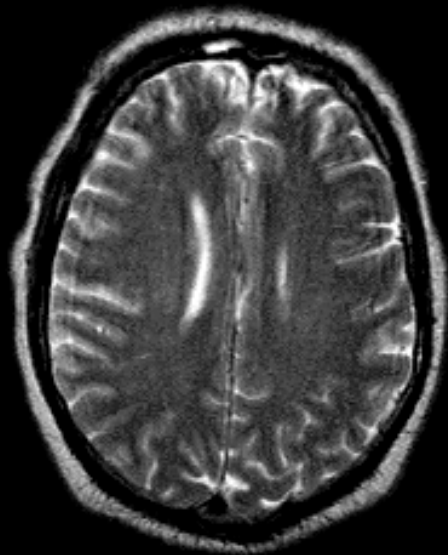


TTP

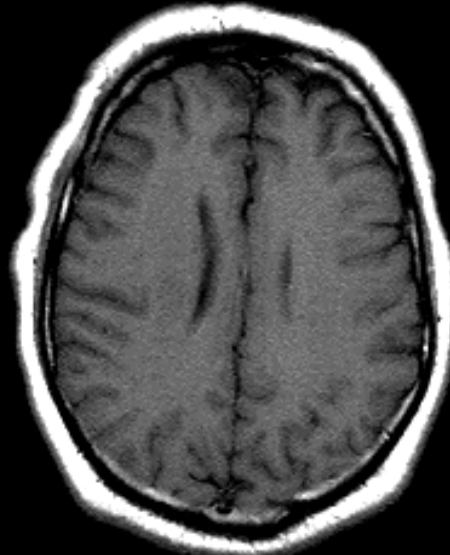


Ex d'un AVC précoce de l'ACM D

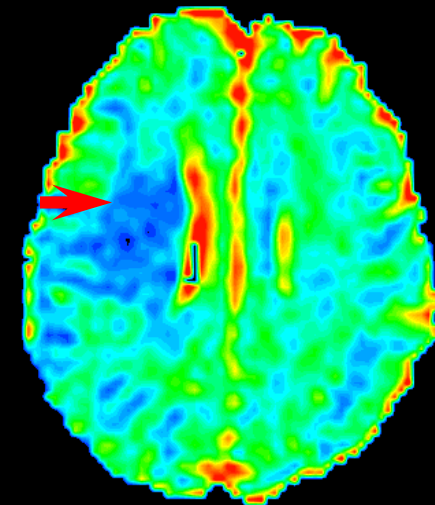

L'IRM morphologique ne "voit" pas l'hypovolémie (rCBV)



T2



T1



rCBV

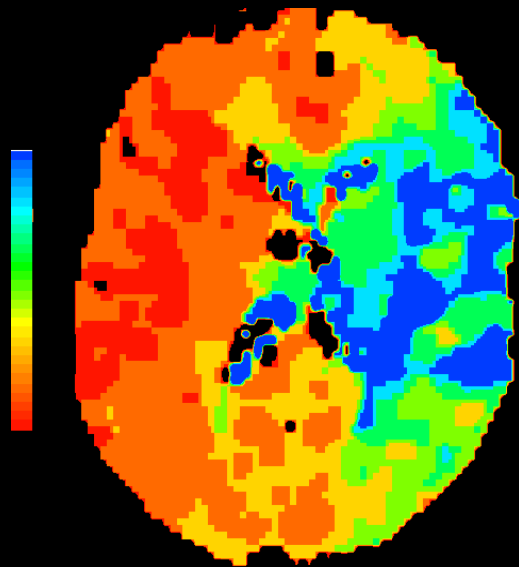
$$ADC = 0,34 \pm 0,15 \cdot 10^{-3} \text{ mm}^2/\text{s}$$

6 heures post début de symptomatologie

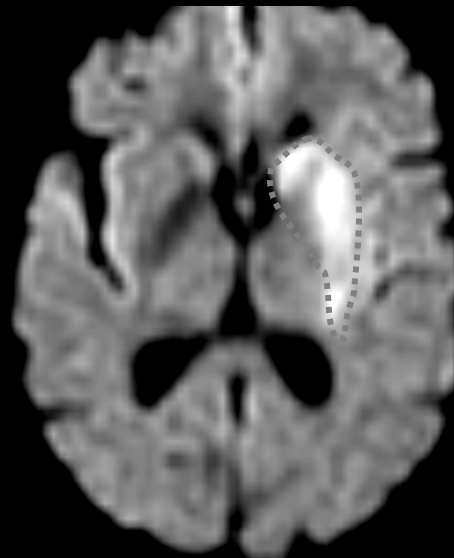
Confrontation perfusion-diffusion

IRM de perfusion et de diffusion

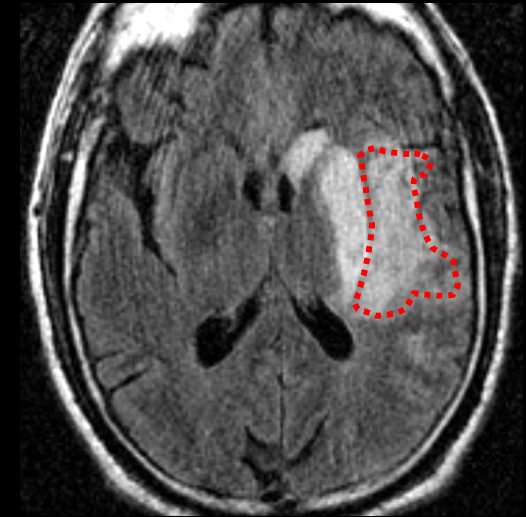
Mise en évidence de la **pénombre** ischémique :
complément de la diffusion dans la perfusion



Perfusion



Diffusion



Pénombre

$H_2^{15}O$ -water PET

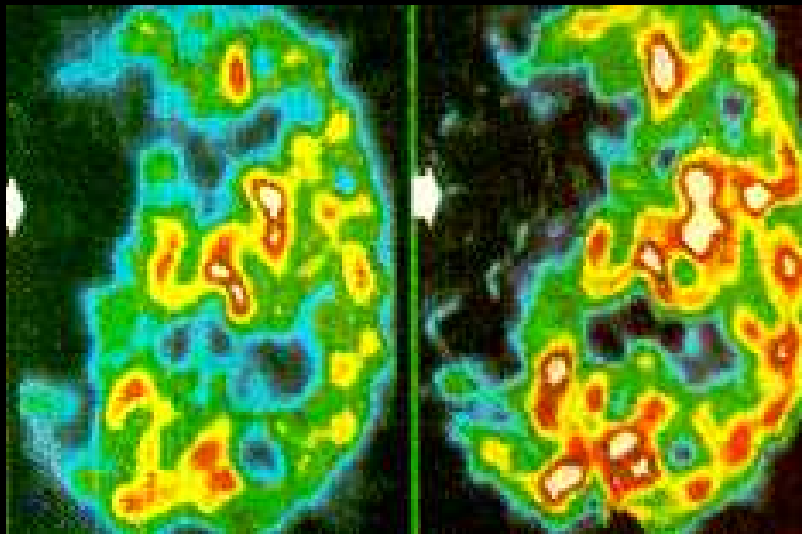
$\Delta^{ic} \neq \Delta^{el}$ entre nécrose et ischémie

Nécrose irréversible

DSC et $CMRO_2$
effondrés

DSC

$CMRO_2$

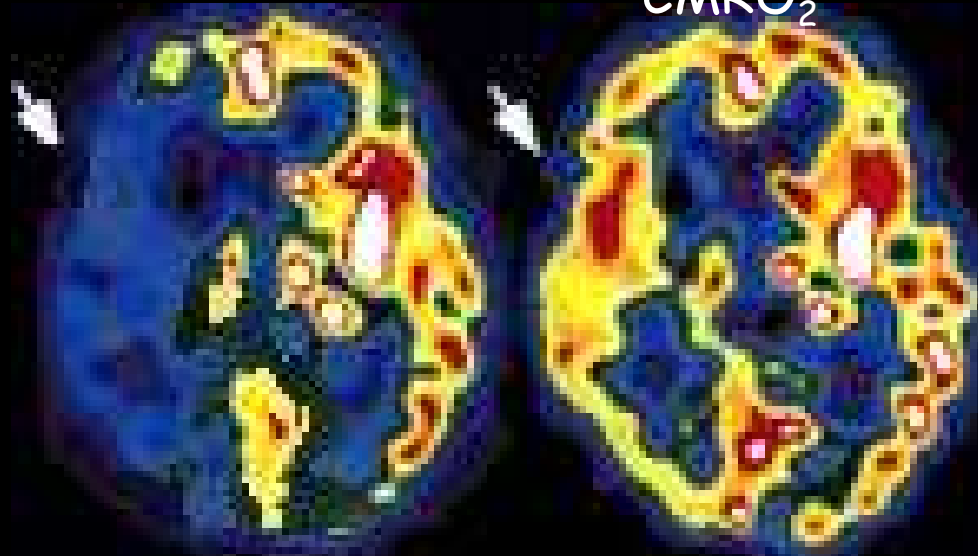


Pénombre ischémique

DSC diminué
 $CMRO_2$ normale

DSC

$CMRO_2$



Marchal et al. THE LANCET 1993, 341: 925-927

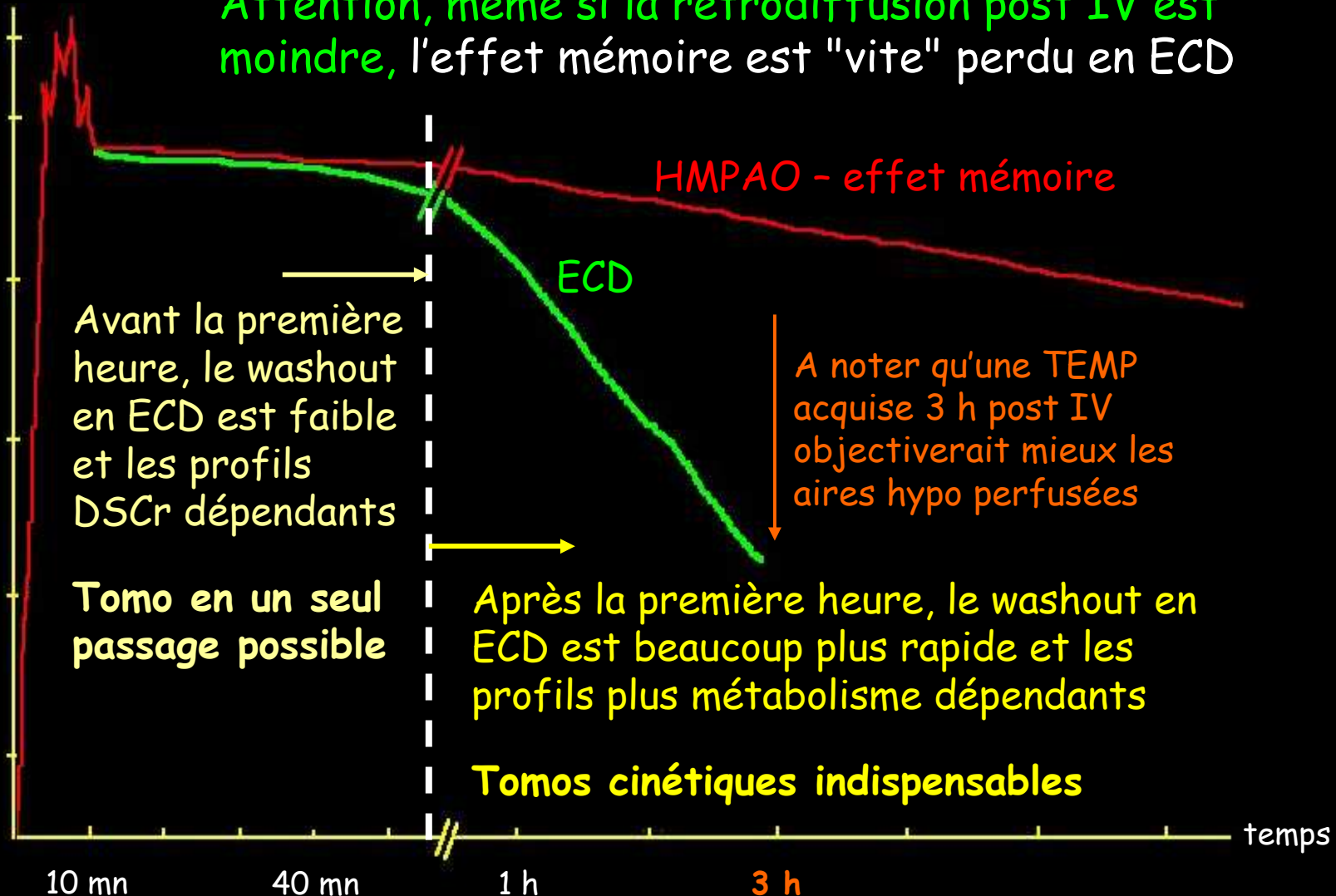
MAHAGNE & J. DARCOURT, Université de Nice Sophia-Antipolis

Traceurs TEMP HMPAO & ECD

Activité cérébrale

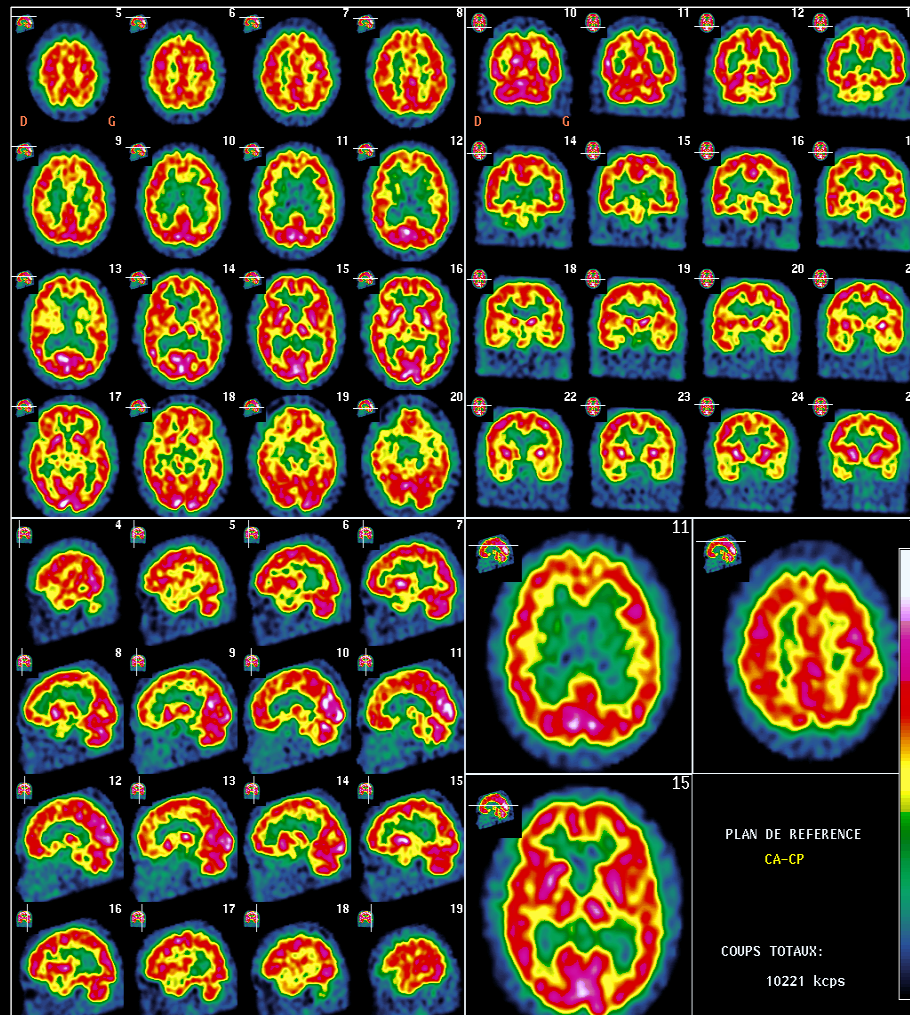
Attention, même si la rétrodiffusion post IV est moindre, l'effet mémoire est "vite" perdu en ECD

≈ 5 à 6%

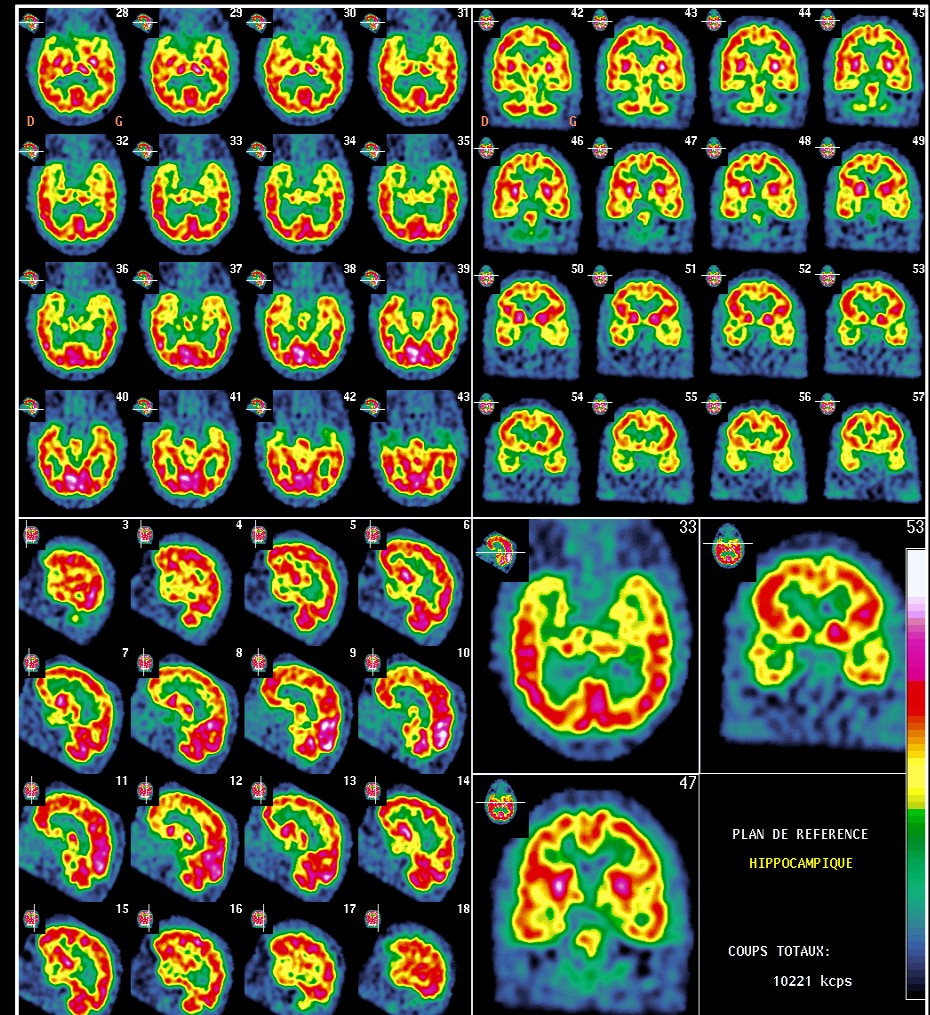


Tomoscintigraphie cérébrale

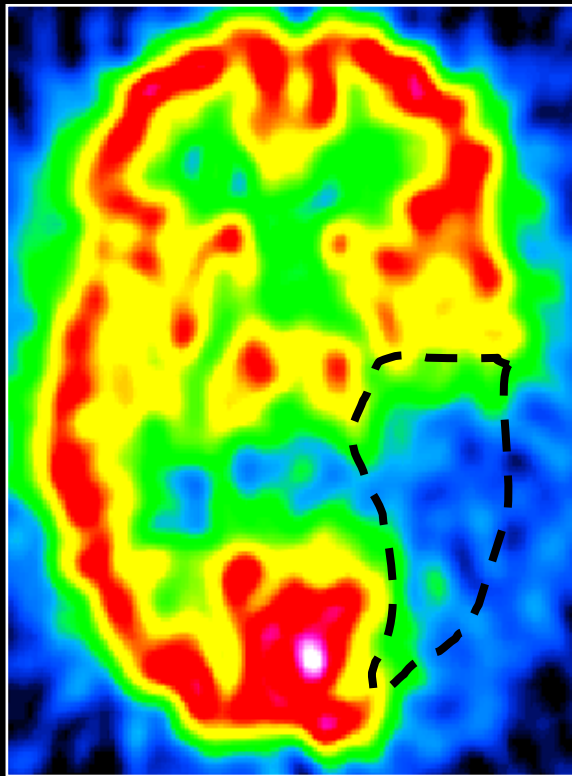
Coupes reconstruites dans le plan
CA-CP



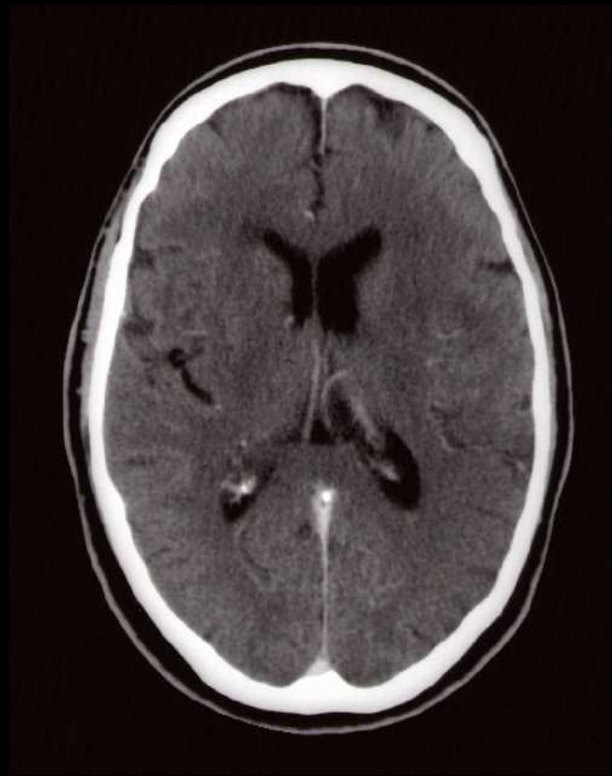
Coupes reconstruites dans le plan
temporal



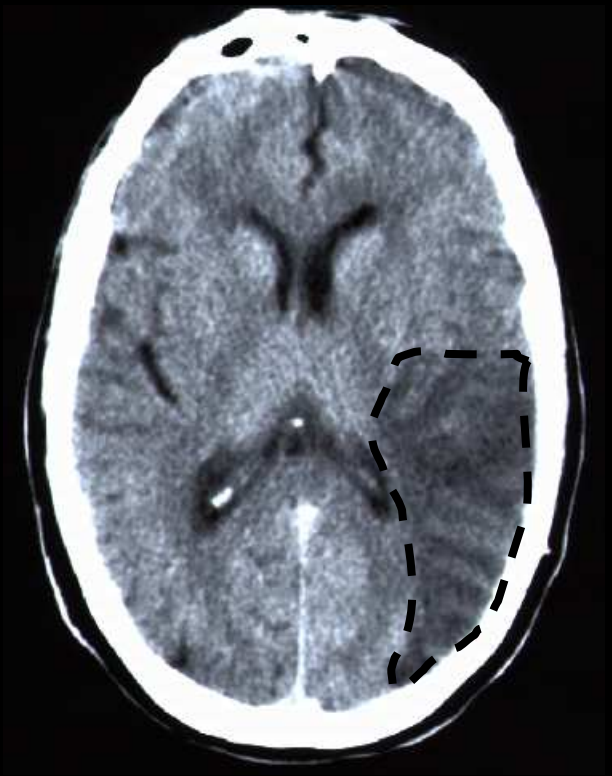Ex. : Infarctus Sylvien (ACM) Gche



Early SPECT
(day 0)



Early CT
(day 0)

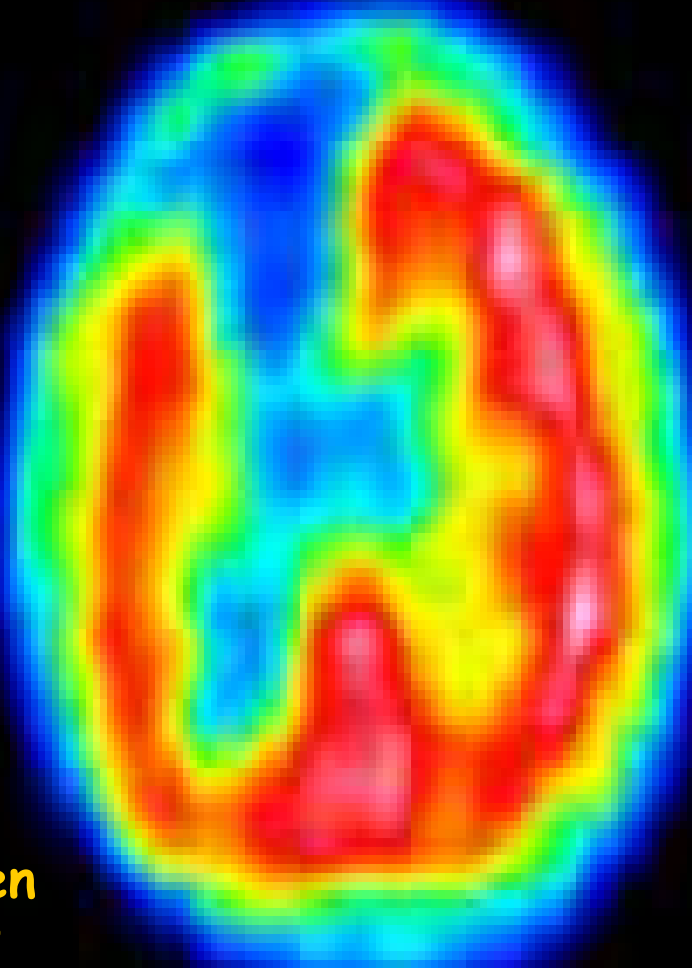


Late CT
(day 90)

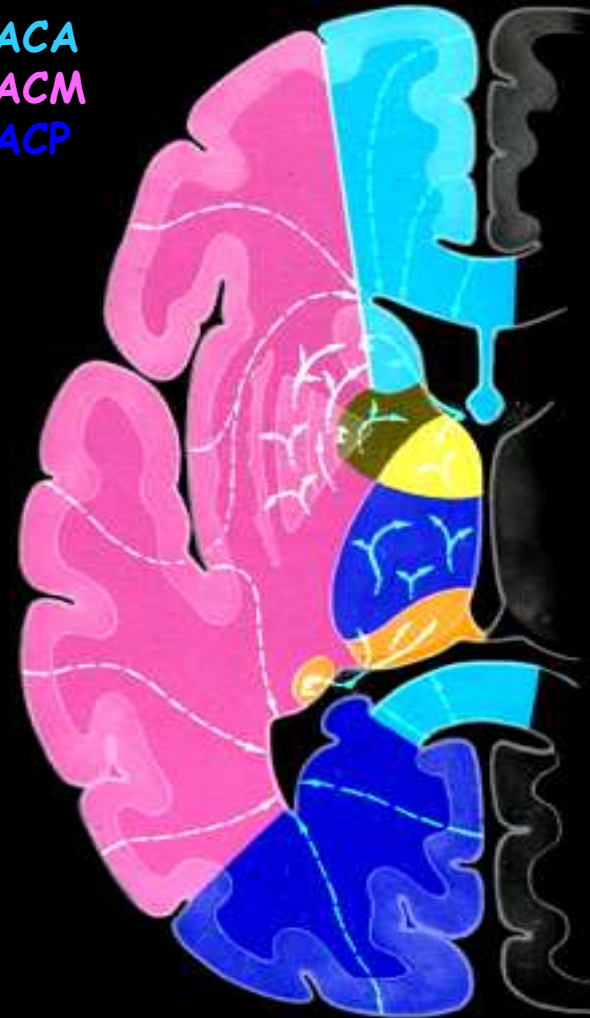Correspondance Anatomique

Infarctus de la Cérébrale Antérieure Droite

DSCr en
TEMP

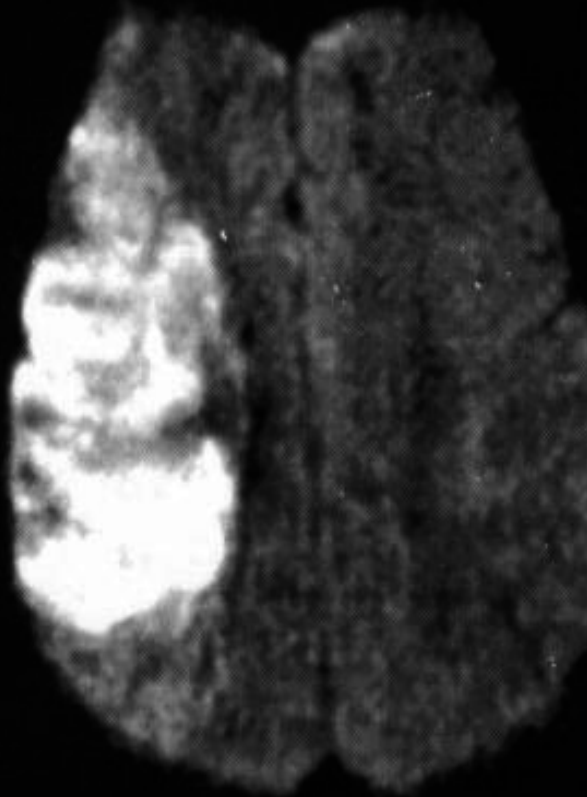


ACA
ACM
ACP

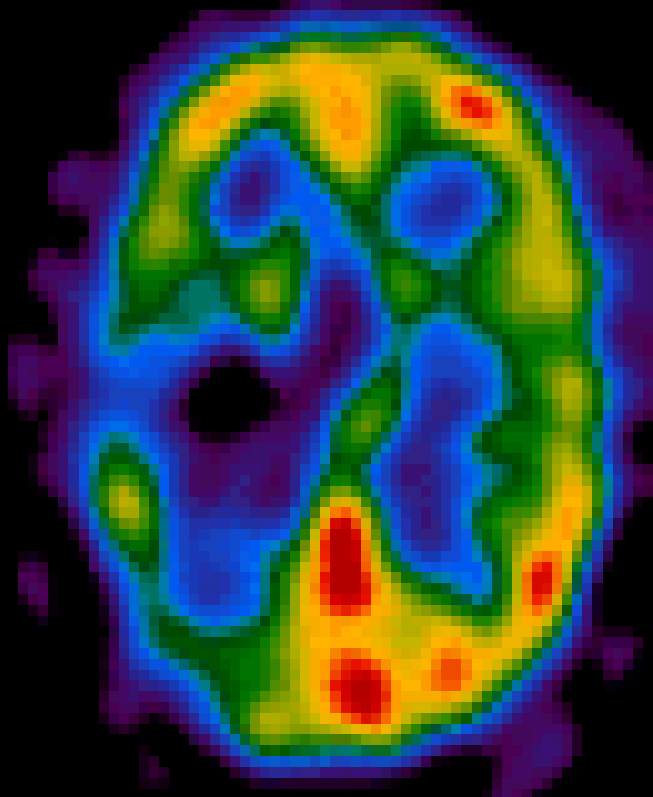


L'IRM Diffusion fait aussi bien

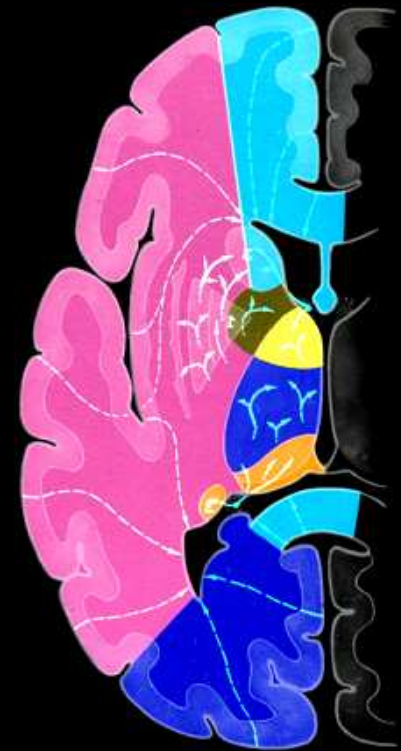Infarctus Sylvien (ACM) Droit



IRM de diffusion
Précoce (DWI)



DSCr en
TEMP



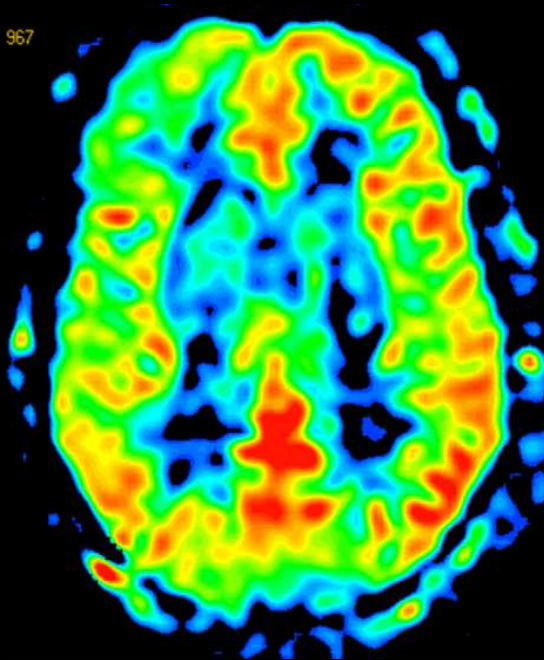
Territoire de
l'artère sylvienne D

-3-

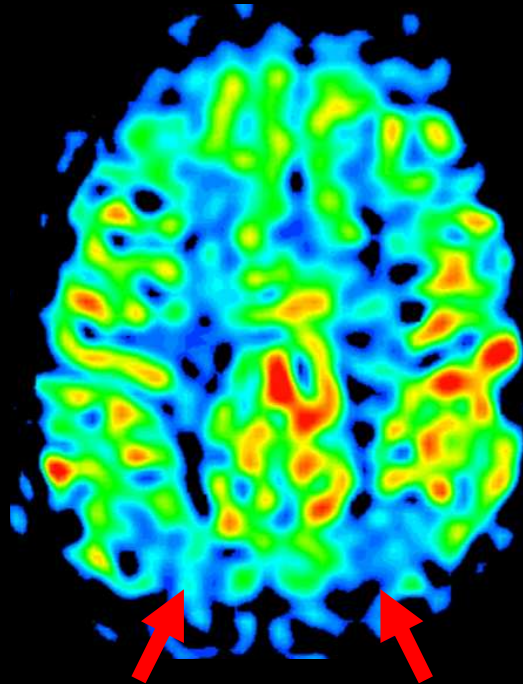
Pour caractériser les pathologies dégénératives, on utilisera des traceurs du métabolisme, de la perfusion (qui, dans ce cas, reste corrélée au métabolisme) ou plus spécifiques, des maladies mêmes

IRM-ASL et maladie d'Alzheimer

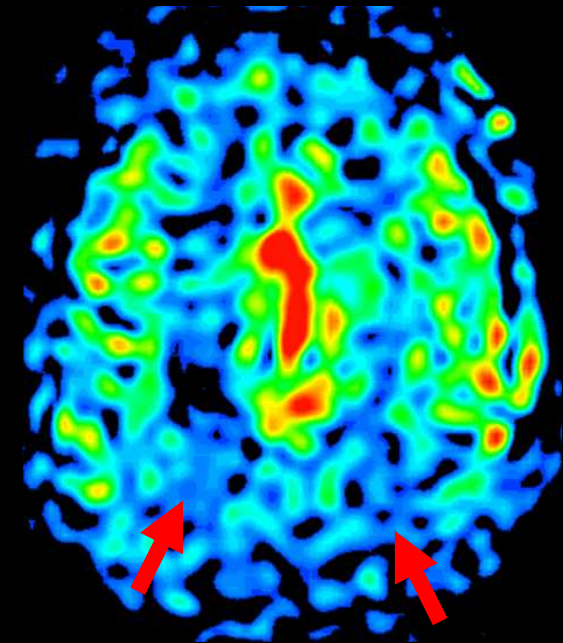
normal control



Early Alzheimer Disease (AD)



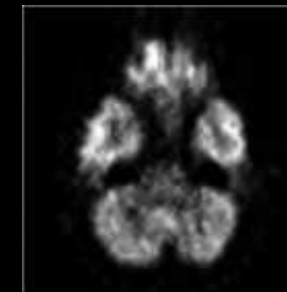
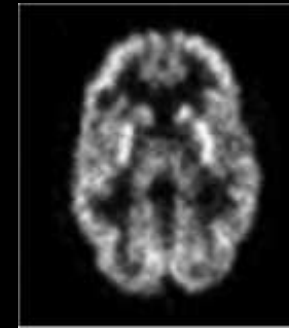
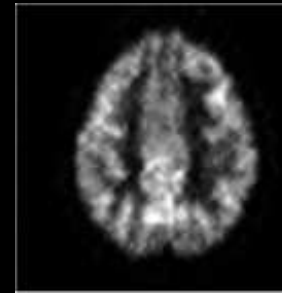
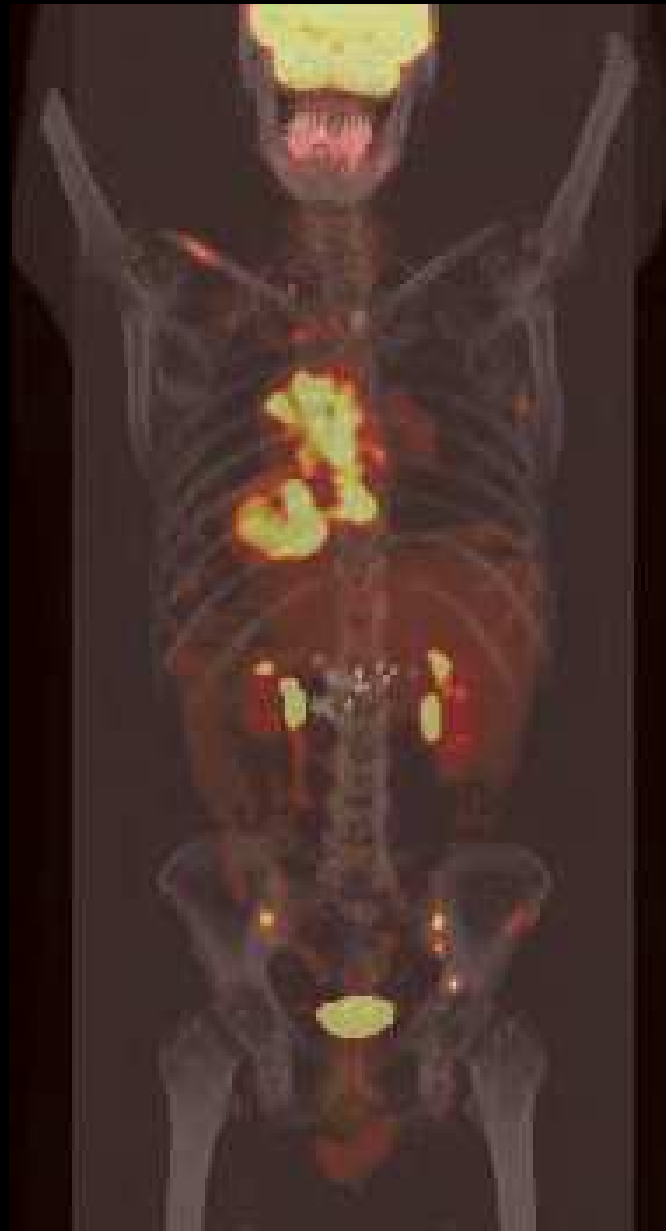AD, advanced stage



Perfusion studies obtained with ASL showing a decrease of CBF more pronounced at parietal lobes

IRM

^{18}F -FDG et métabolisme

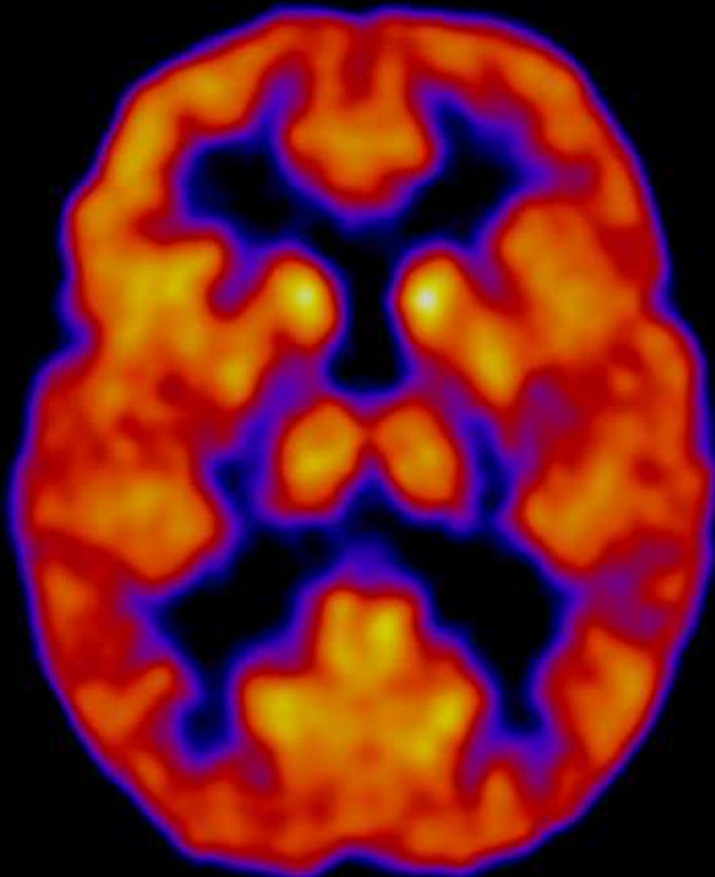


cerveau,
cœur et
cancer

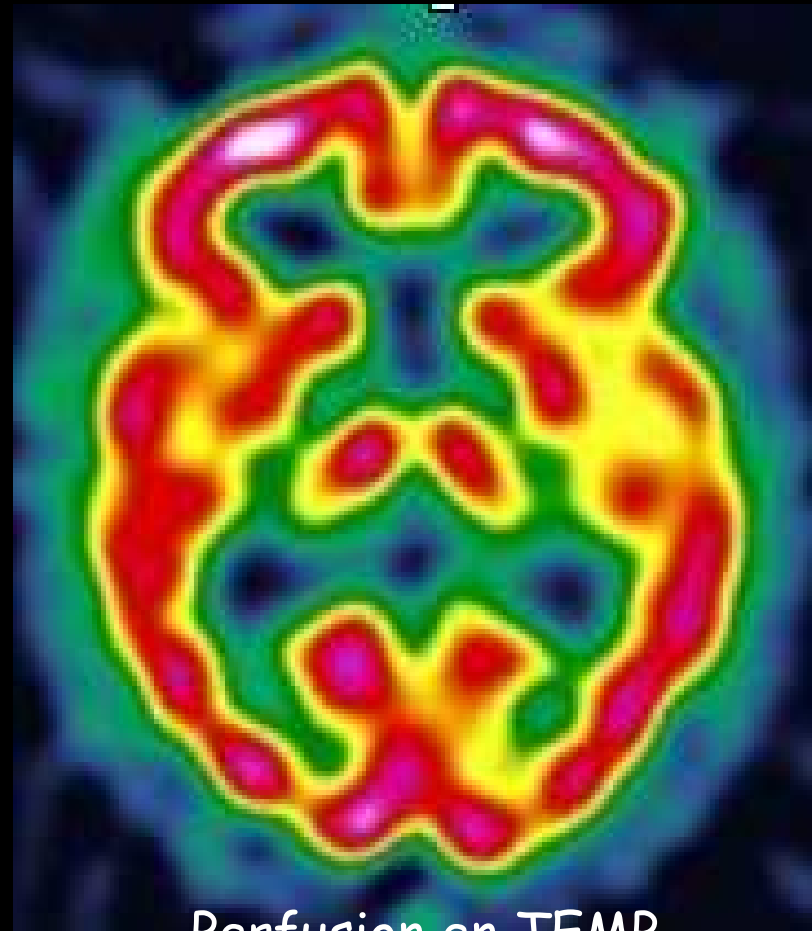
Métabolismes tissulaires au ^{18}F -FDG

^{18}F -FDG TEP d'un cerveau normal

Le FDG donne le profil métabolique,
couplé au profil perfusionnel : gris > blanc



Métabolisme
en TEP ^{18}F -FDG



Perfusion en TEMP
 $^{99\text{m}}\text{Tc}$ -HMPAO

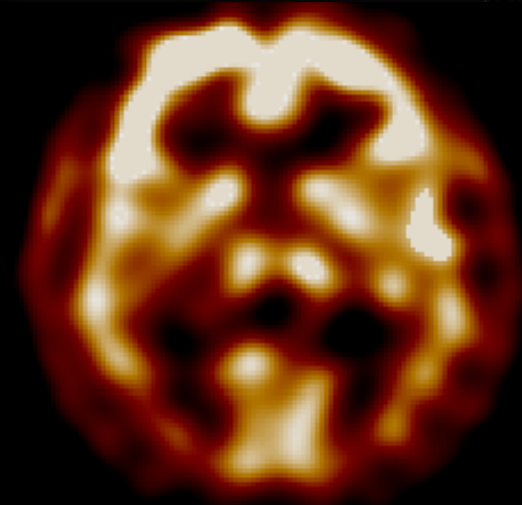
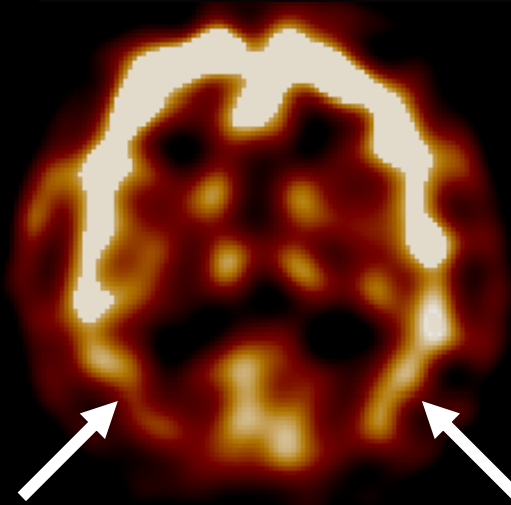
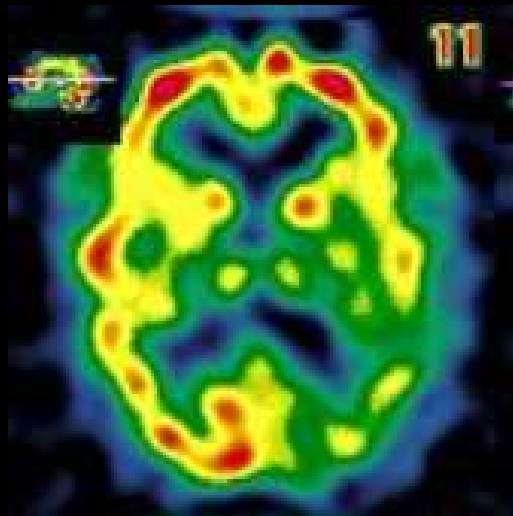
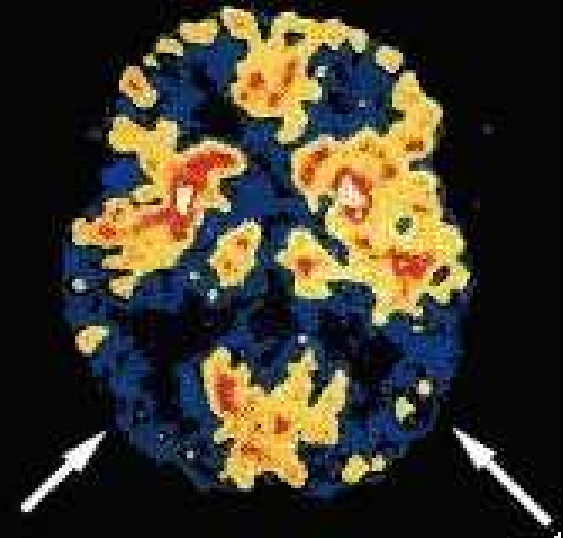
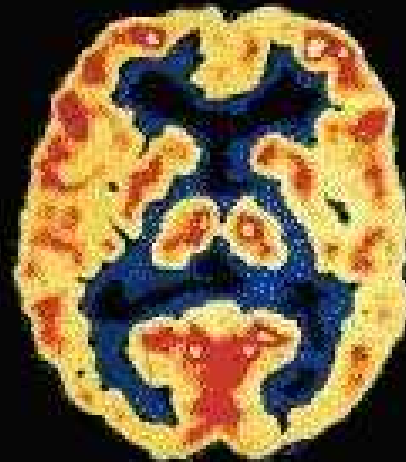Maladie d'Alzheimer (DTA)

Contrôle

Alzheimer

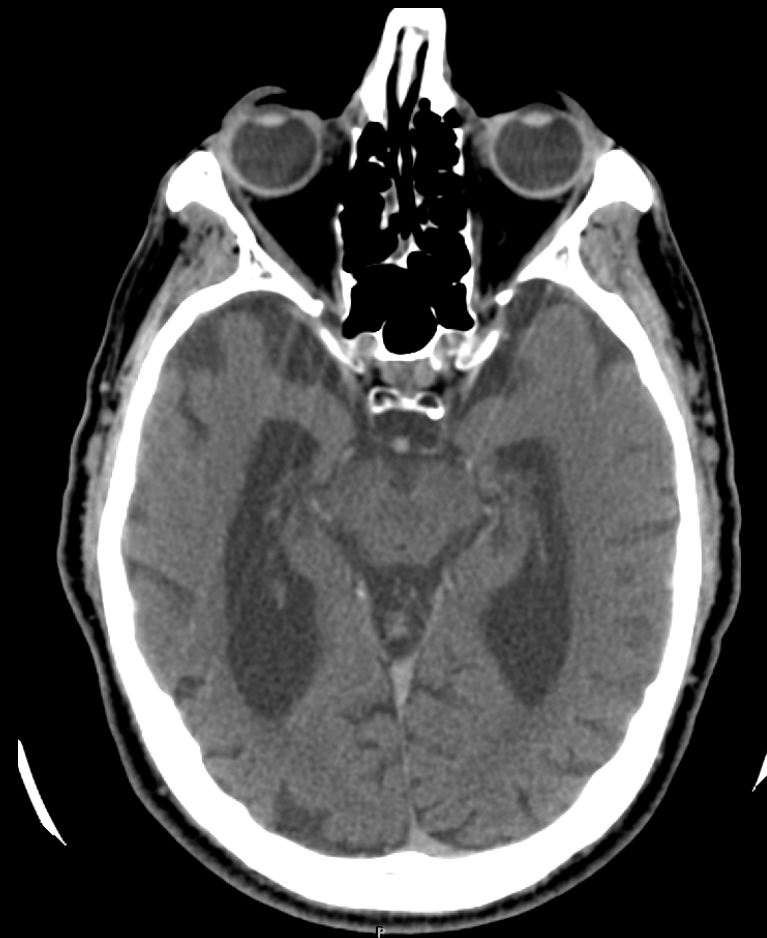
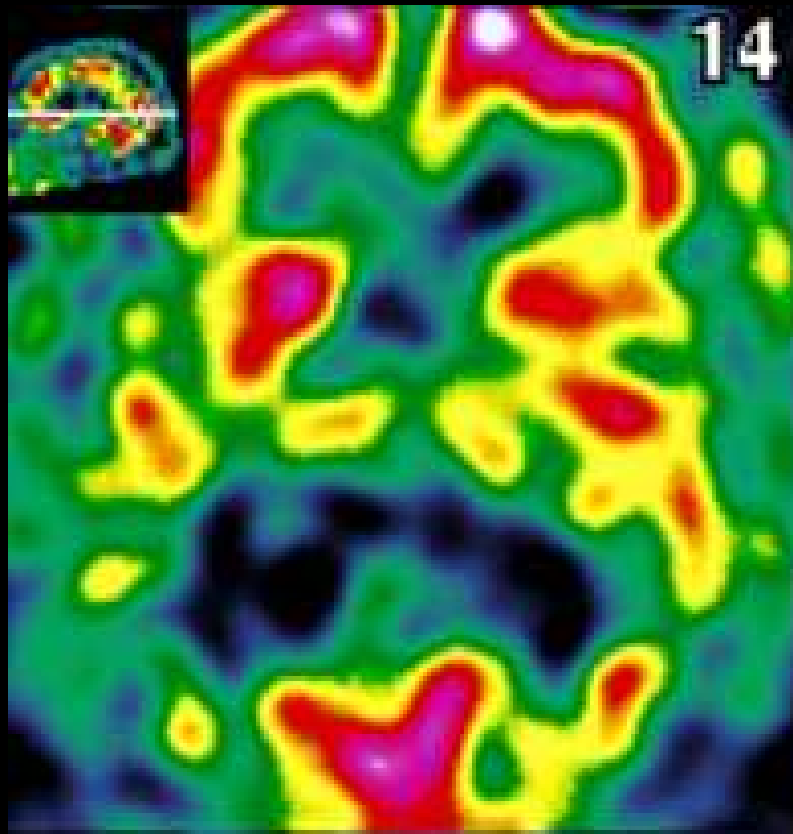
TEP

TEMP



Maladie d'Alzheimer (DTA)

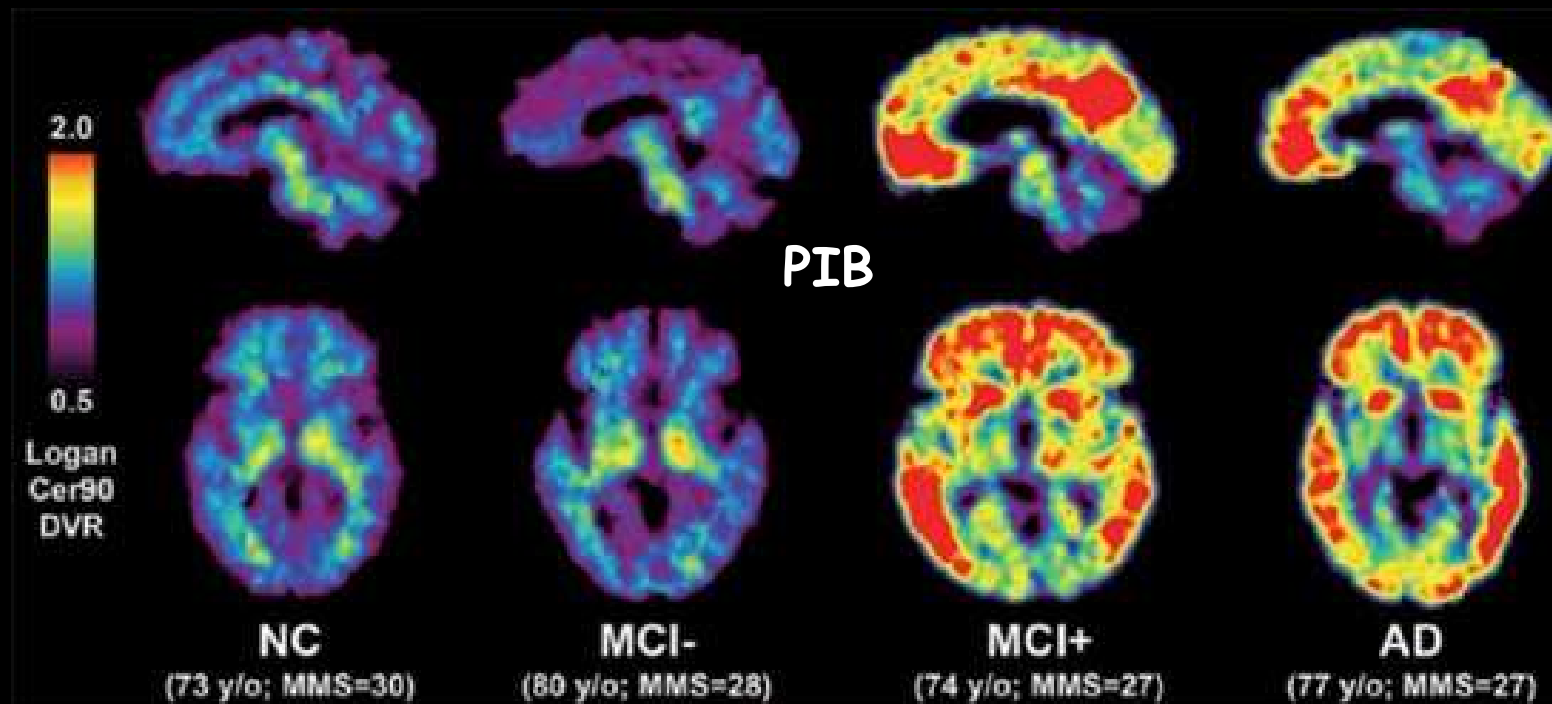
DTA très évoluée...



Pas d'atrophie sous-jacente majeure : la TDM n'est pas contributive

Marquage spécifique de la DTA

Complexe Pittsburg, marque dépôts A β -amyloïde

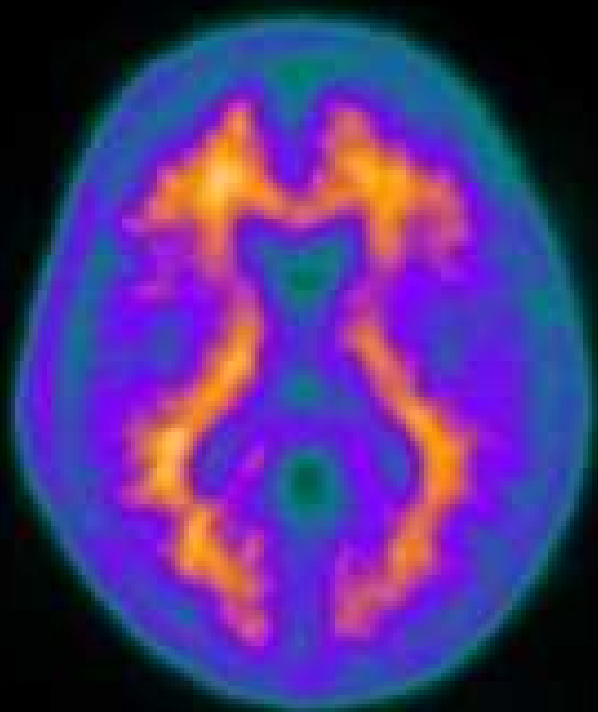


PET images produced using Pittsburgh Compound-B (PIB) shown in sagittal (top) and transaxial (bottom) views.

Shown from left to right are a cognitively normal control (NC), an MCI subject with no evidence of amyloid deposition (MCI-), an MCI subject with heavy amyloid deposition (MCI+), and a case with mild Alzheimer disease (AD).

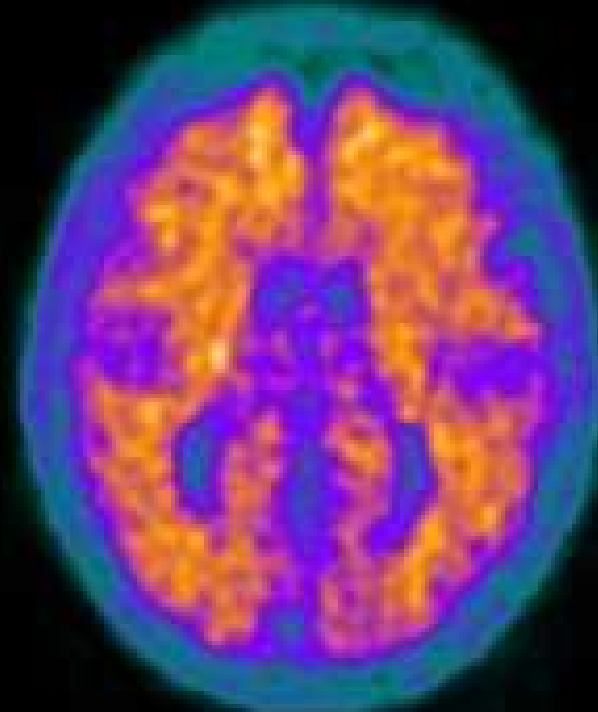
Marquage spécifique de la DTA

L'AV-45 se fixe là où sont (supposées être) les plaques qui caractérisent l'Alzheimer...



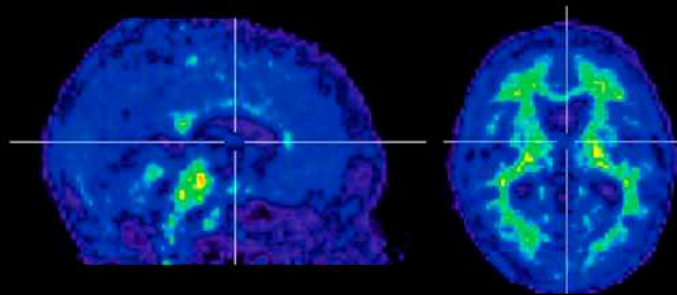
Contrôle

AV-45

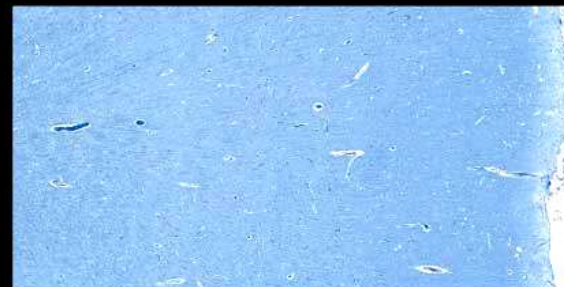

Alzheimer

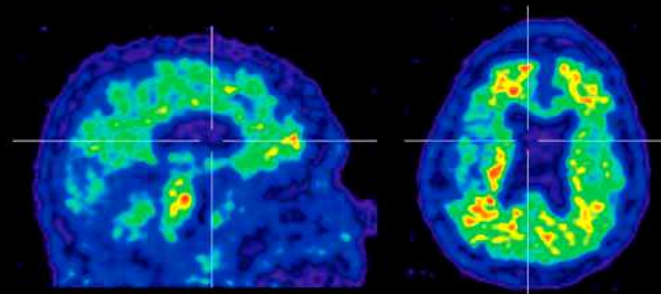
Validation autopsique de la TEP dépôts $A\beta$ -Amyloïdes et AV-45



SUVr = Cortex/Cervelet

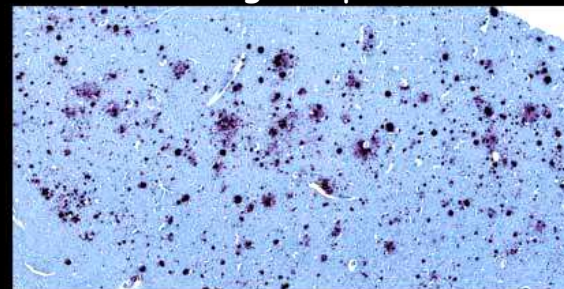


Agrégats amyloïdes (en rouge)
Substance grise pré-cunéale

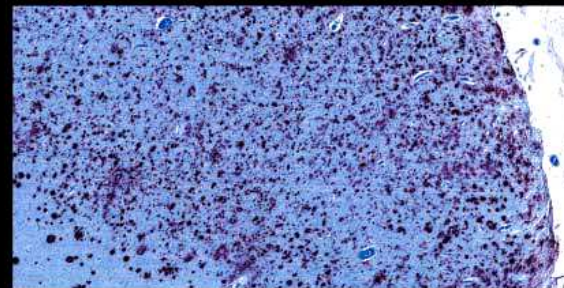
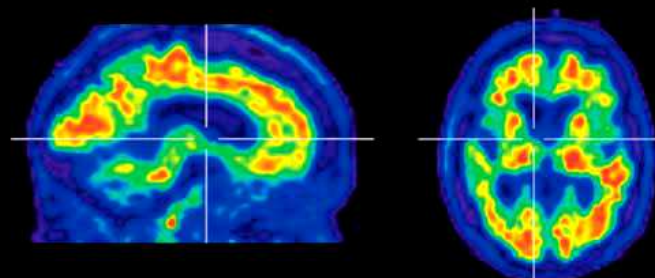


Patients représentatifs, 3 stades.

SUVr
2.2
0.0



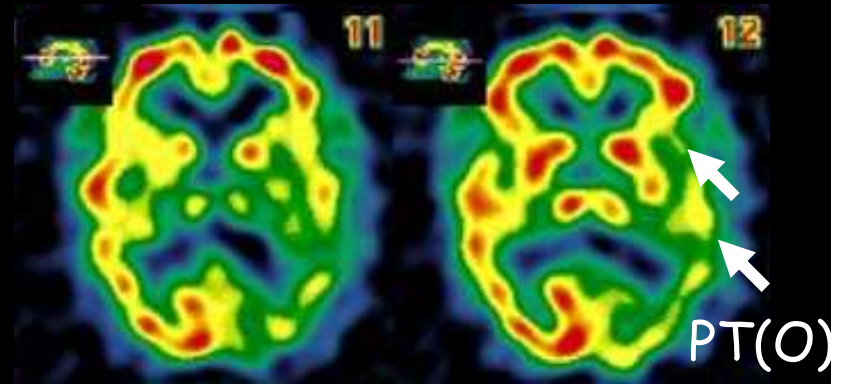
4G8 immunohistochimie



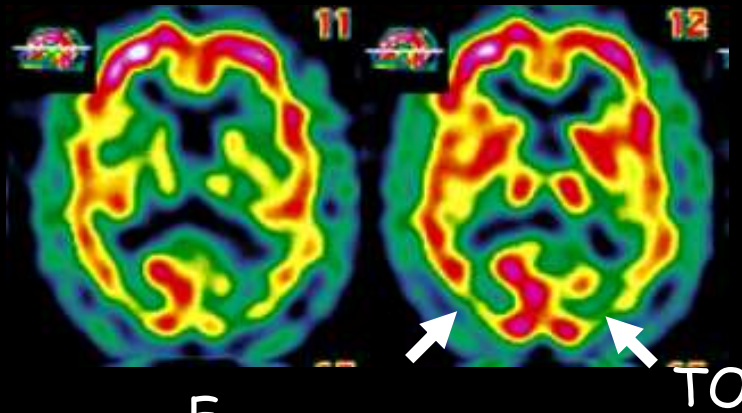
Démences

Δ^{ic} différentiel
en TEMP de perfusion

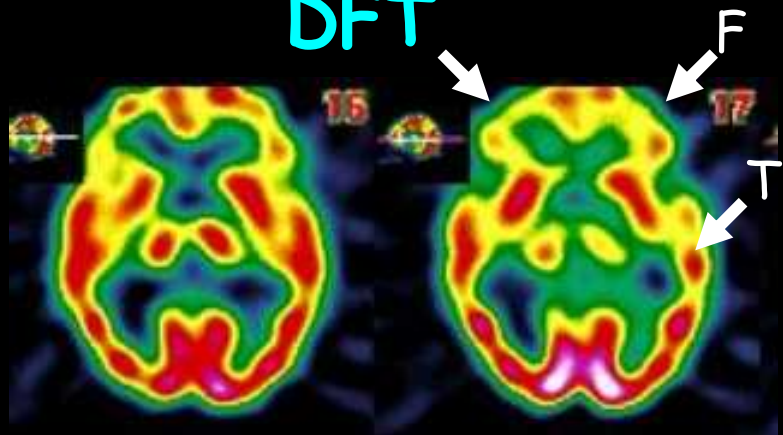
Alzheimer



DCLD

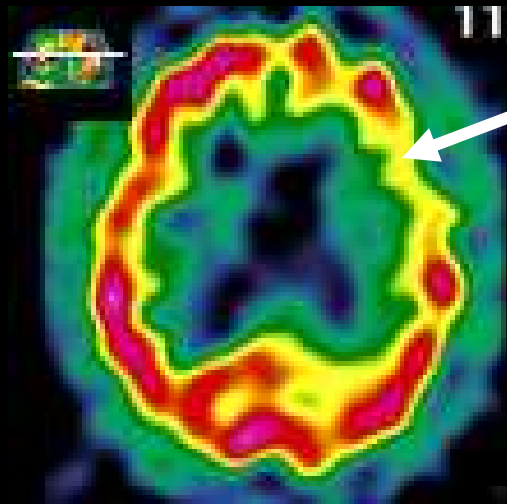


DFT



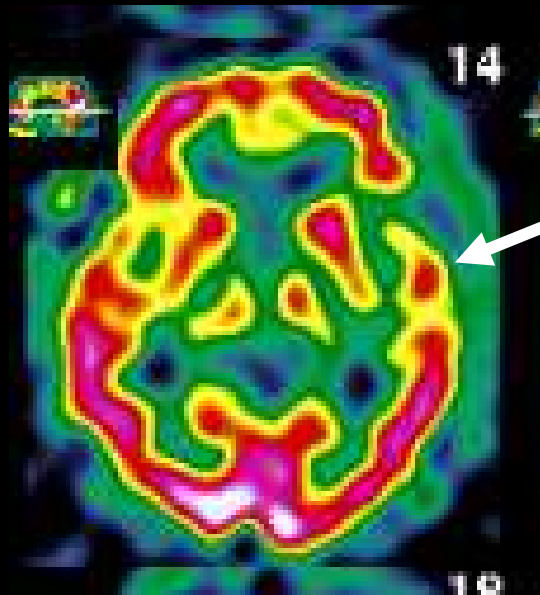
Démence Sémantique (APP) & DFT

Aphasie s'intégrant dans une démence fronto-temporale



Hypoperfusion base de F1 G,
atteinte du Broca probable

Perfusion avec 99mTc-ECD



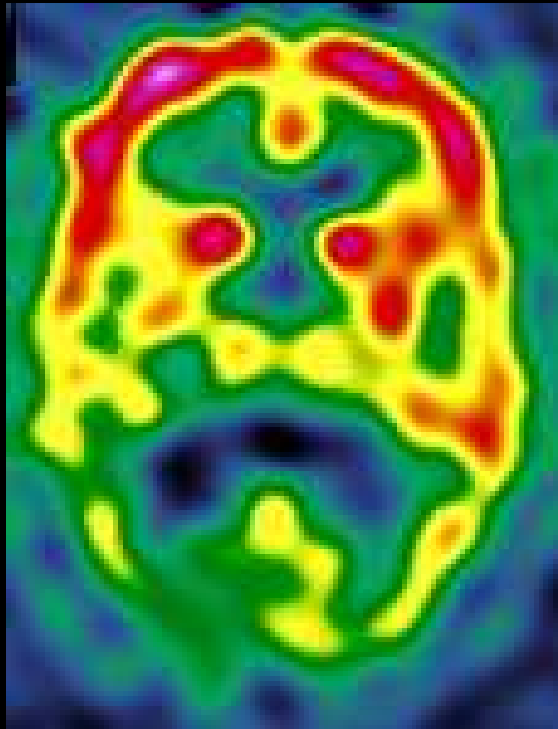
Hypoperfusion T1
Ant du même côté,
oriente l'Aphasie
Primaire Progressive
vers une Démence
Fronto Temporale

Troubles cognitifs
d'aggravation progressive ;

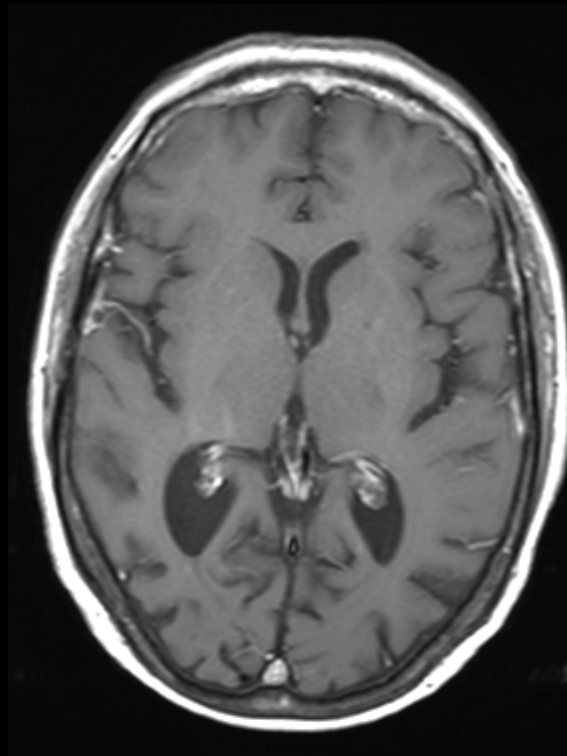
Troubles du langage
(écholalies, palilalies,
troubles de la dénomination),

Syndrome de Benson en TEMP

Associe agnosie visuelle, syndrome de Balint, syndrome frontal avec réflexe de préhension d'utilisation, hypertonie de type frontal et signe de Hoffman, troubles du langage majeurs intéressant l'expression et la compréhension



TEMP ^{99m}Tc -ECD



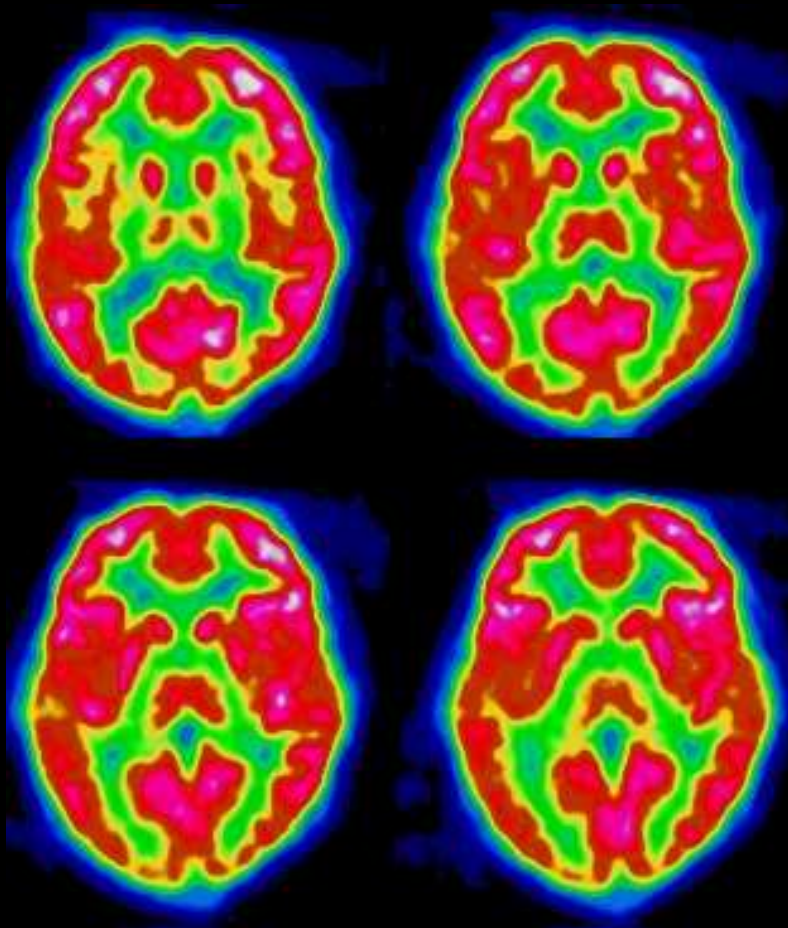
IRM T1-Gd

IRM cérébrale :
atrophie occipito-temporale et pariétale.

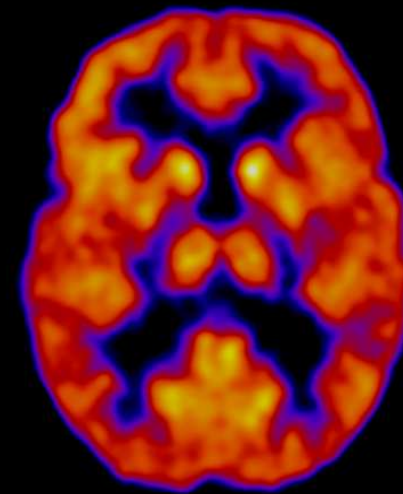
TEMP cérébrale :
hypofixation majeure occipito-pariétale et occipito-temporale prédominant à droite

Syndrome d'Asperger en ^{18}F -FDG

Difficulté d'imagerie mentale avec céphalées occipitales et douleurs oculaires quotidiennes



Hypométabolisme bilatéral temporo-occipital et des lobes occipitaux

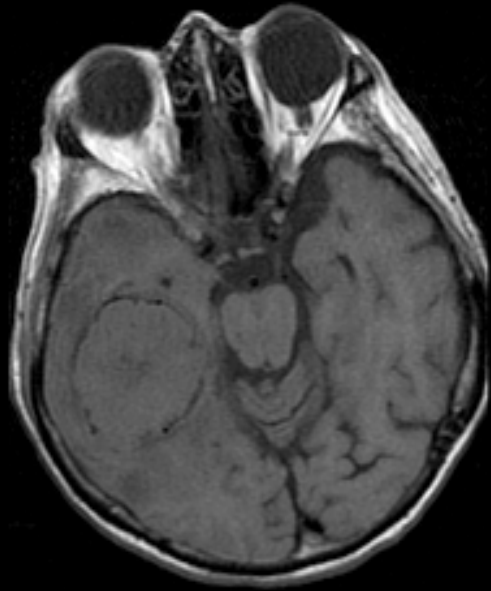

En comparaison,
Normométabolisme
chez un sujet témoin

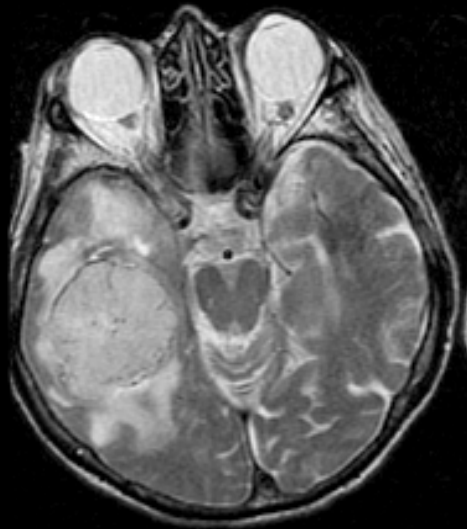
-4-

Pour caractériser les pathologies tumorales, on utilisera des traceurs qui trahissent la lésion de la BHE (Gd, ^{201}Tl), qui renseignent sur la malignité par la nature (SRM, DWI) ou le niveau du métabolisme tumoral (^{201}Tl , ^{18}F -FDG, ^{18}F -FET, ^{18}F -FLT)

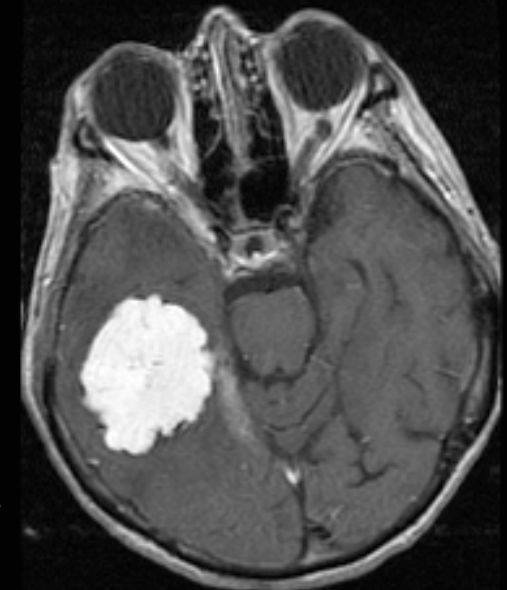Utilisation de Produits de Contraste pour les Tumeurs



T1



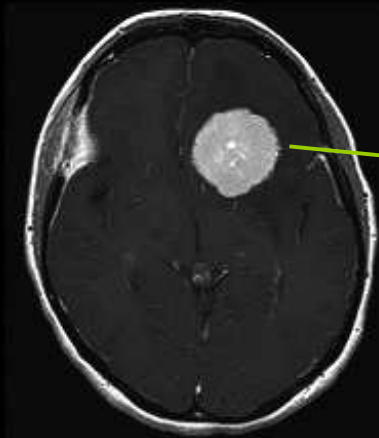
T2



Post-Gd T1

Tumeur : T1 peu modifié, T2 ↑ (œdème)...
... mais rupture BHE ⇒ Gd passe

Caractérisation cinétique d'un Méningiome avec DTPA-Gd

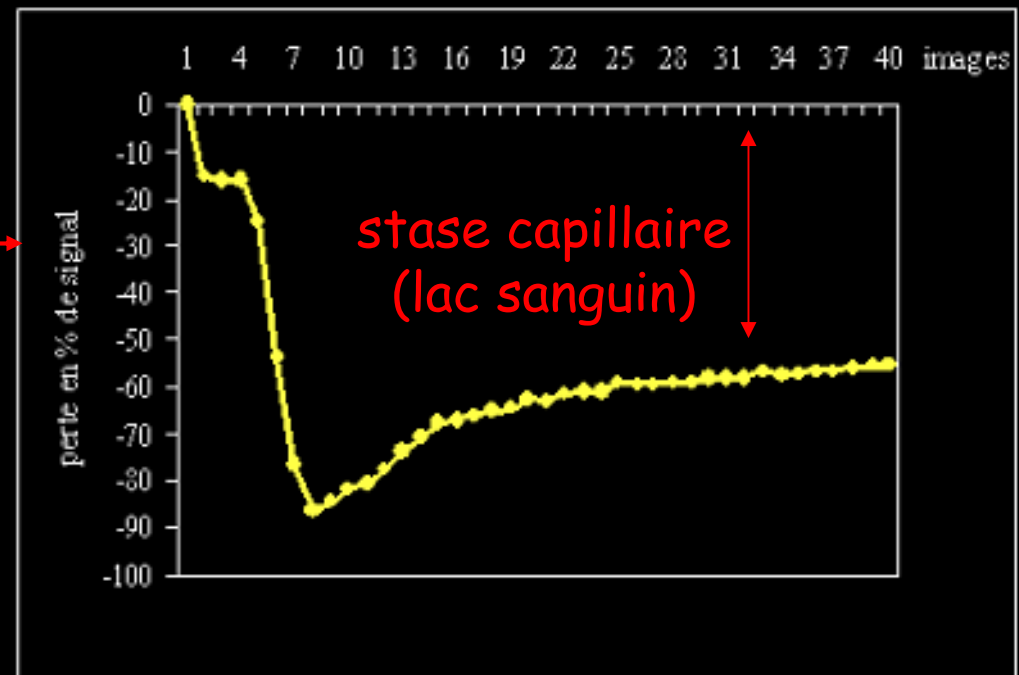
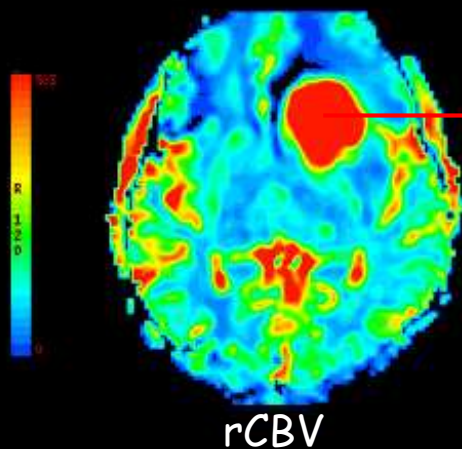


T1 post Gd

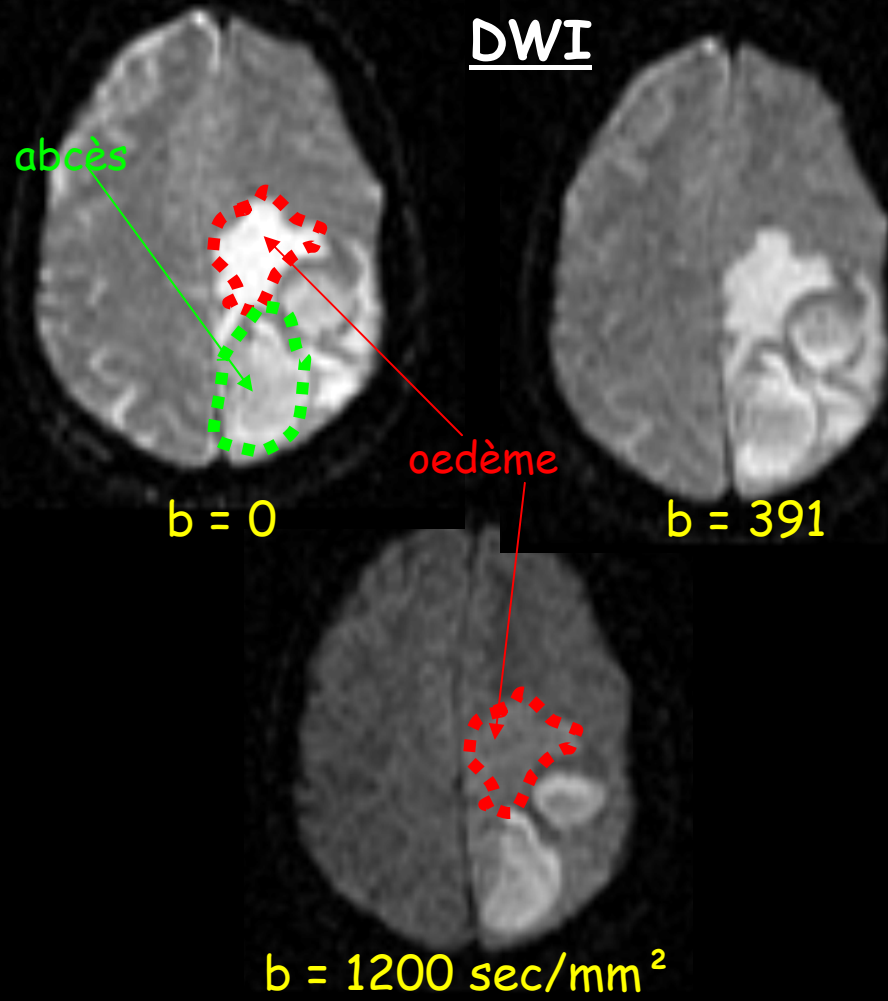
Hyper vascularisation et stase capillaire

Prise de contraste homogène

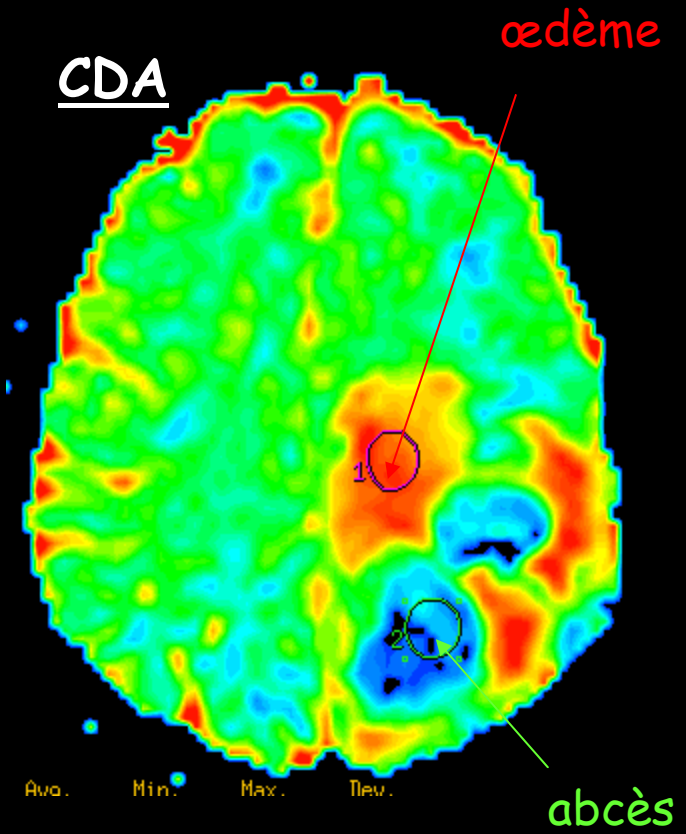
Evolution de l'intensité du signal au cours du temps (1min 20s)



Au fait, comment distinguer l'œdème de la pathologie ?



L'œdème disparaît en DWI

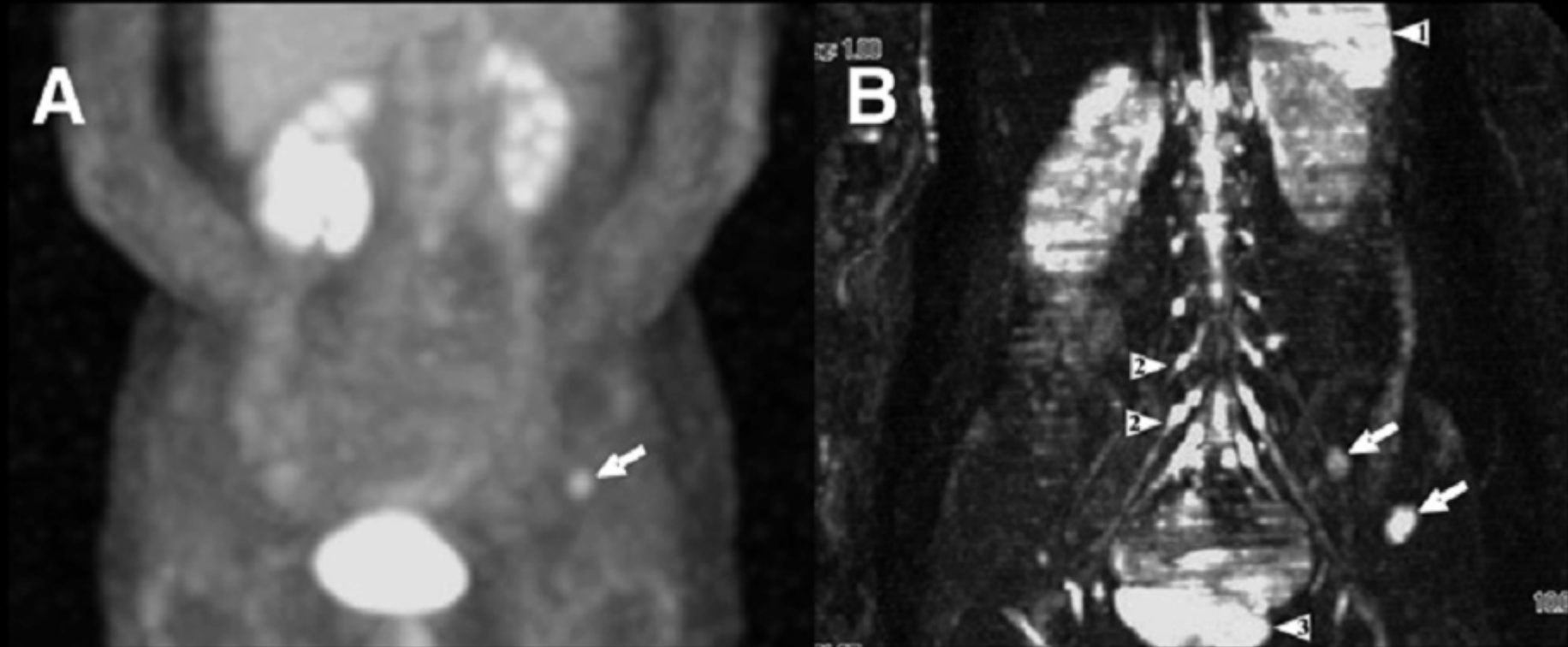


CDA élevé
CDA faible

Le CDA de l'œdème est élevé

Métastases en DWIBS et TEP

40-yold woman with 2 metastatic foci in left iliac wing from breast carcinoma.



^{18}F -FDG PET

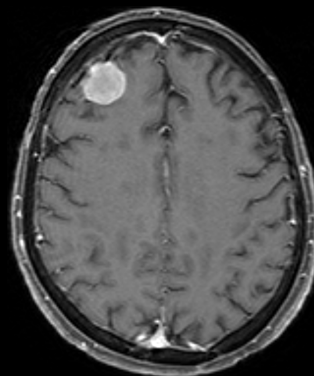
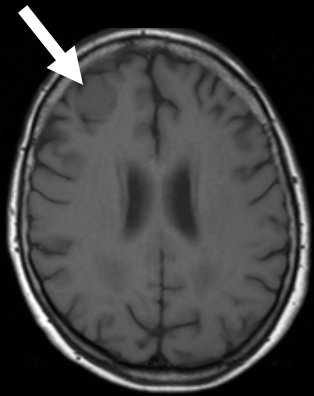
WB-DWI

Normal high signal intensity is seen in spleen (arrowhead 1), nerve roots and ganglia (arrowheads 2), and testis (arrowhead 3) on DWI.

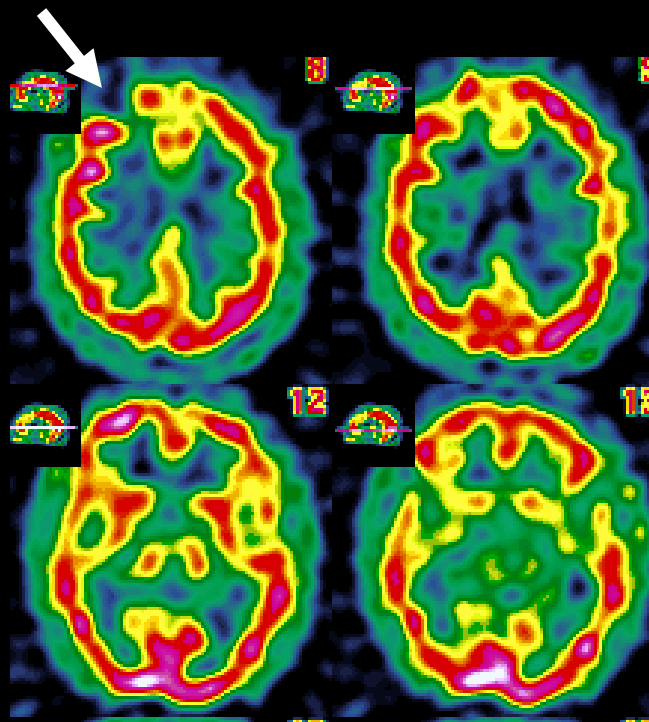
Méningiome frontal droit

Le DTPA-Gd est piégé, l'ECD ne l'est pas

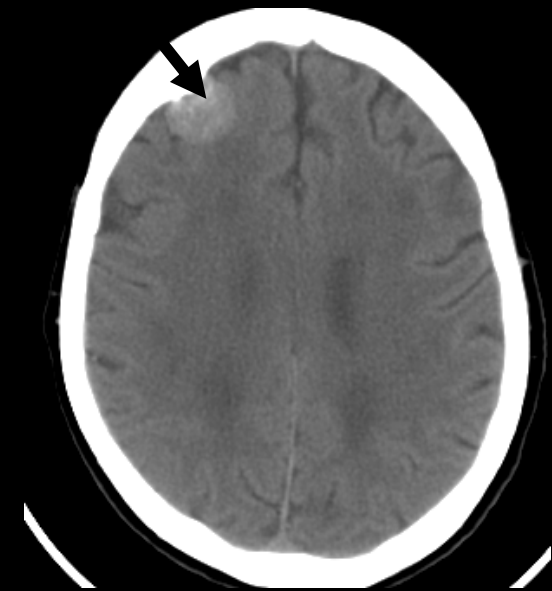Ces 2 aspects trahissent la rupture de la BHE au niveau de la pathologie



IRM
T1w-Gd



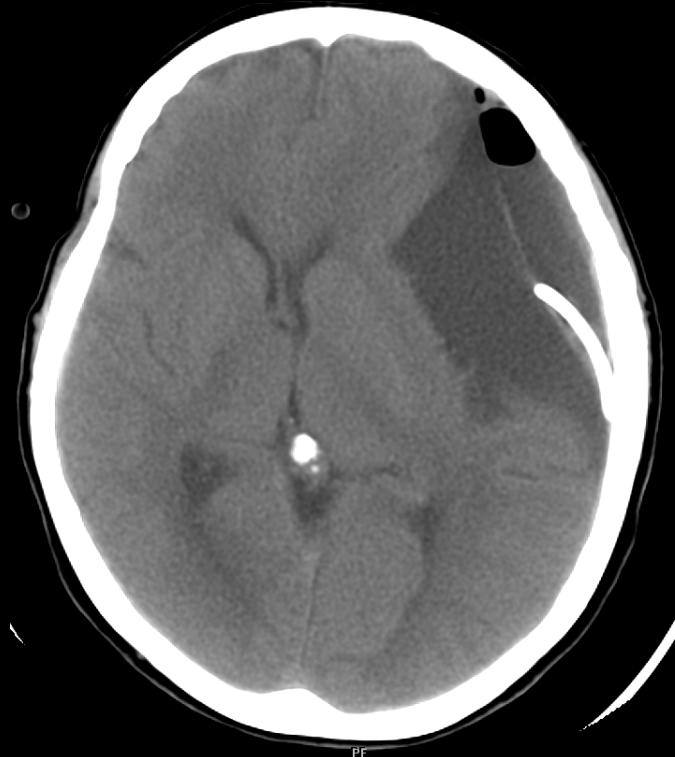
Perfusion
 ^{99m}Tc -ECD



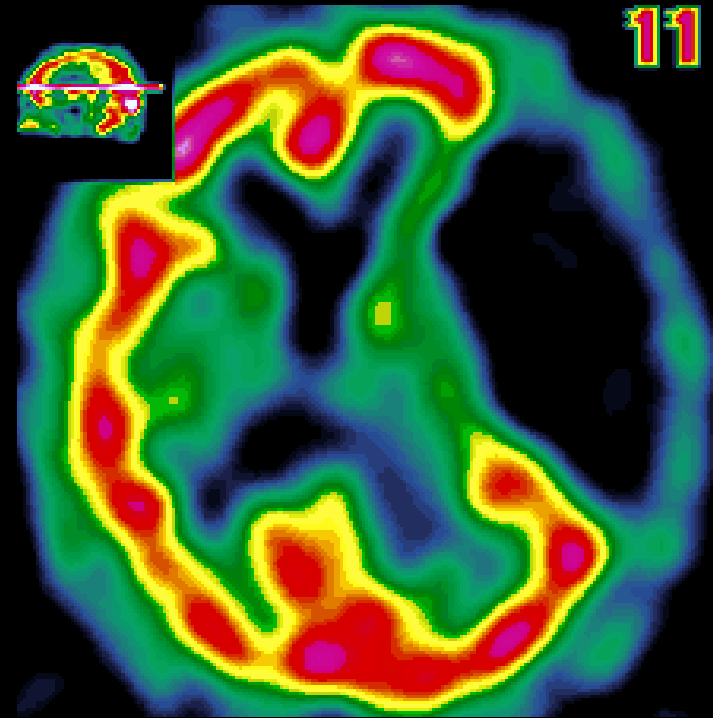
TDM

Kyste arachnoïdien pariétal gauche

L'ECD n'est pas piégé
(le kyste n'est pas du cerveau !)



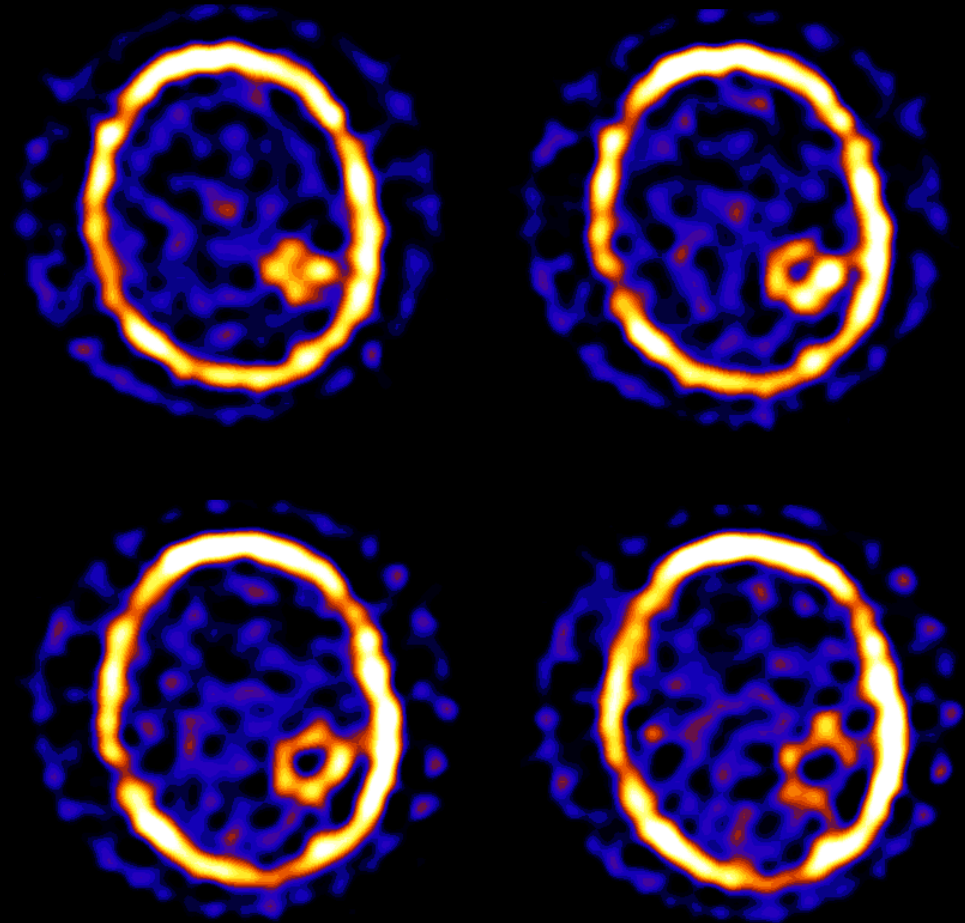
TDM



Perfusion
99mTc-ECD

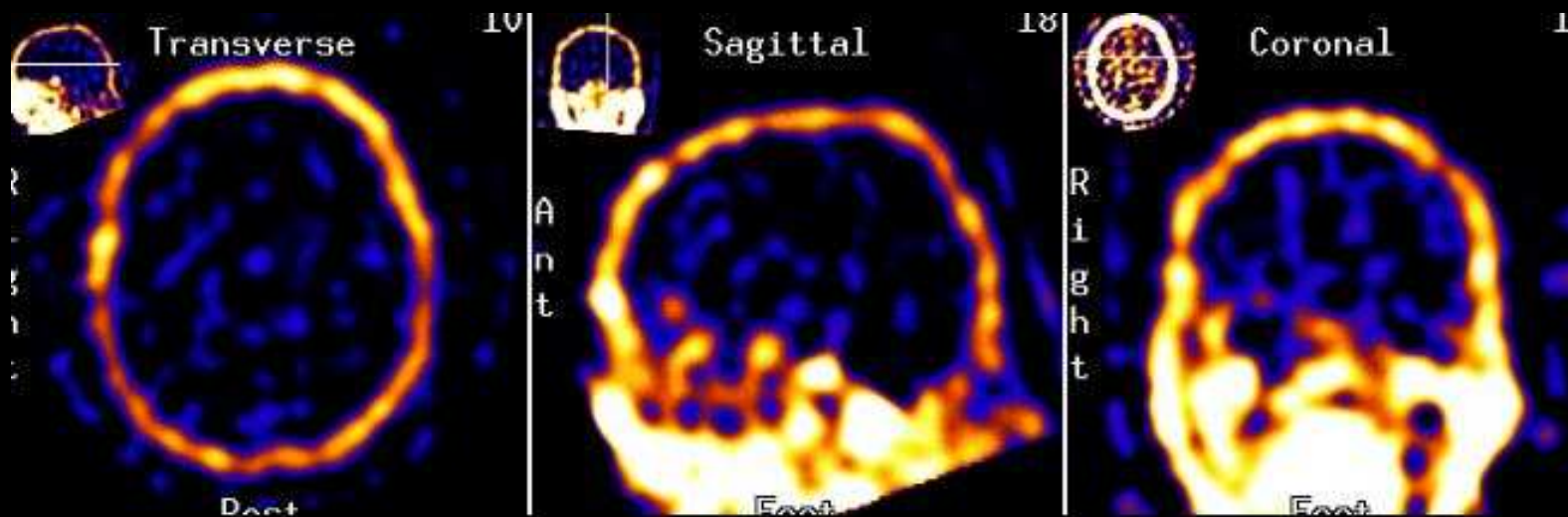
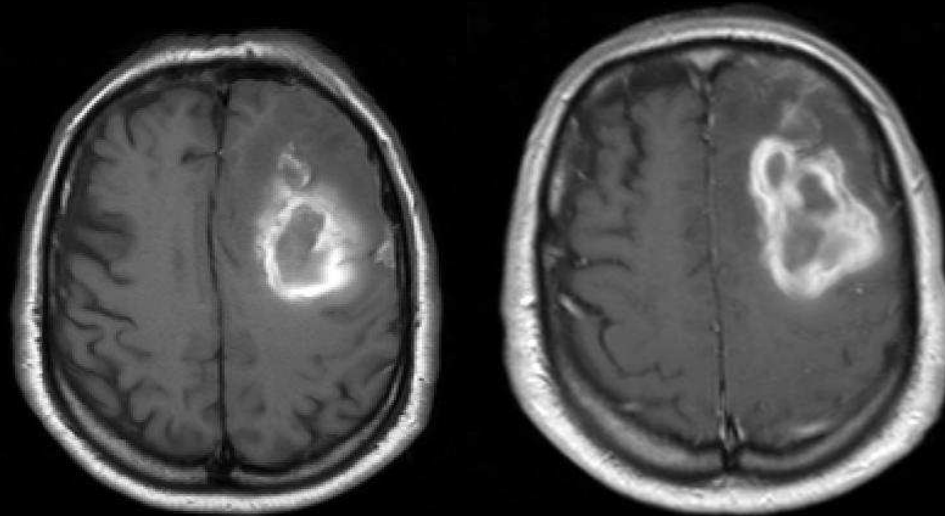
Mettre en Corrélation Fixation et Métabolisme

Le ^{201}Tl , émetteur γ , « remplace » le K et signe un transport trans membranaire « actif » (cell. Vivantes, Na,K ATPase)



Caractériser une lésion cérébrale

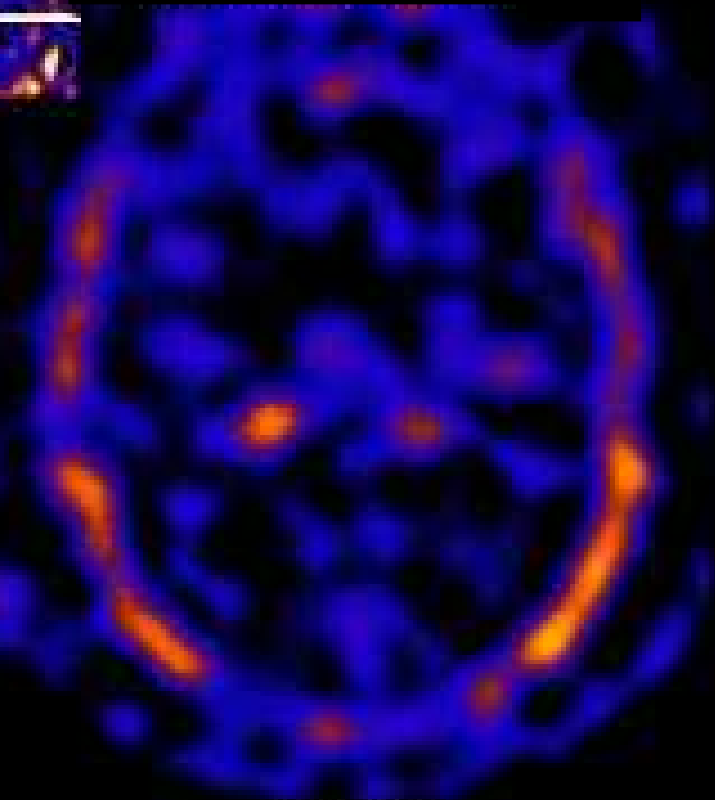
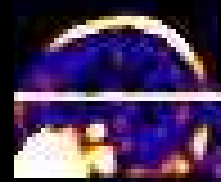
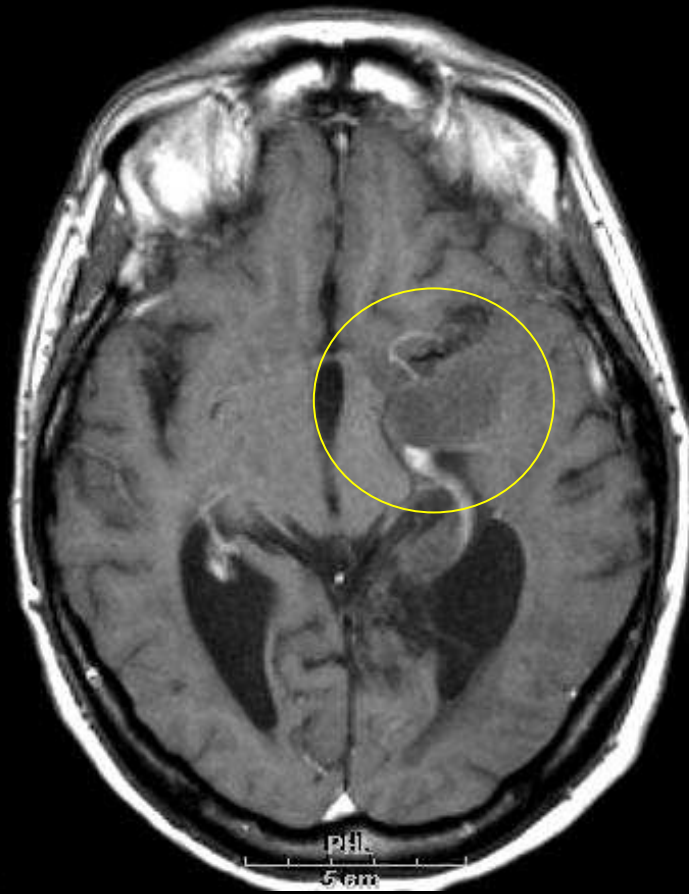Hémorragie cérébrale, pas d'ATPase du lac sguin



TEMP au ^{201}Tl & grade histologique

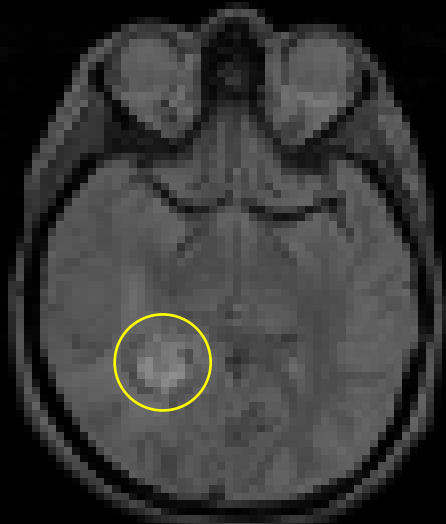
Tumeur gliale de **bas grade**

Pas ou (très) peu de fixation

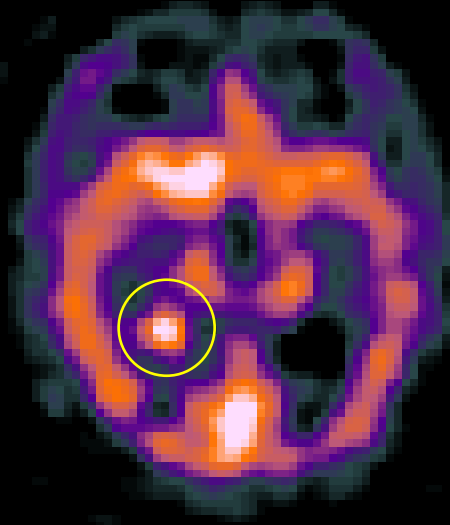


Mélanome de haut grade en ^{201}Tl

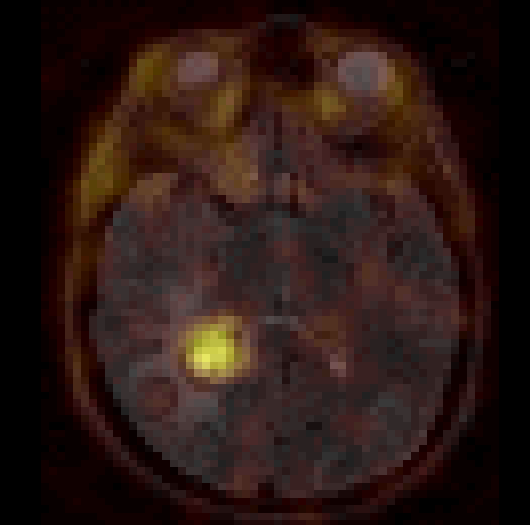
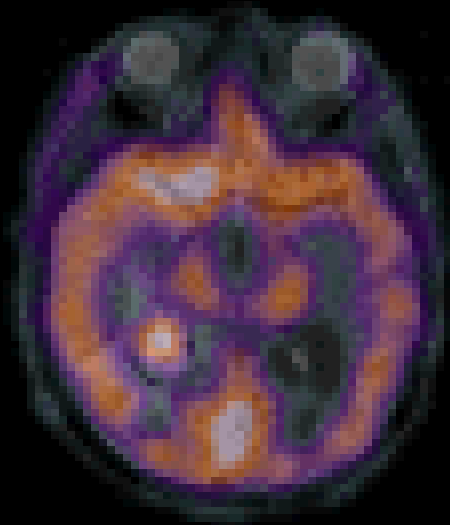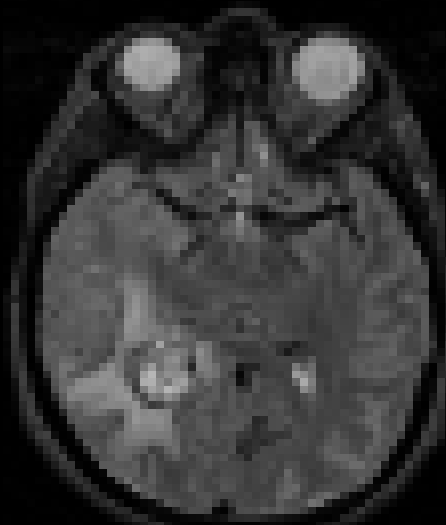
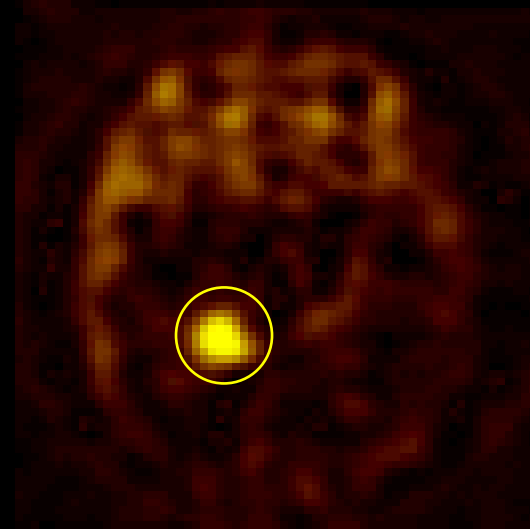
IRM



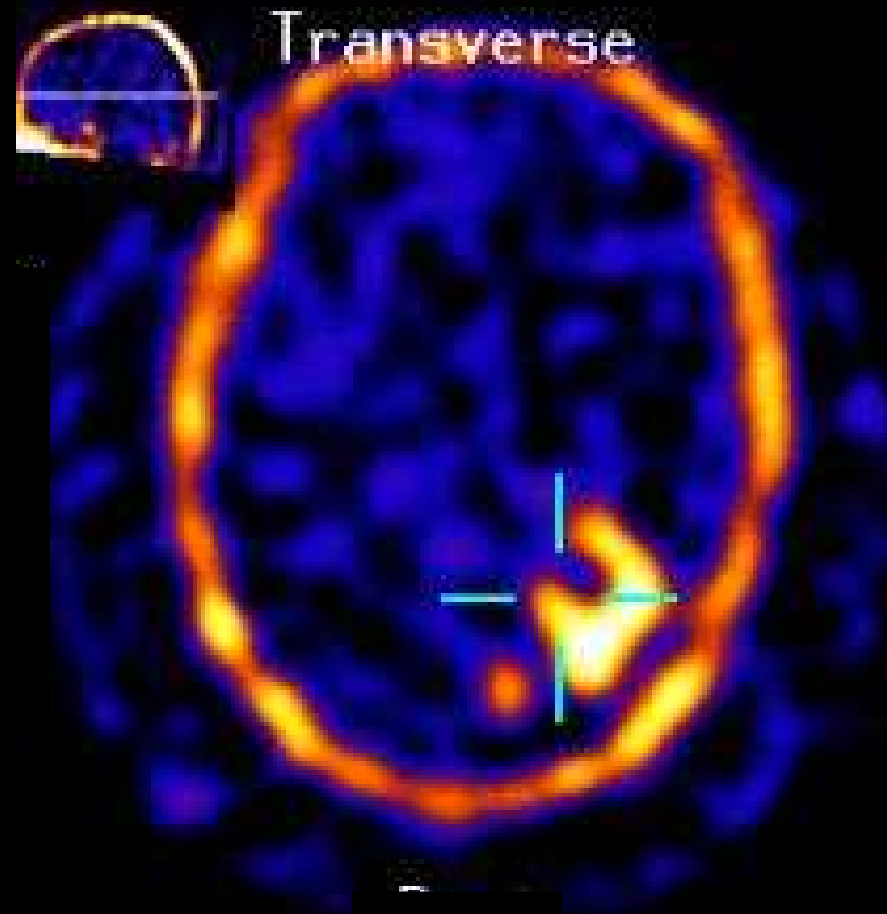
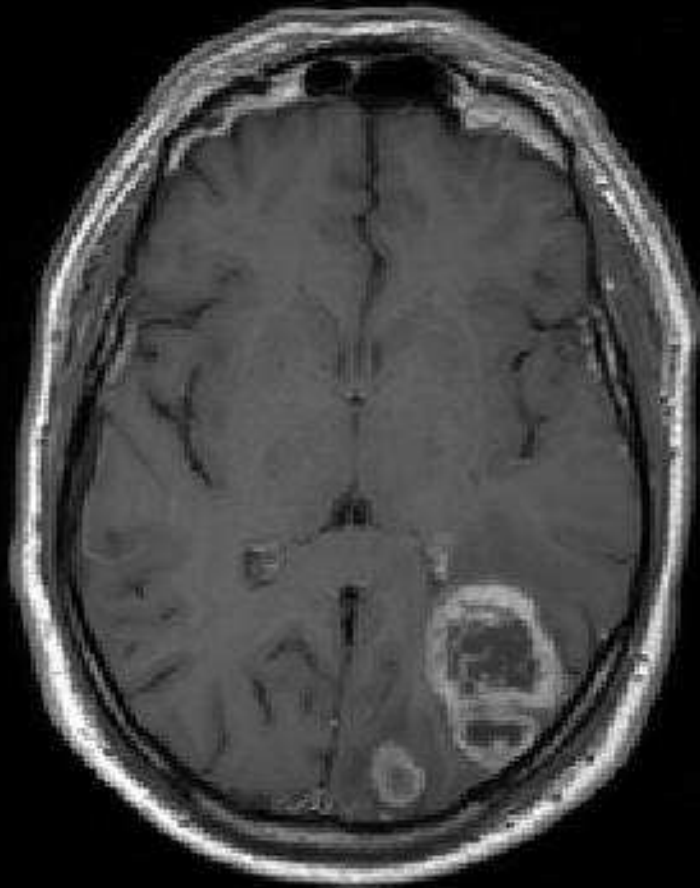
$^{99\text{m}}\text{Tc}$ -HMPAO



^{201}Tl



Oligodendrogliome, Haut Grade

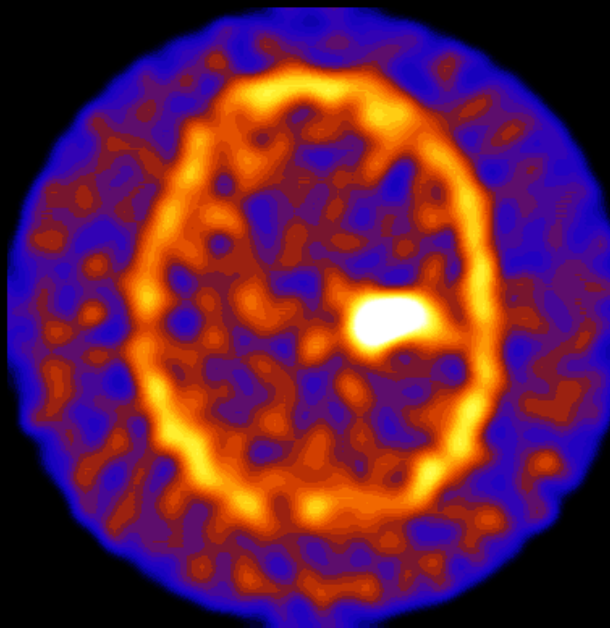


Oligodendrogliome (Haut Grade)

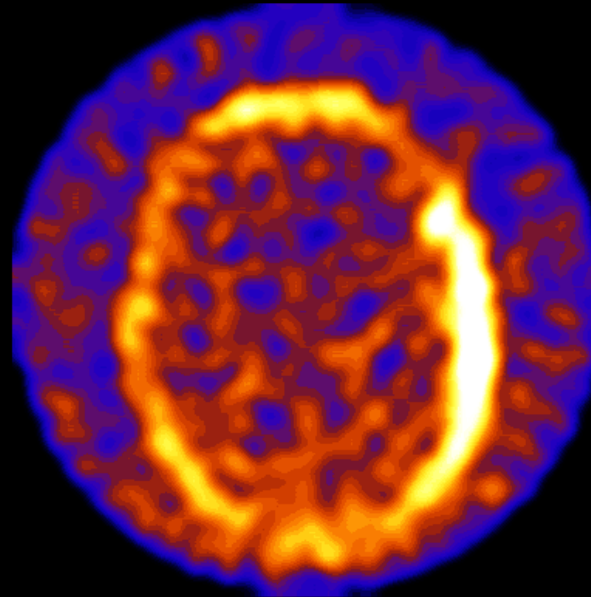
Mai

Juin


Sept



Pré-Op

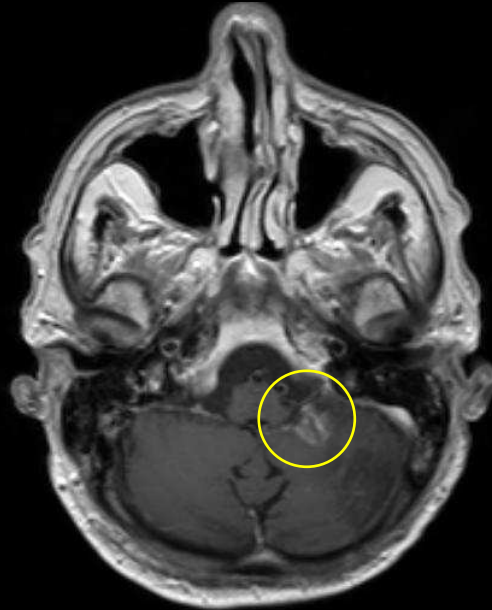


Post-Op

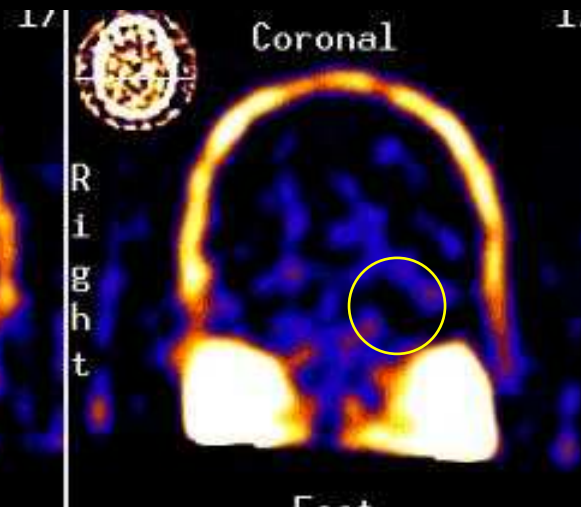
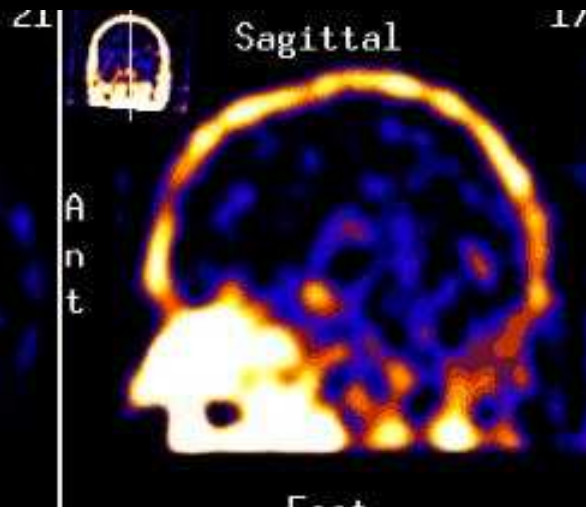
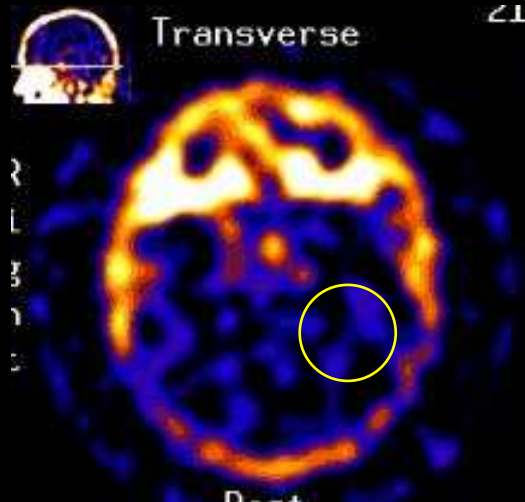


Post-Radioth

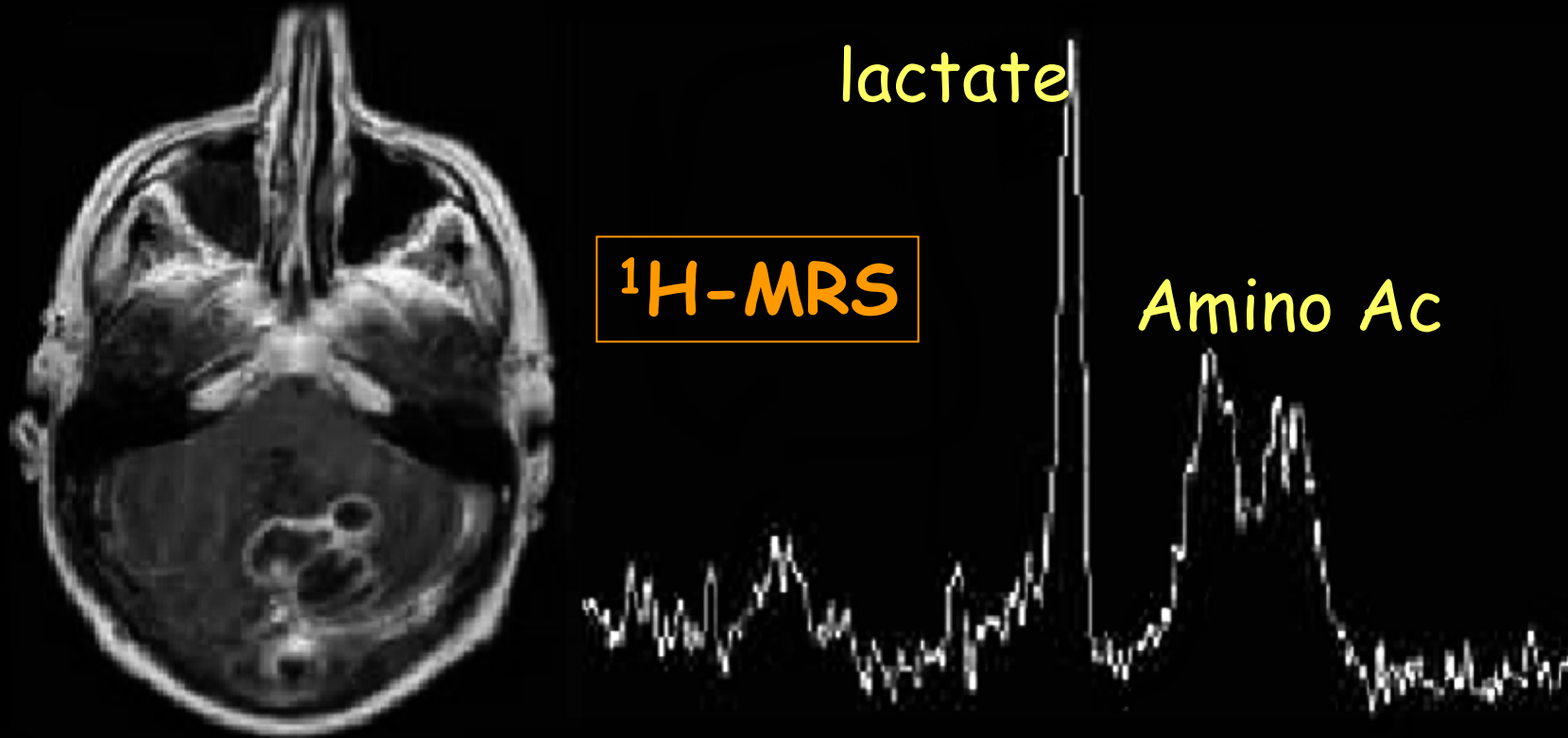
^{201}Tl : récurrence ou radio nécrose ?



Radio nécrose



Abscess or Tumor ?

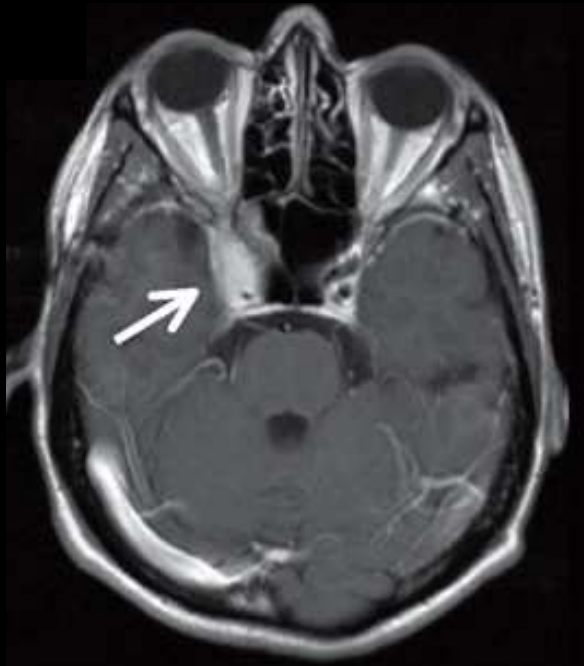


T1-Gd Image : cerebellum polycyclic lesion with peripheral contrast enhancement ... necrotic tumor or abscess ?

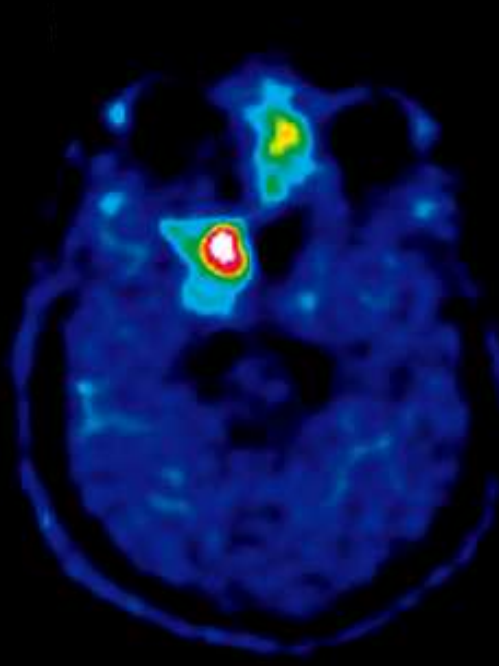
¹H MRS lève l'ambiguïté : lactate et amino- acides donnent le Δ^{ic} : abcès

PET/CT Using ^{18}F -Fluoro-L-Tyrosine

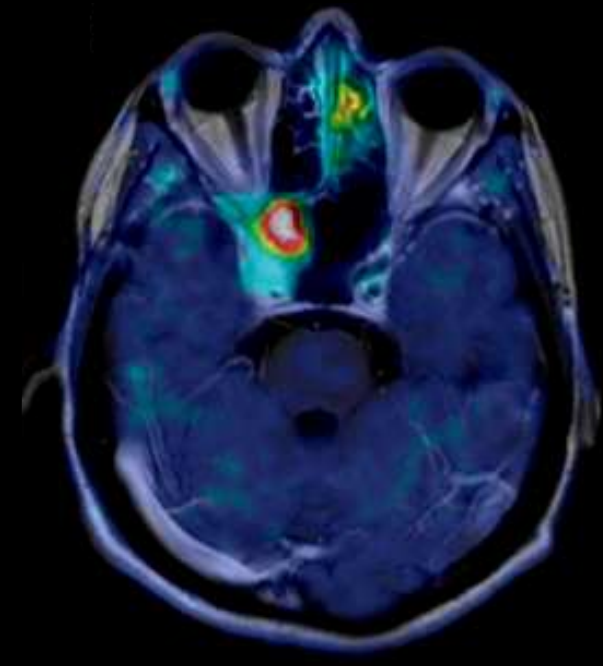
Skull Base Meningiomas



T1w-Gd MRI



PET ^{18}F -TYR



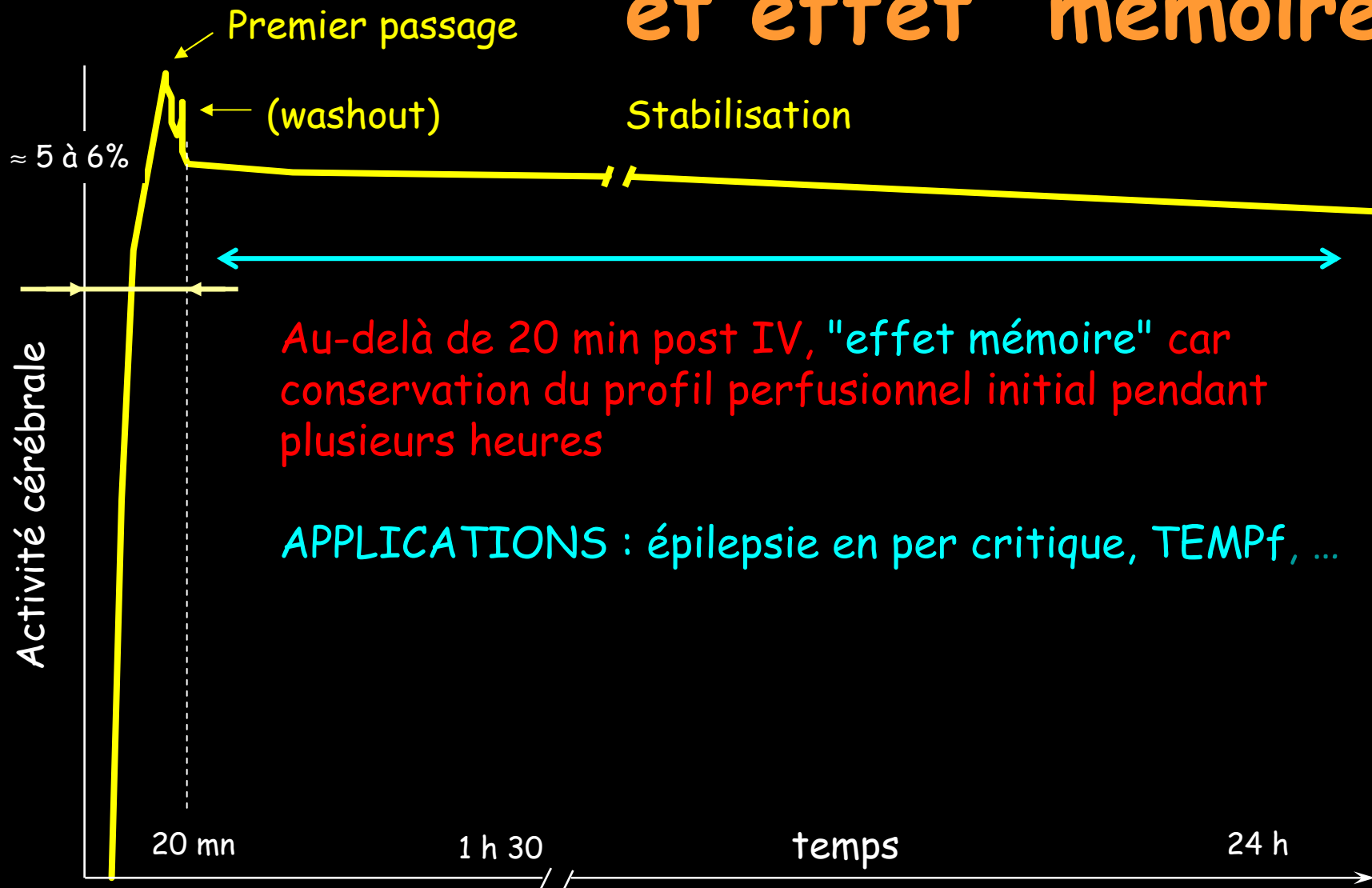
PET / MRI

^{18}F -TYR shows protein synthesis and amino acid transport enhancement in tumor cells

-5-

Pour caractériser les foyers
épileptiques en per critique, on
utilisera l'effet "mémoire" observé
avec le ^{99m}Tc -HMPAO en TEMP
...ou bien la TEP au ^{18}F FDG en
période inter critique

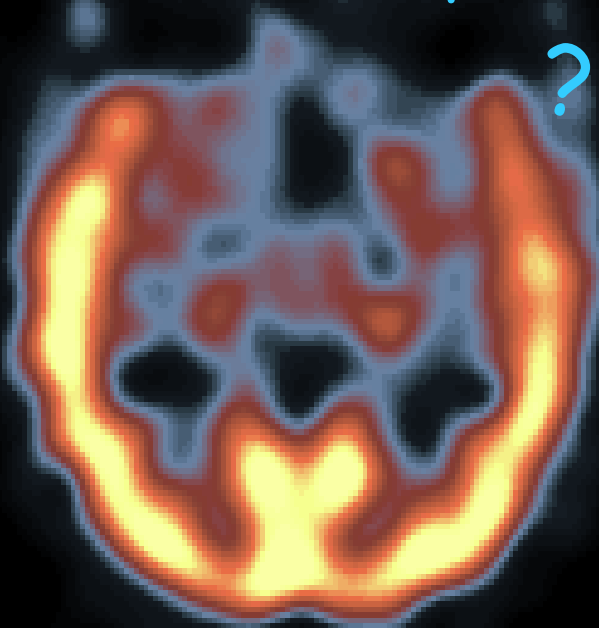Rétention cérébrale de l'HMPAO et effet "mémoire"



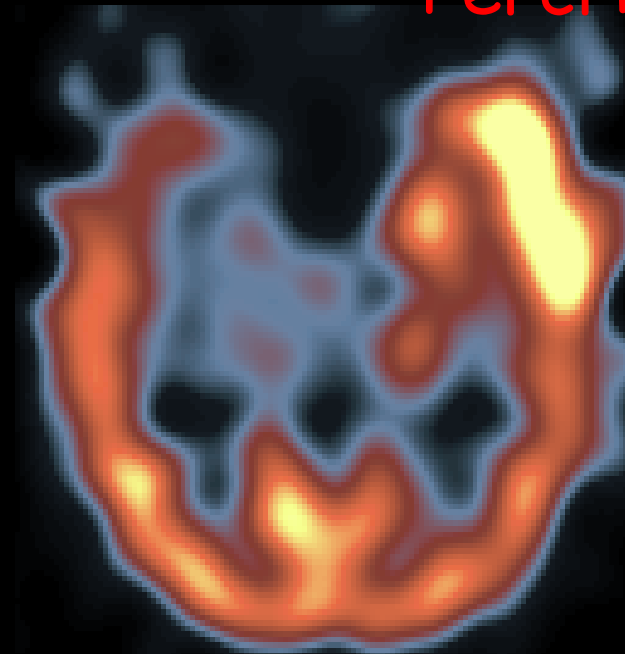
Localisation per-critique des foyers épileptiques en TEMP

Epilepsie temporale interne gauche

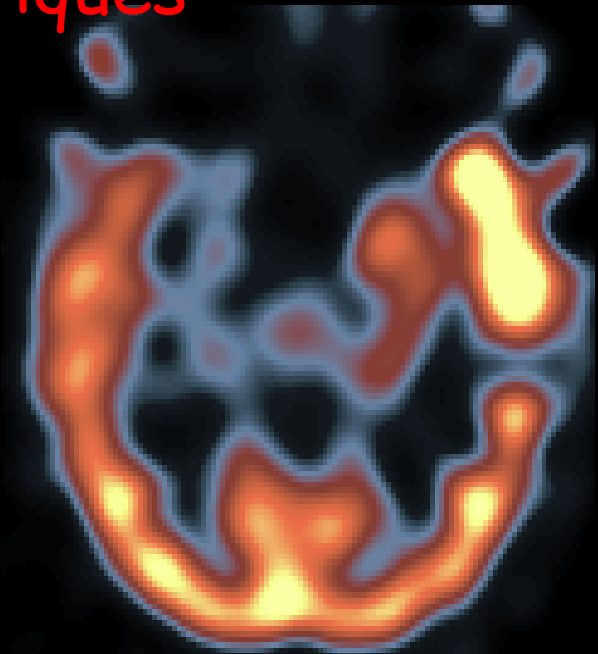Intercritique



Per-critiques



Spontanée

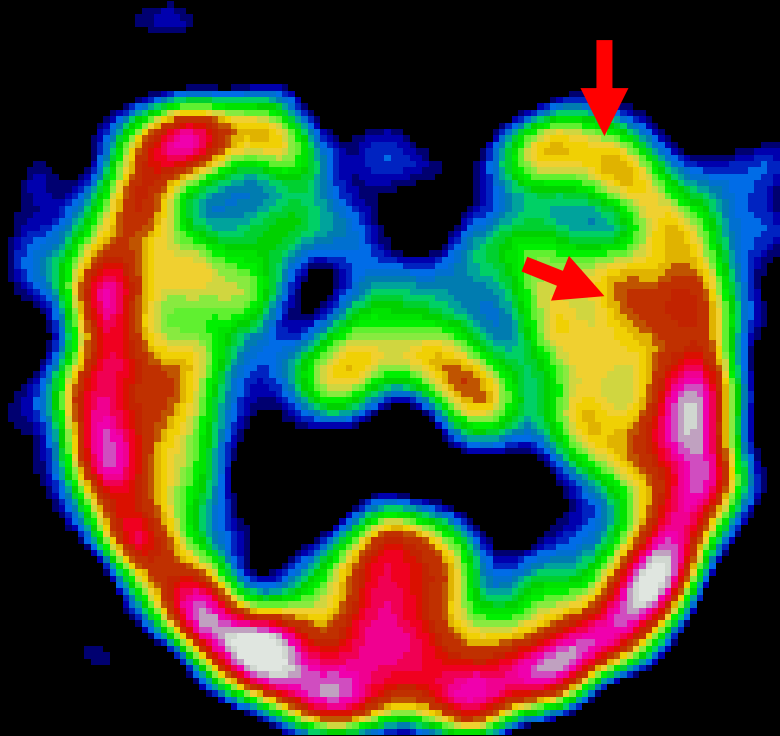


Stimulée

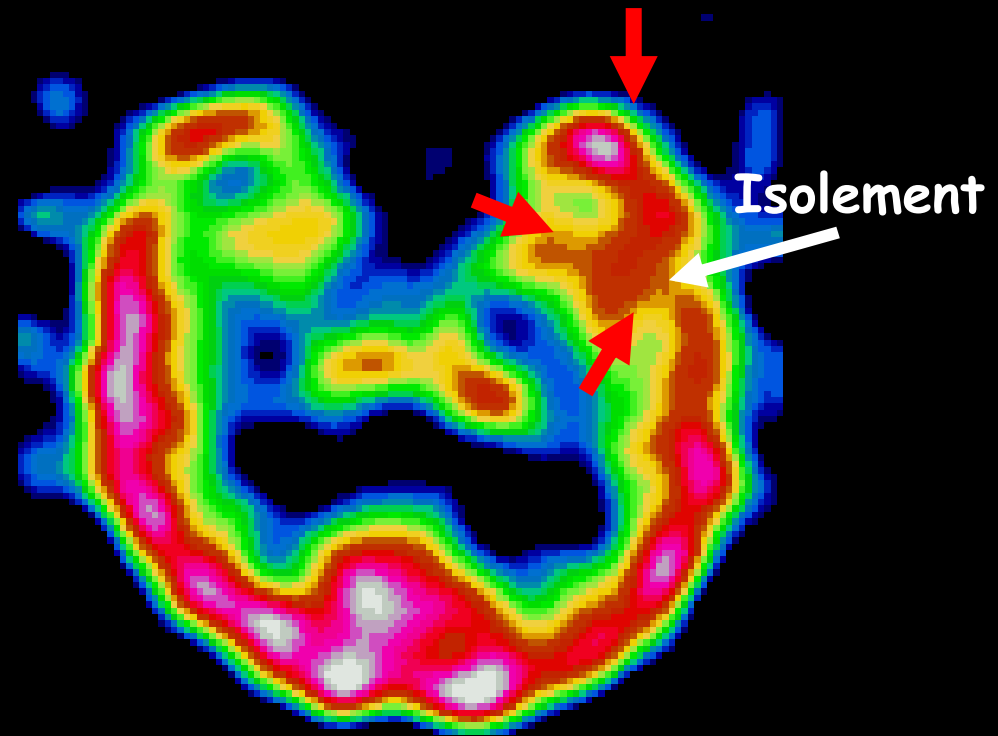
Hyperfixation polaire étendue : situe le foyer

Epilepsie temporo-mésiale gauche

"Isolement" du foyer en inter-critique



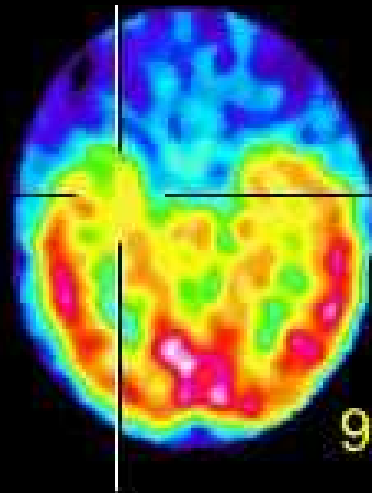
ECD interictal



ECD ictal 14/35/30 sec, st 2

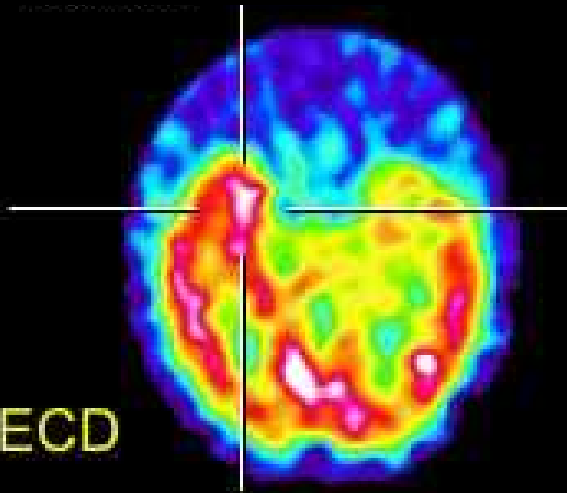
Bilan préchirurgical des épilepsies partielles pharmaco-résistantes

INTERICTAL

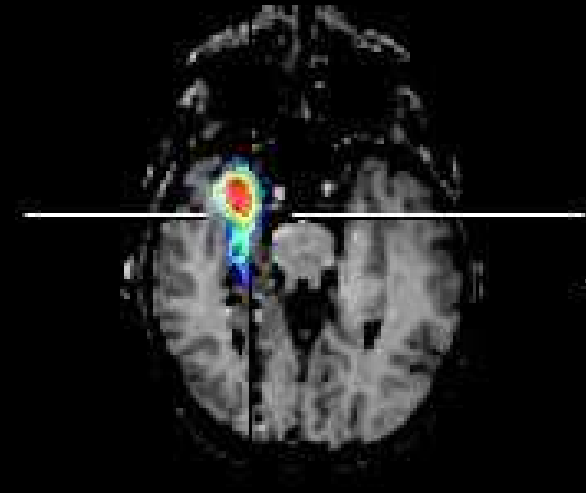


^{99m}Tc -ECD

ICTAL



SOUSTRACTION



« SISCOR »

Recalage

Normalisation

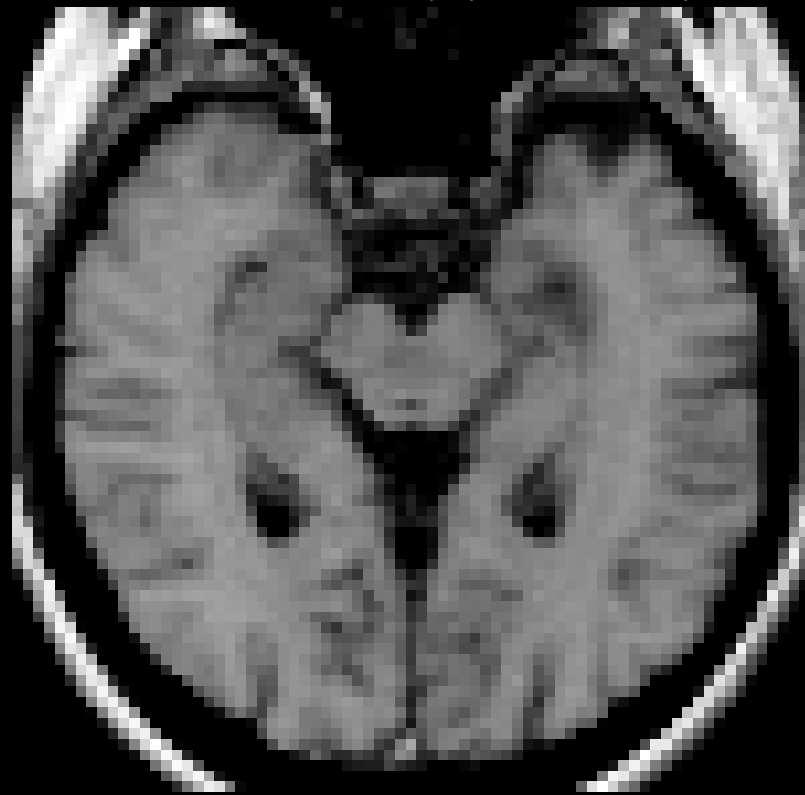Soustraction « ictal - interictal »

Fusion (visualisation)

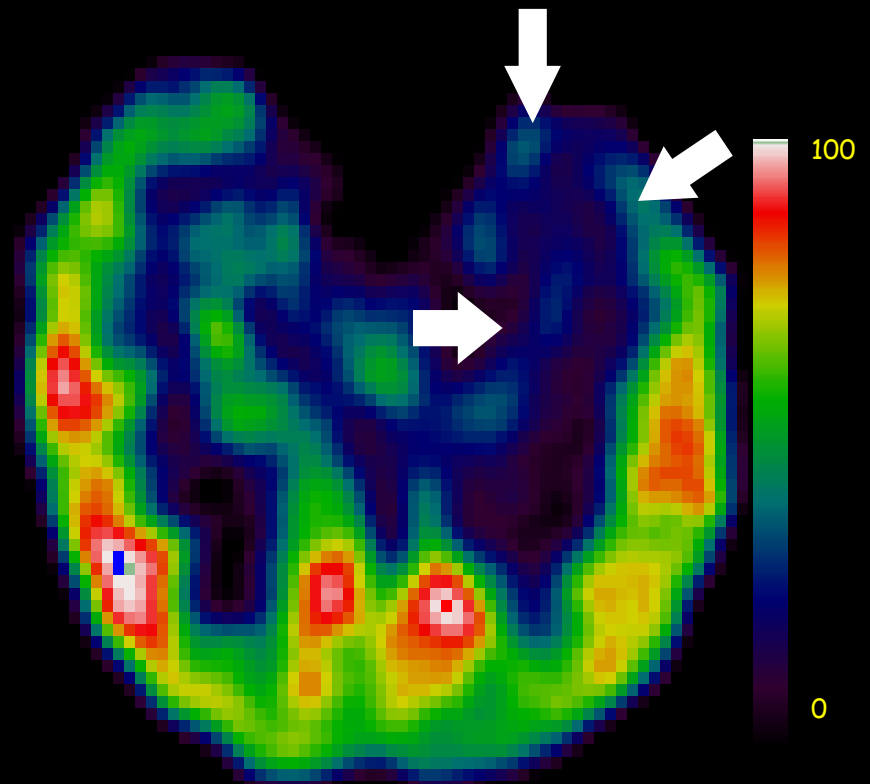
Foyer temporal Gauche en IC

Hypométabolisme autour du foyer en TEP

Sclérose hippocampe



IRM

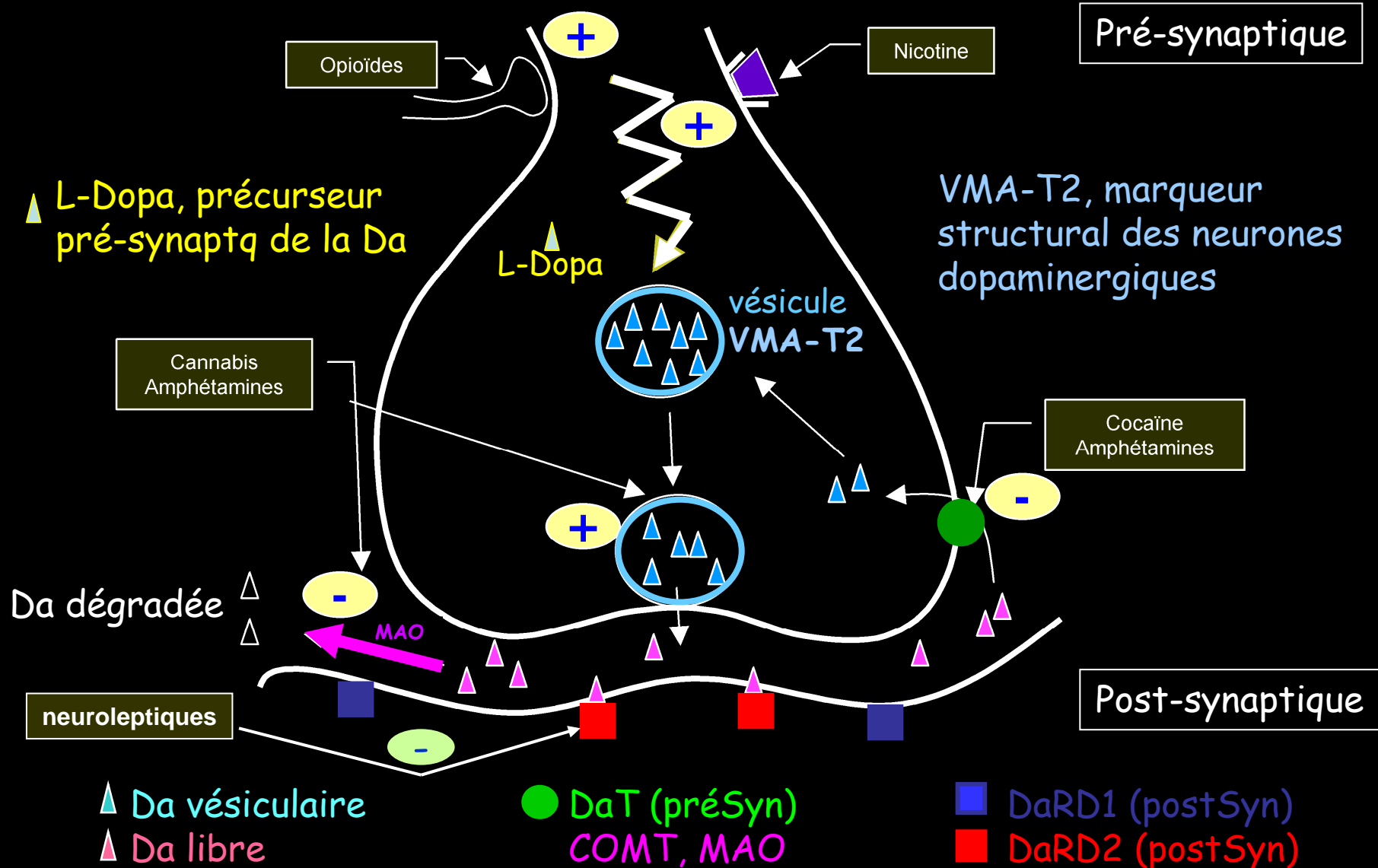


FDG-TEP

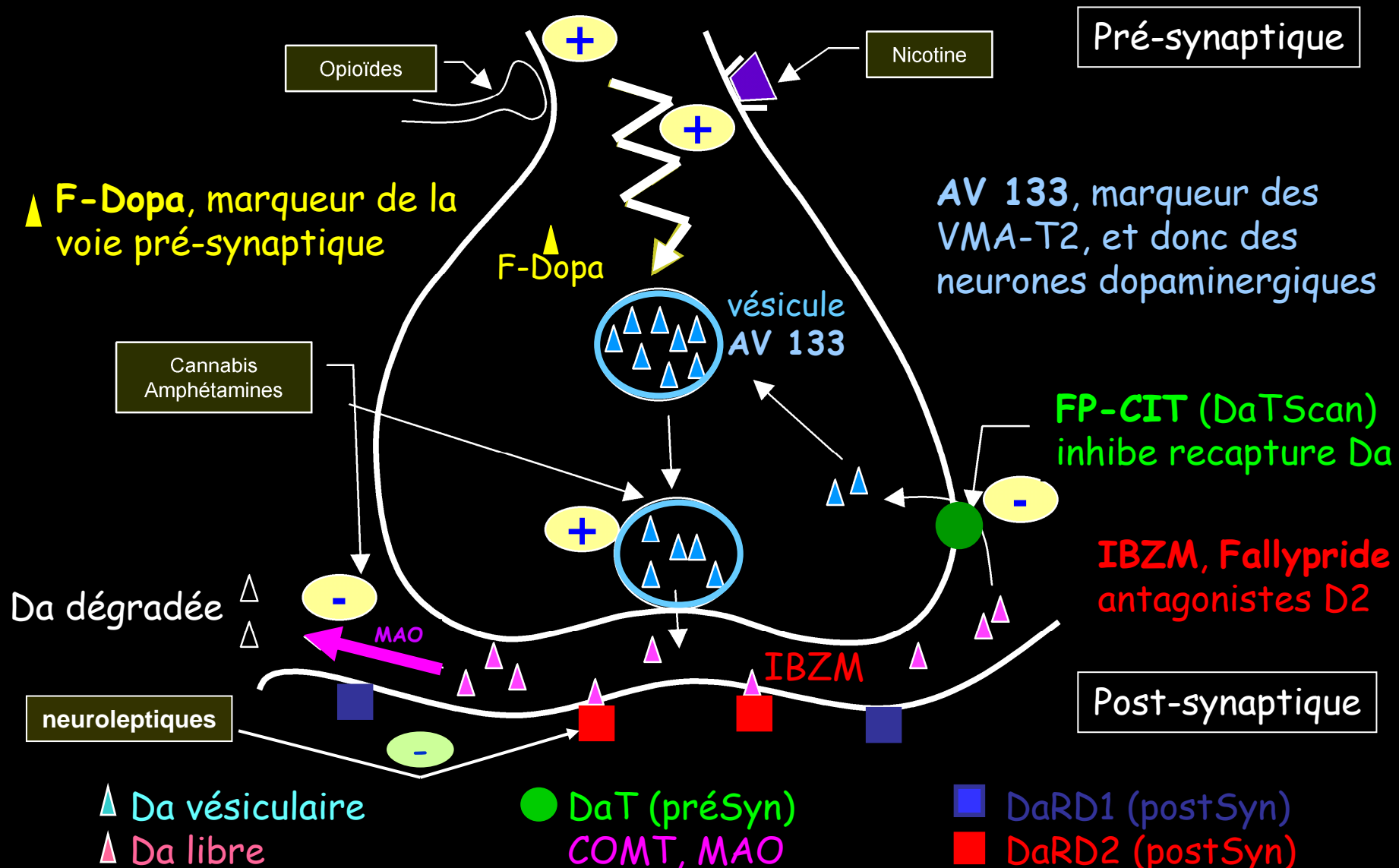
-6-

Pour caractériser les pathologies de la neurotransmission, par ex. dopaminergique, on utilise des traceurs dérivés de drogues lipophiles qui entrent en compétition avec dopamine sur ses récepteurs (cocaïne/DaT, IBZM/D2)

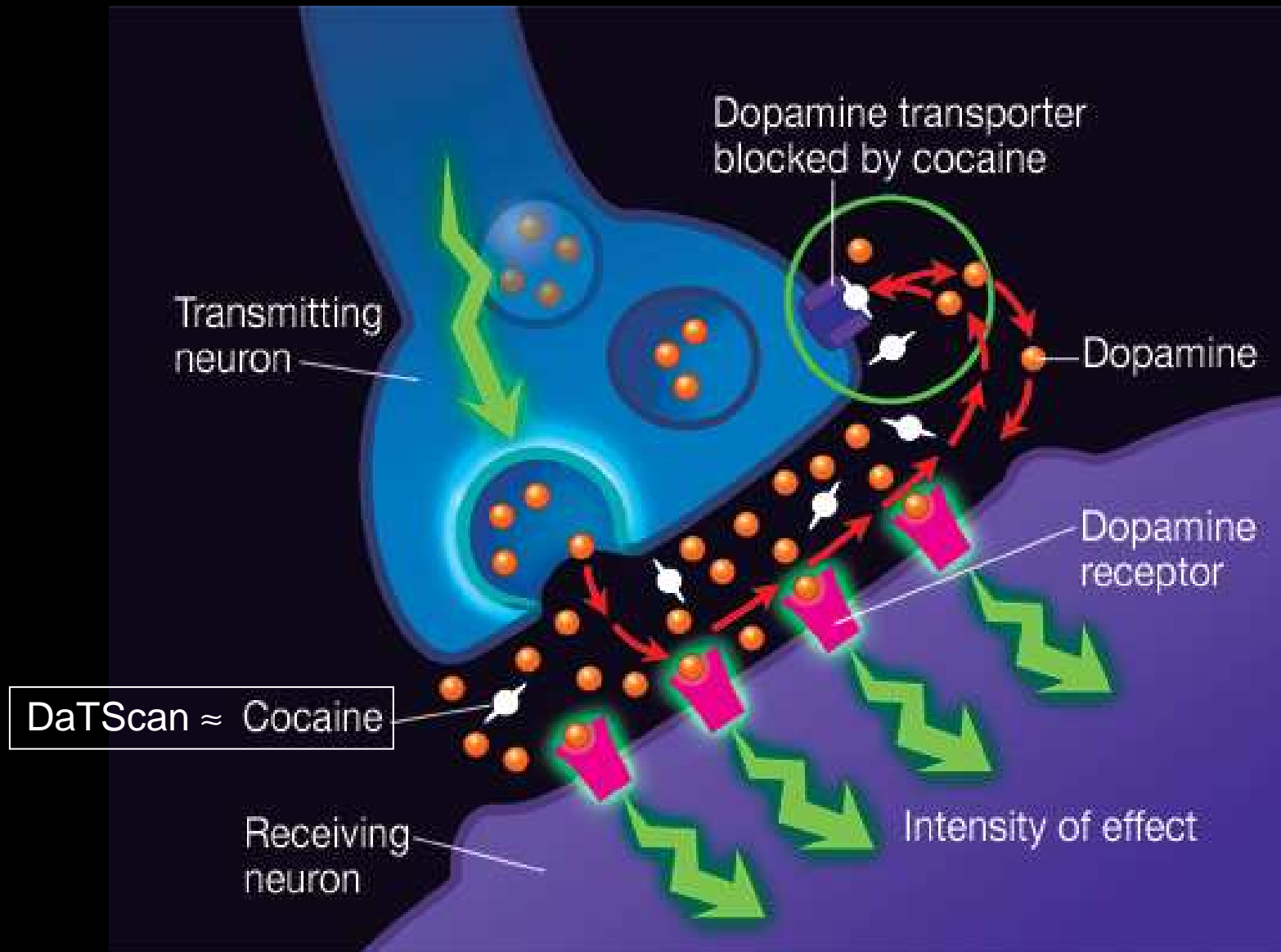
La Synapse dopaminergique (Da)



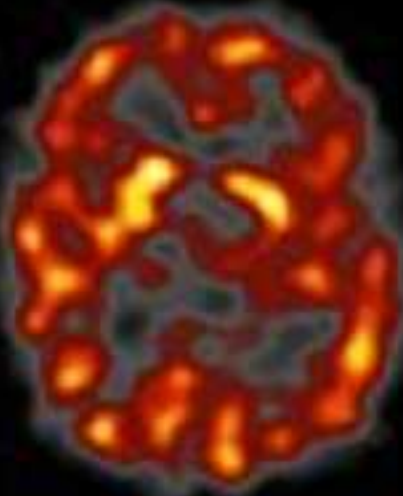
Quelques traceurs de la Synapse Da



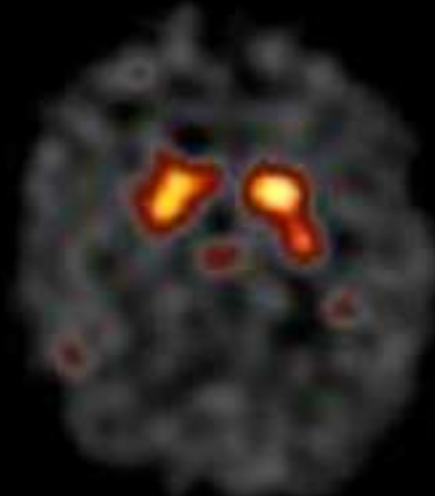
Par ex. DaTScan & Synapse Dopa.



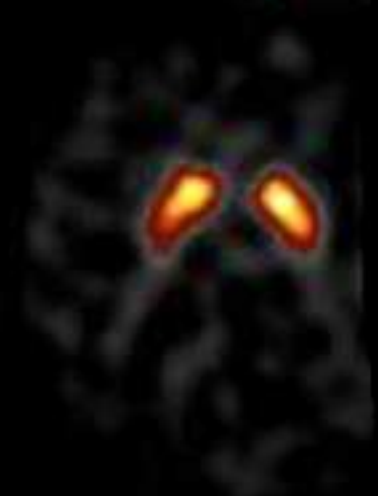Étude cinétique de la capture du ligand (ici pré-synaptique)



9 mn



25 mn post IV



41 mn



57 mn

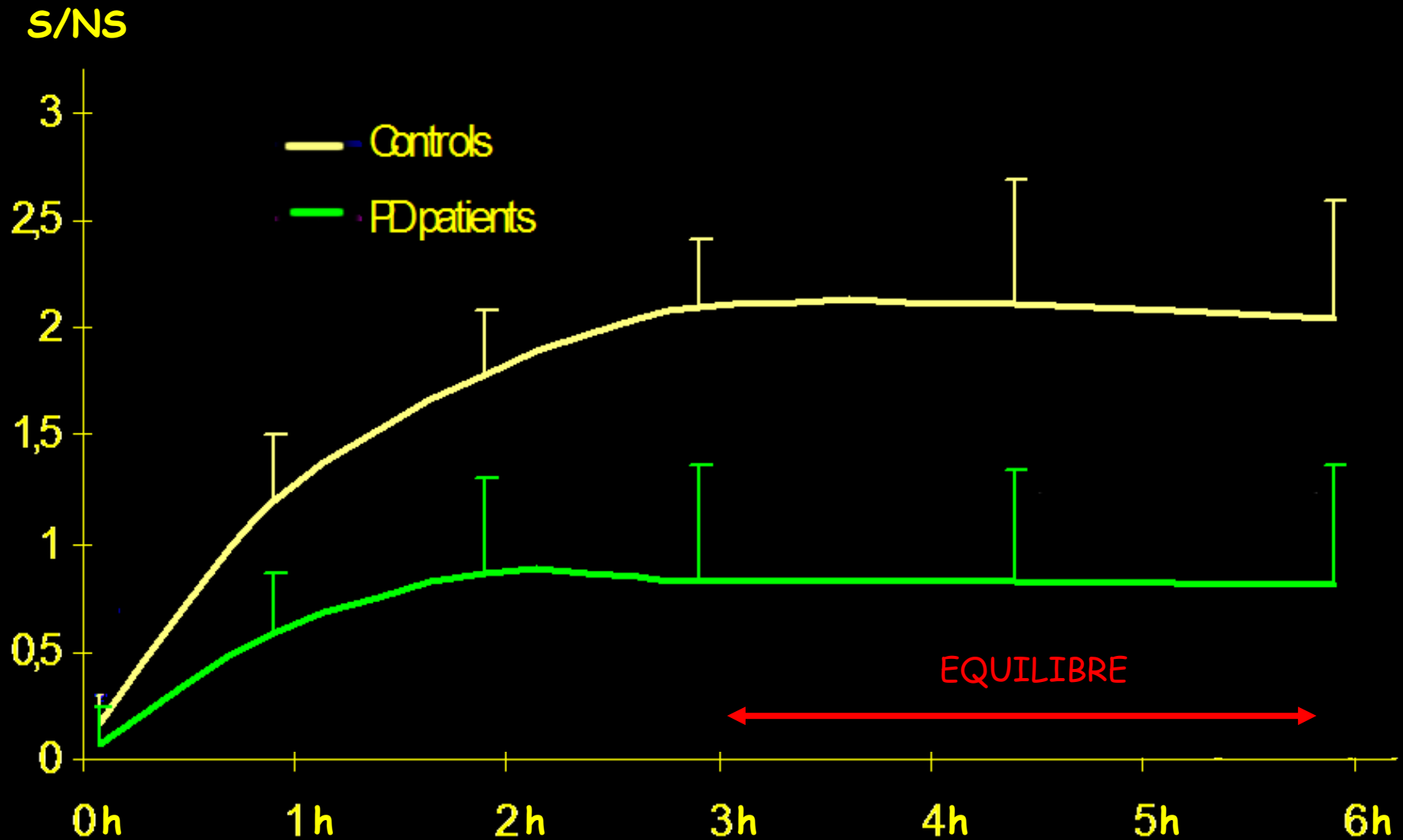


73 mn post IV



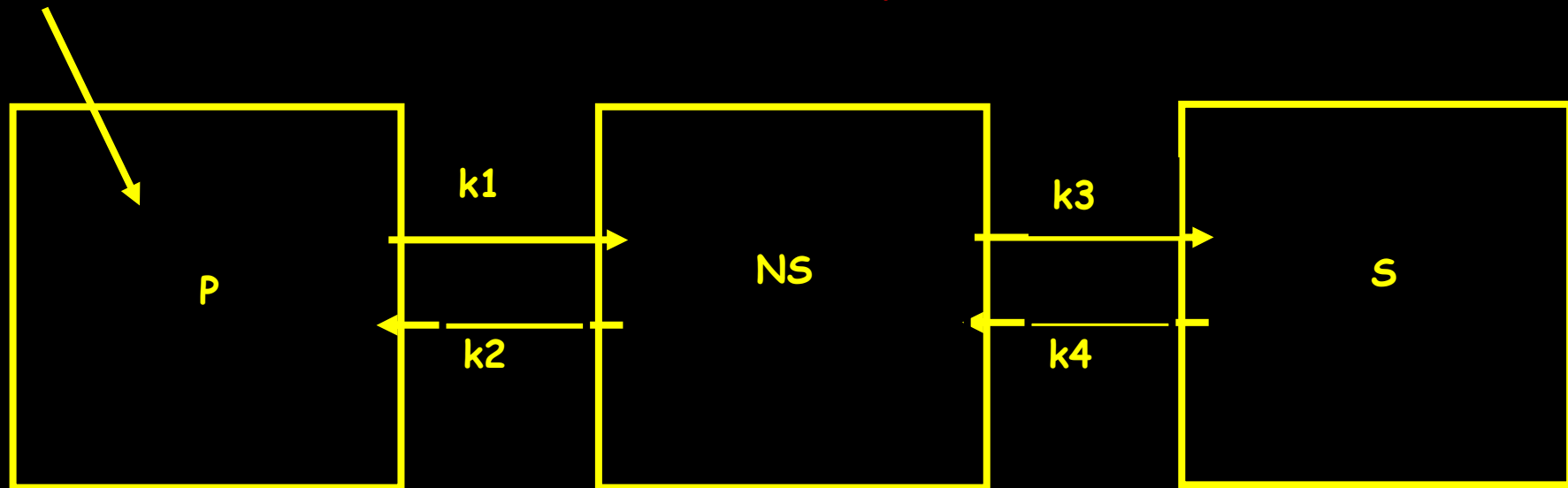
89 mn

Par exemple, avec le ^{123}I -DatScan...



...sur la base d'un modèle à trois compartiments en cascade...

$$BP = k_3/k_4$$



$$Q_p = K.[k_2.k_4 + \xi.exp(-\alpha t) - \eta.exp(-\beta t)]$$

$$Q_{ns} = A + B.exp(\alpha t) + C.exp(\beta t)$$

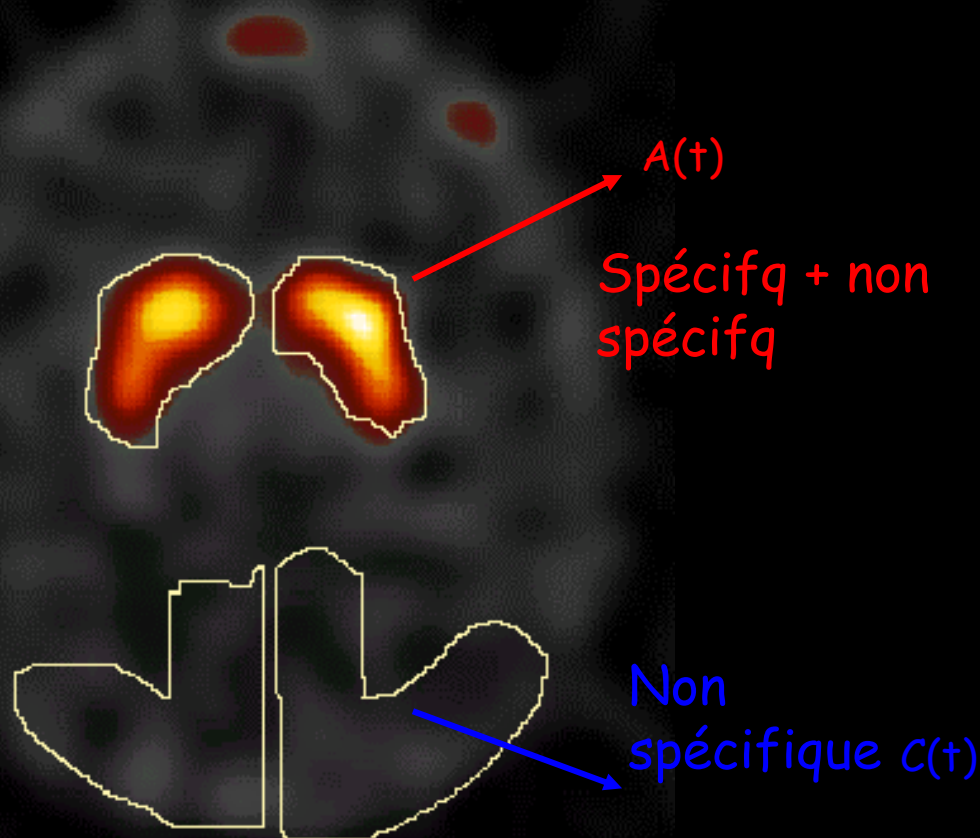
$$Q_s = D.[1 + (\beta/(\alpha - \beta)).exp(\alpha t) - (\alpha/(\alpha - \beta)).exp(\beta t)]$$

...une analyse semi-quantitative par mesure des activités volumiques dans des ROIs à l'équilibre...

Exploration
présynaptique
par ^{123}I -FP-CIT

Striata D & G
 $\text{Str} = Q_p + Q_{ns} + Q_s$

Réf occipitales
 $\text{Occ} = Q_p + Q_{ns}$



Choix des ROIs

...donne accès au "Binding Potential"

Q_s^{eq} est mesurée dans une ROI striatale,

$$Striat = \frac{Q_p + Q_{ns} + Q_s}{V_{ROI}} = f \cdot C_p + (1-f)[C_{ns} + C_s] \approx [C_{ns} + C_s]$$

Q_{ns}^{eq} ds une ROI occipitale (ni DaT ni RD2)

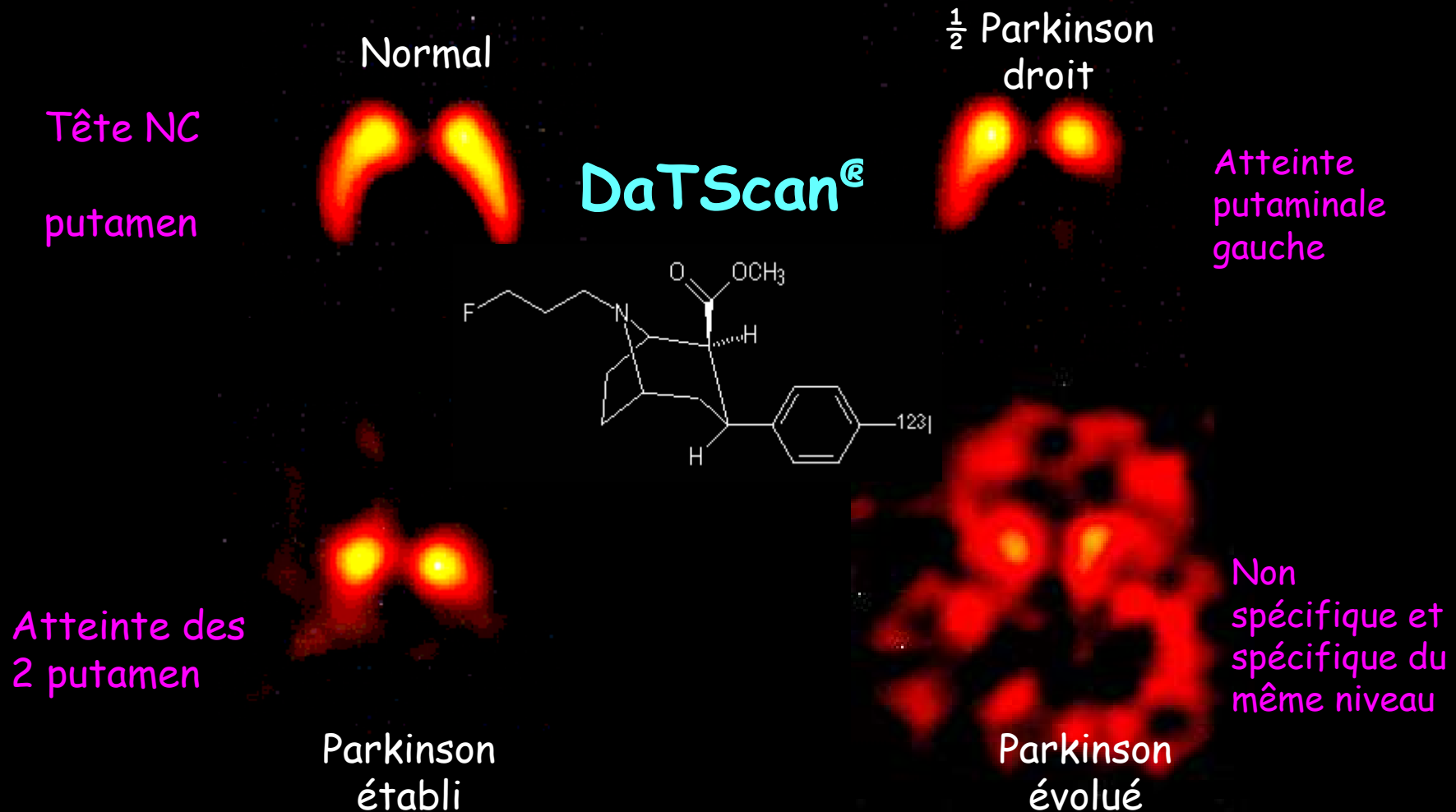
$$Occ = \frac{Q_p + Q_{ns}}{V_{ROI}} = f \cdot C_p + (1-f)C_{ns} \approx C_{ns}$$

D'où

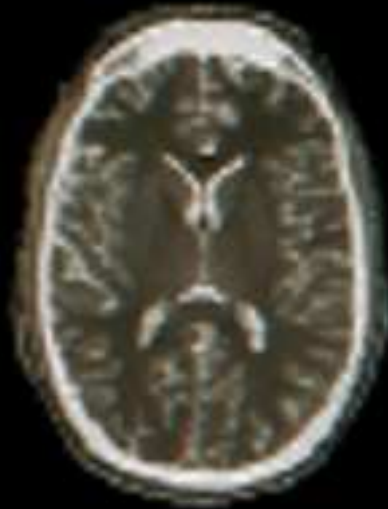$$BP = \frac{Q_s^{eq}}{Q_{ns}^{eq}} \approx \frac{Striat^{eq} - Occ^{eq}}{Occ^{eq}} ; BP_{NI} > 2$$

En routine, l'analyse visuelle suffit

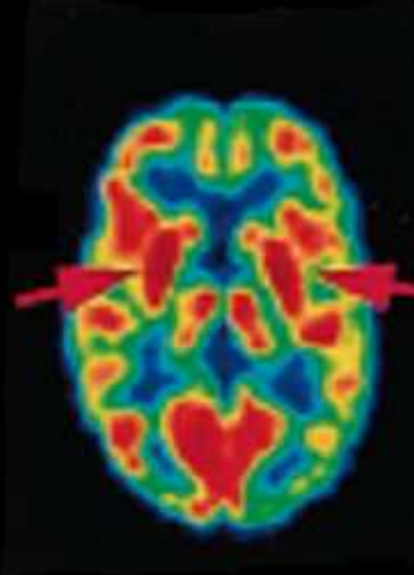
Fixation striatale du traceur



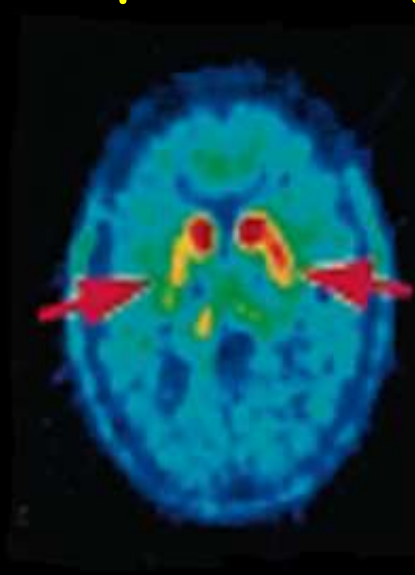
Les traceurs de la neurotransmission pré-
Synaptique dopaminergique
permettent de caractériser un Parkinson ...
Hémi Parkinson cliniquement gauche



IRM ^1H
morphologie

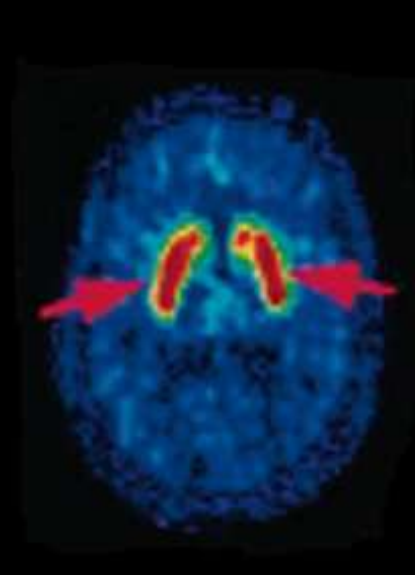


^{18}F -FDG
Métabolisme



^{18}F -DOPA, voie
Pré-synaptique

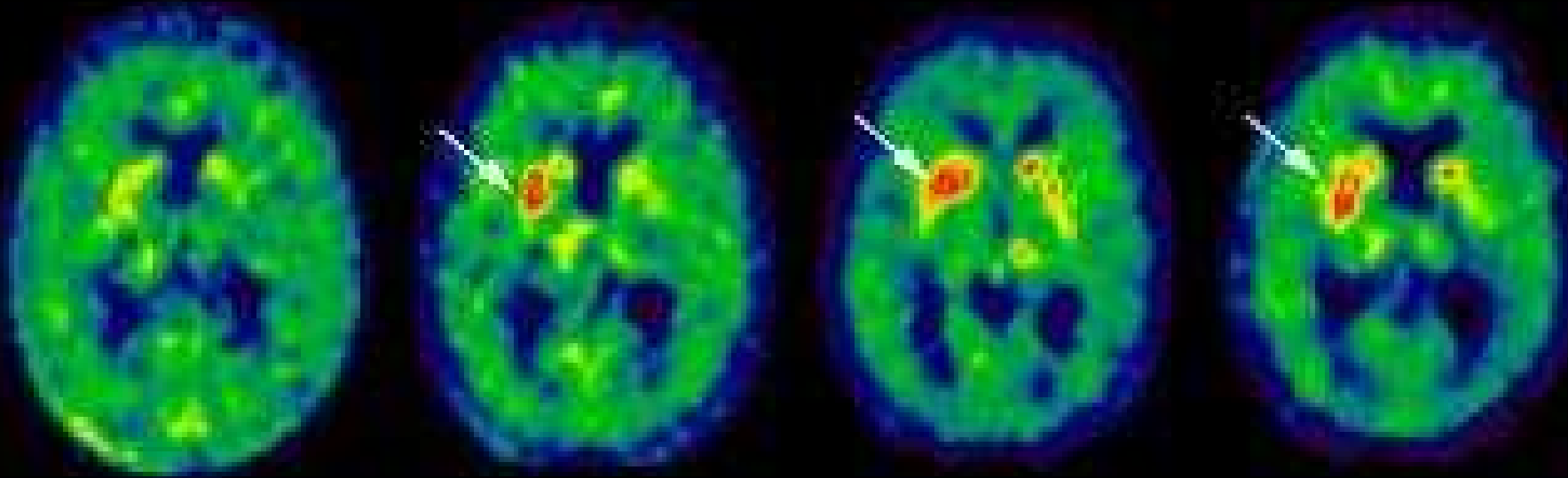
Perte
fonction
DaT
Putamen D



^{18}F -Ethyl
Spipérone, voie
Post-synaptique

"Up
regulation"
des RD2

... mais aussi d'évaluer la fonctionnalité d'une
thérapie cellulaire pour Parkinson



Avant

3 mois

6 mois

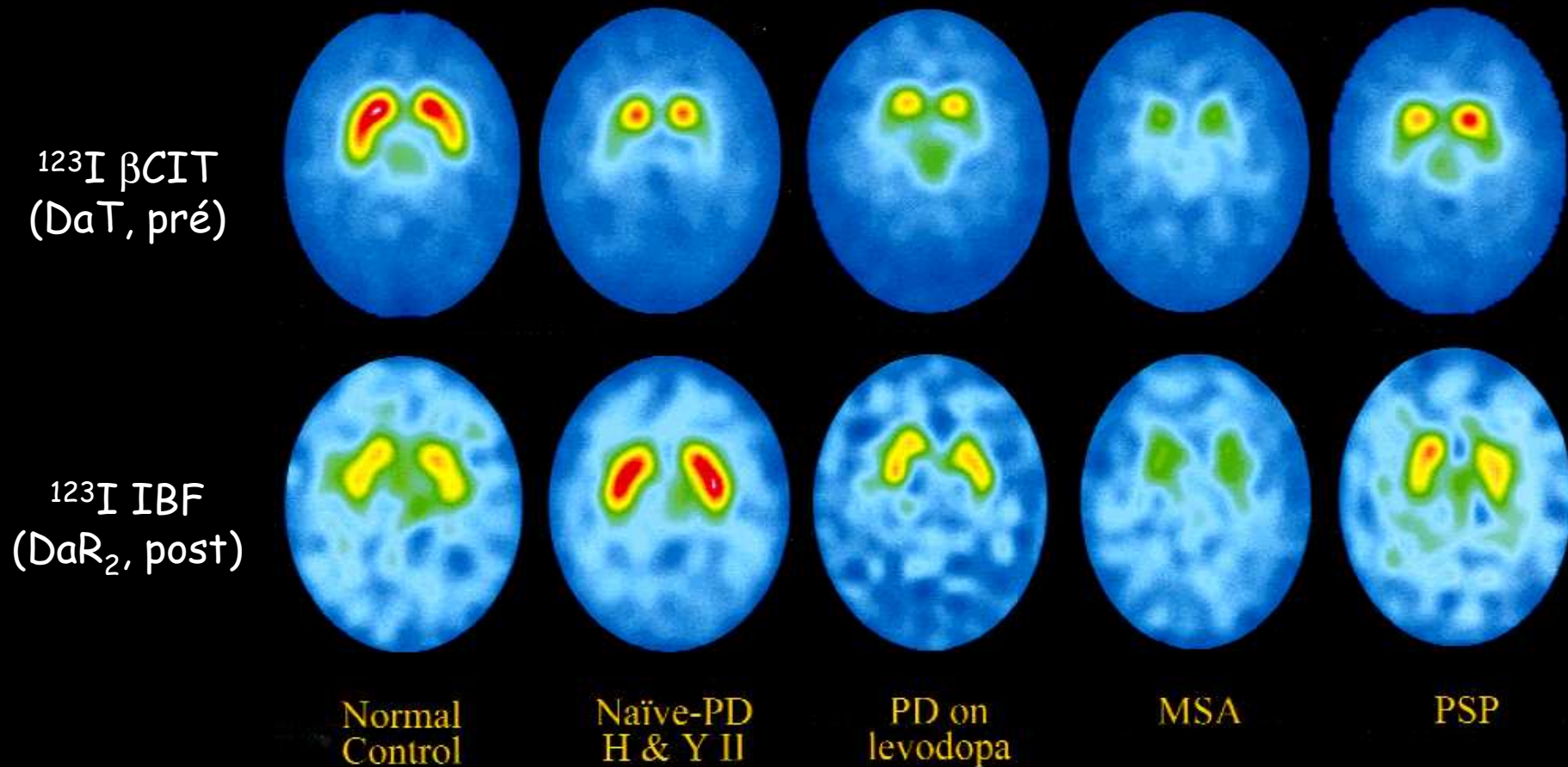
12 mois

Après la greffe

La ^{18}F -Fluoro-Dopa ne se contente pas seulement de
montrer la viabilité de la greffe, elle confirme la
fonctionnalité de la voie dopaminergique ainsi rétablie

Intérêt de la combinaison DaT et DaR_{D2}

...pour diagnostic différentiel des syndromes Parkinsoniens

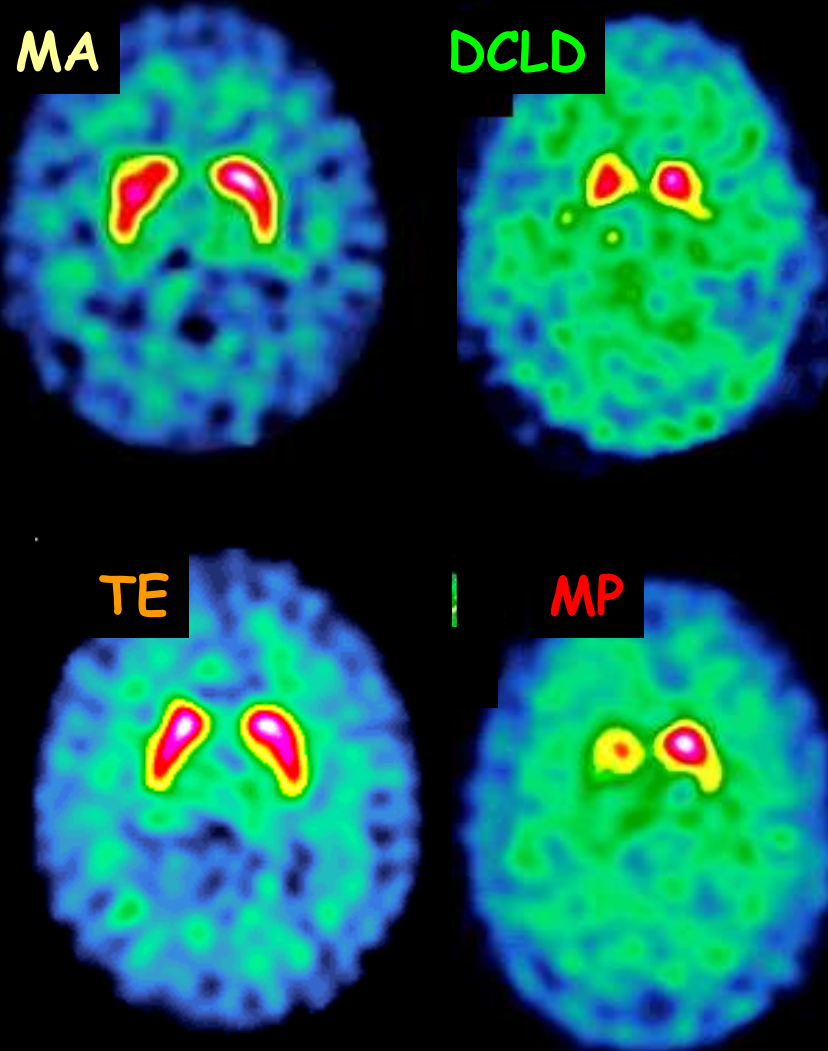


Intérêt des traceurs pré-synaptiques

Pour diagnostic différentiel MA % DCLD

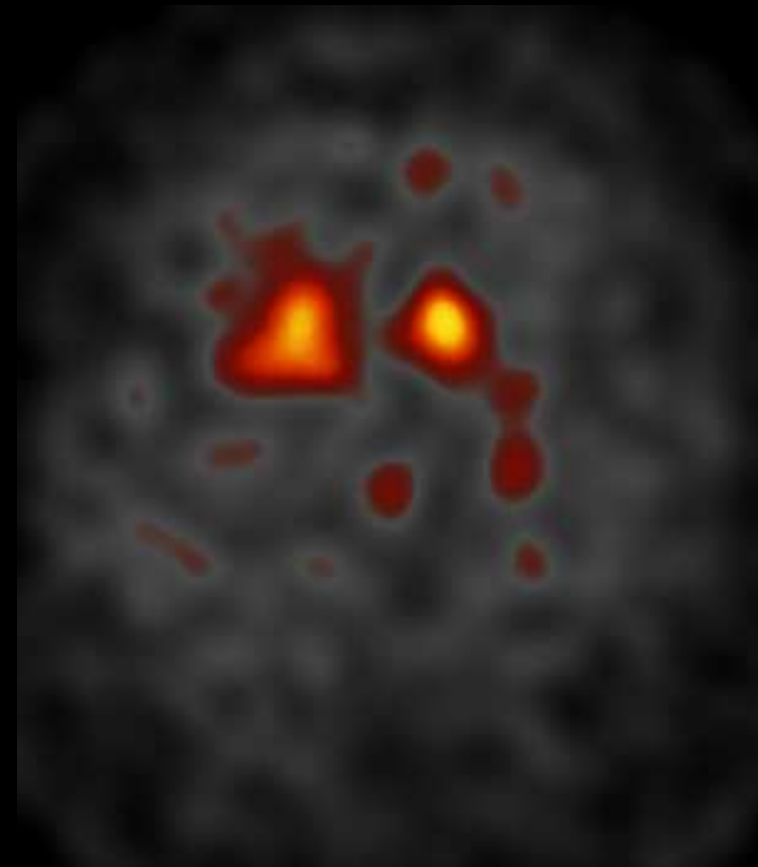
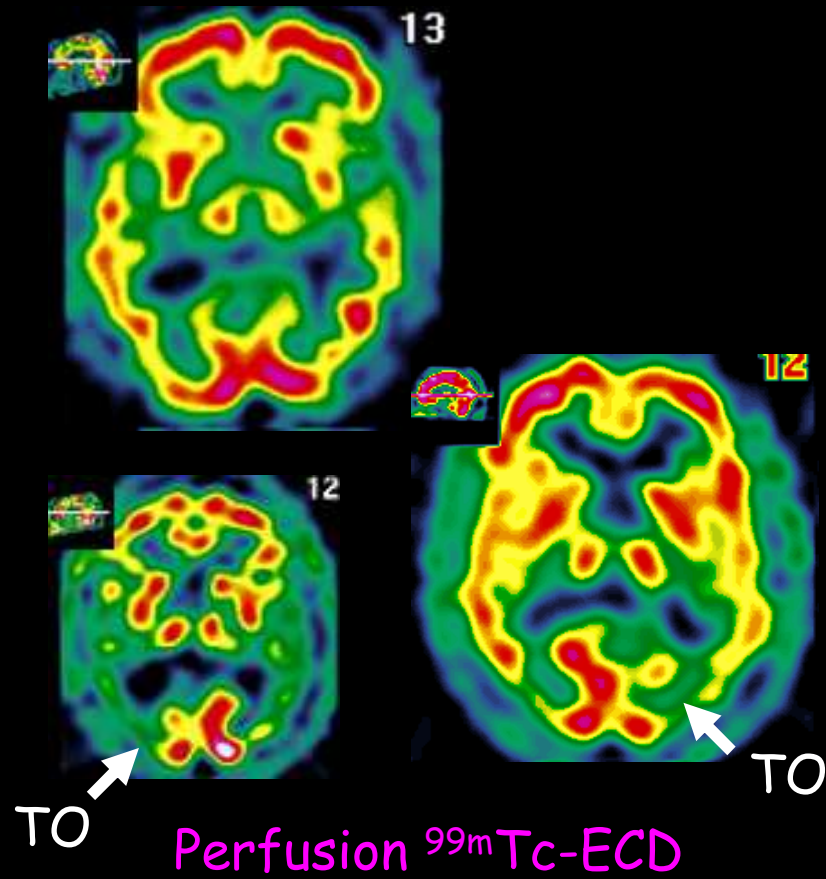
Maladie
d'Alzheimer ou
démence à corps
de Lewy diffus ?

Tremblement
essentiel ou maladie
de Parkinson ?



Démence à corps de Lewy (DCLD)

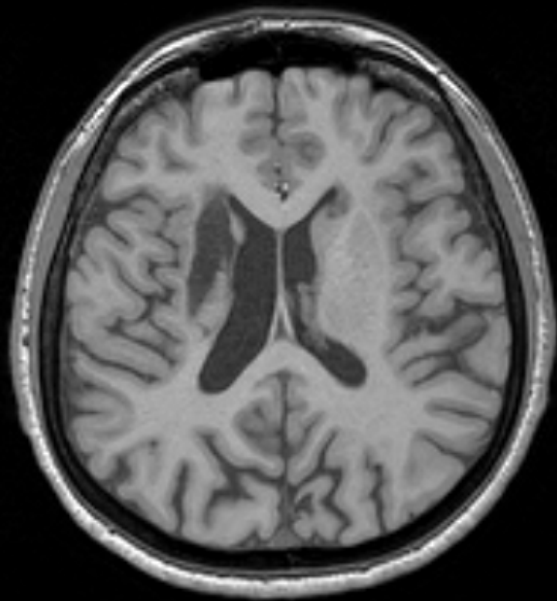
DCLD (très) évoluées...



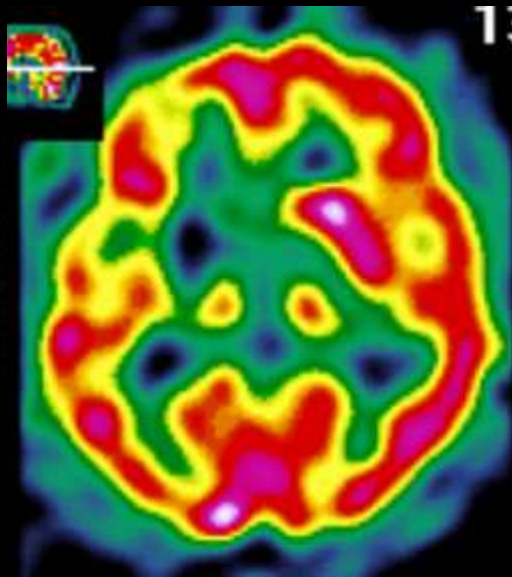
Voie dopa $^{123}\text{I-DatScan}$

Dystonie secondaire à un accident vasculaire cérébral

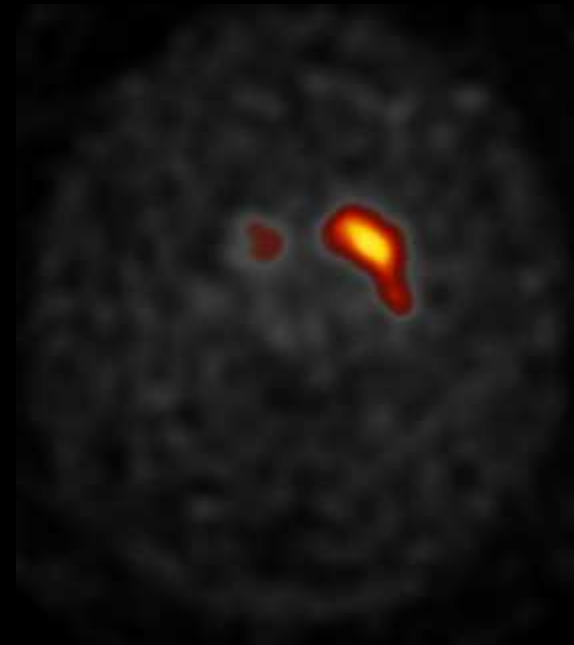
Infarctus striatal droit post embol sylvien



IRM
T1w



Perfusion
 ^{99m}Tc -ECD

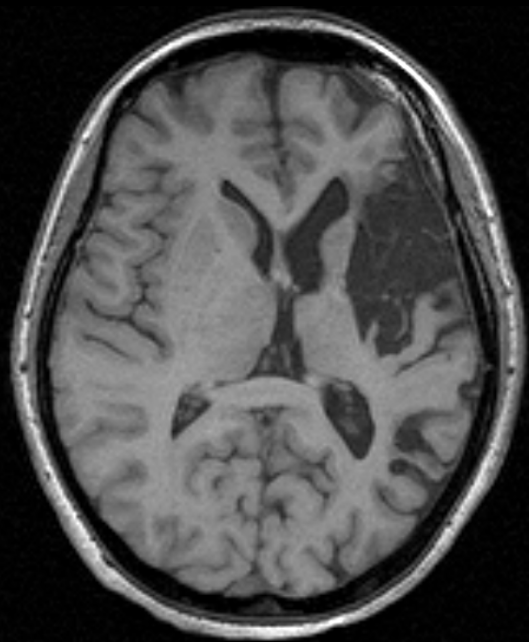


Voie Dopa
 ^{123}I -DaTScan

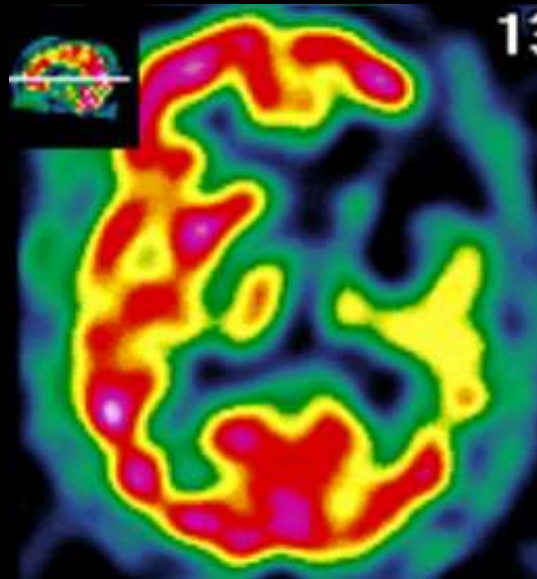
Nécrose striatale droite

Dystonie secondaire à une ischémie sylvienne gauche

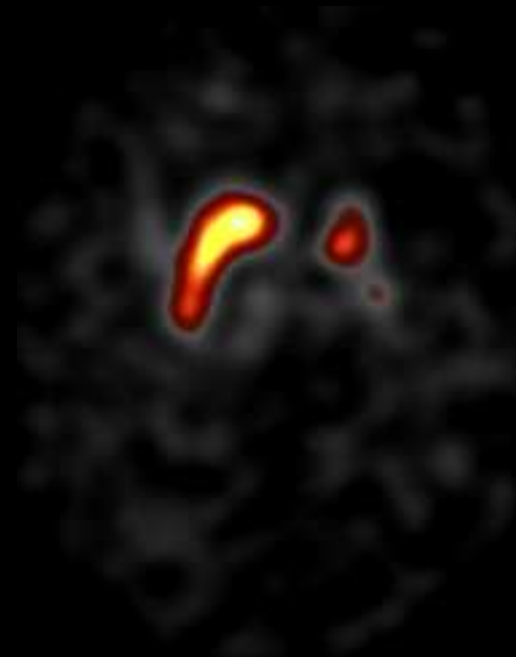
AVC ancien avec aphasie initiale et hémiparésie D^{te}



IRM
T1w



Perfusion
 ^{99m}Tc -ECD



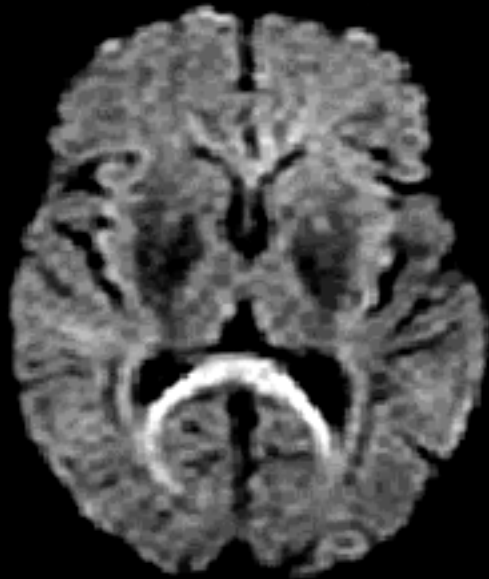
Voie Dopa
 ^{123}I -DaTScan

-7-

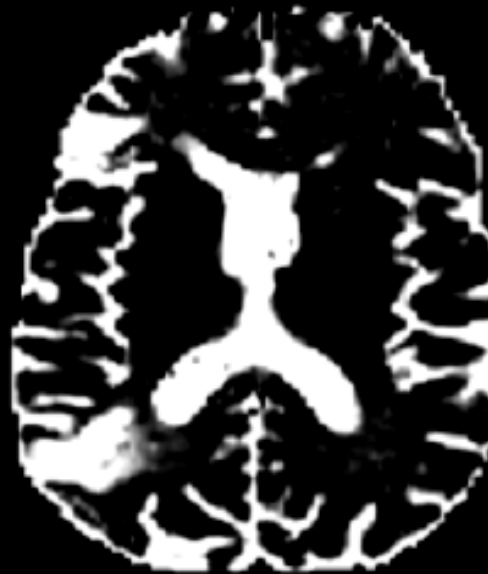
Enfin, pour évaluer (très)
indirectement la
fonctionnalité des voies de
neurotransmission et la
visualisation des grands
faisceaux

L'eau sert de traceur de diffusion

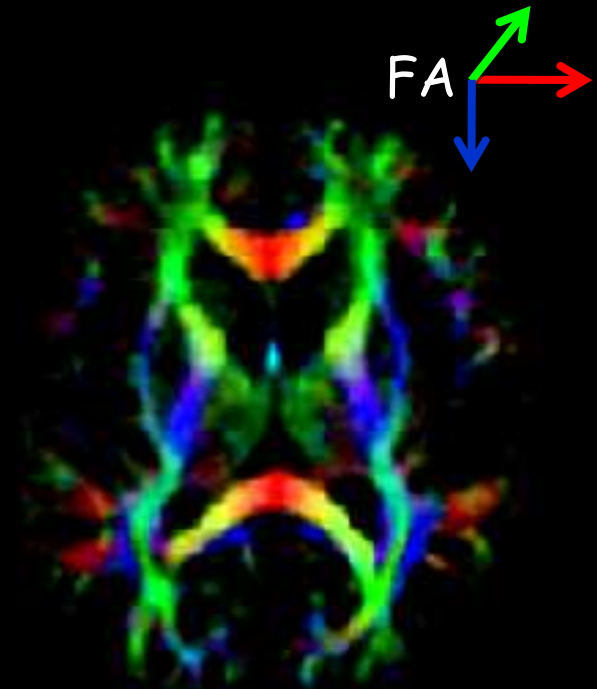
... diffusion simple, ADC et surtout tenseur...



Diffusion D/G
dans corps calleux



ADC
mobilité de l'eau

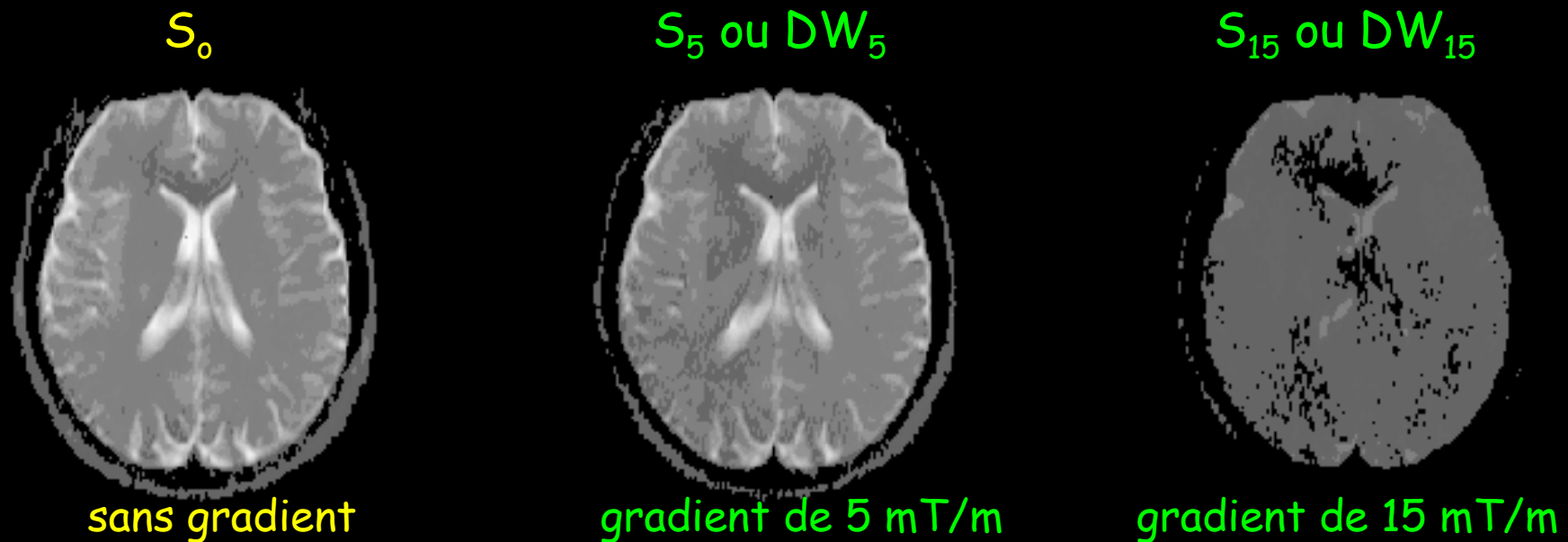


Tenseur de Diffusion
sens de "conduction"
des fibres blanches

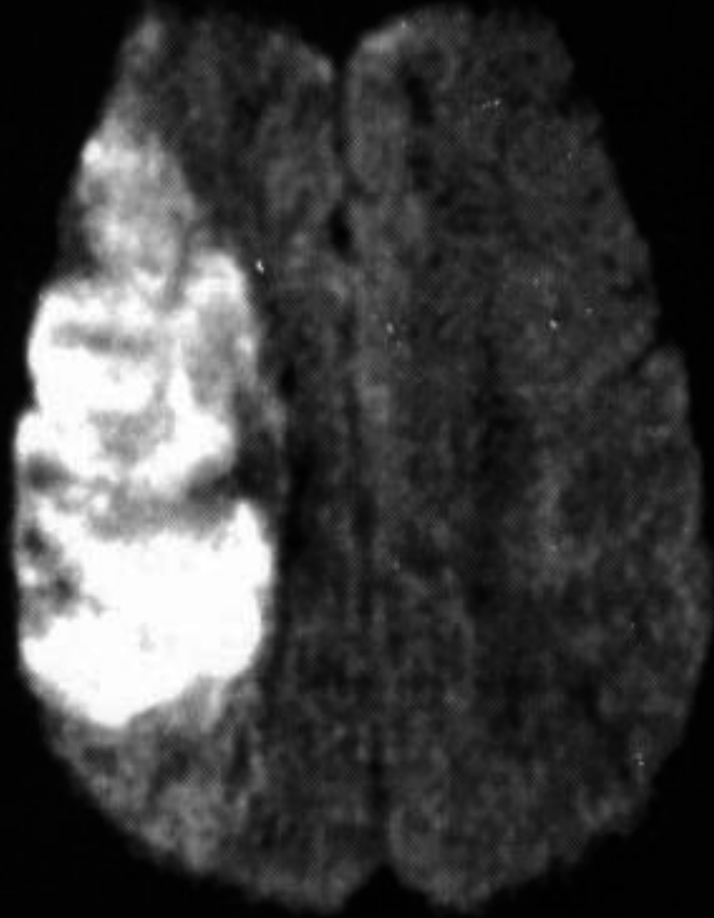
Technique de Diffusion et DWI

Les images sont acquises avec une séquence faisant intervenir un gradient de diffusion d'intensité croissante, appliqué de part et d'autre de la lecture du signal, dans une direction choisie.

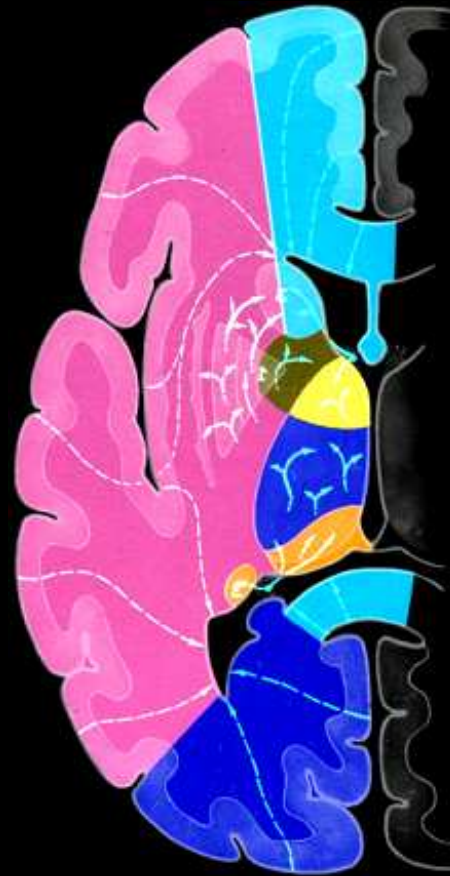Les pertes de signal par diffusion de l'eau intra-cérébrale augmentent avec l'intensité du gradient de diffusion (images DW)



DWI d'un infarctus Sylvien (ACM) D



IRM de diffusion
Précoce (DWI)



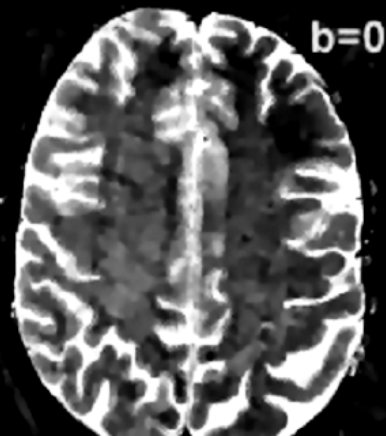
Territoire de
l'artère sylvienne D

Calculation of the ADC from DWIs


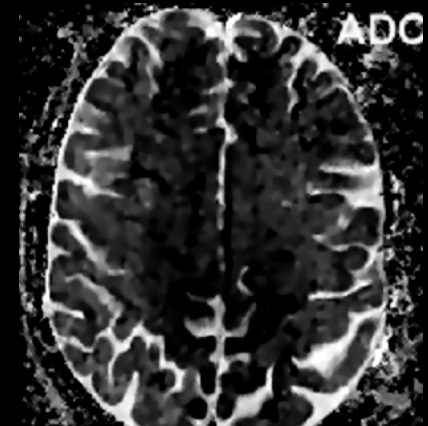
$b = 0 \text{ s/mm}^2$

$b = 1000 \text{ s/mm}^2$

ADC



signal
difference from
 e^{-bD}

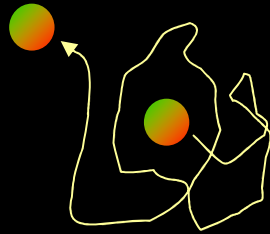


$$\ln S_b = -ADC \cdot b + \ln S_0$$



Visualiser l'Anisotropie de Diffusion

La Diffusion est différente dans des directions différentes

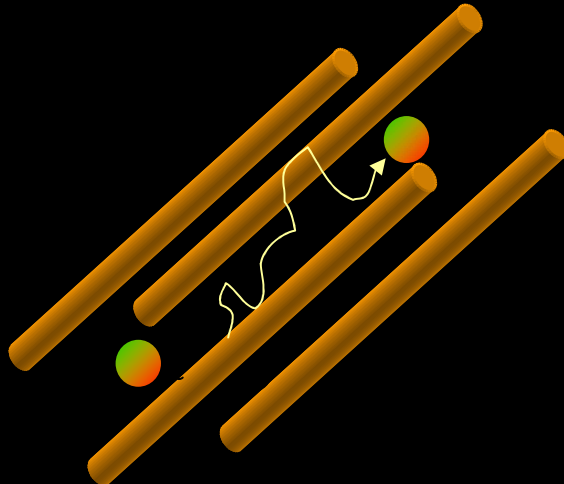
Free diffusion





Isotropic diffusion



Restricted diffusion



Anisotropic diffusion




...par la forme de l'ellipsoïde de diffusion

Tells us how much the diffusion is anisotropic
(not the same in all directions)

$$\lambda_1 \approx \lambda_2 \approx \lambda_3$$

Isotropic

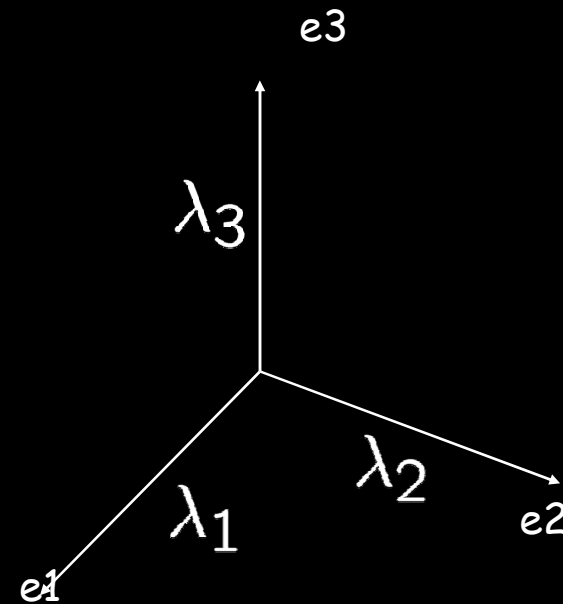



$$\lambda_1 \approx \lambda_2 \gg \lambda_3$$



$$\lambda_1 \gg \lambda_2 \approx \lambda_3$$

Anisotropic



Traditional Parameters

Mean diffusivity:

$$\lambda_m = \frac{1}{3}(\lambda_1 + \lambda_2 + \lambda_3)$$

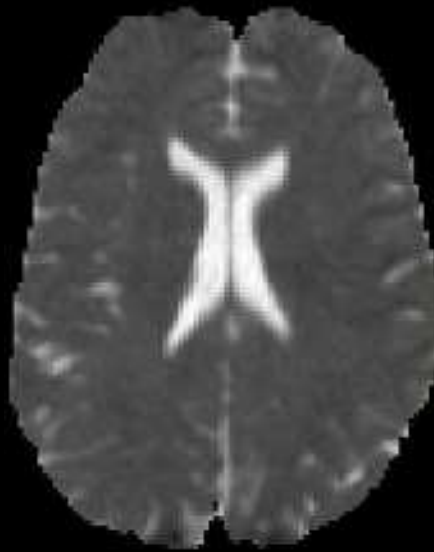
Fractional anisotropy:

$$FA = \frac{\sqrt{3} \sqrt{(\lambda_1 - \lambda_m)^2 + (\lambda_2 - \lambda_m)^2 + (\lambda_3 - \lambda_m)^2}}{\sqrt{\lambda_1^2 + \lambda_2^2 + \lambda_3^2}}$$

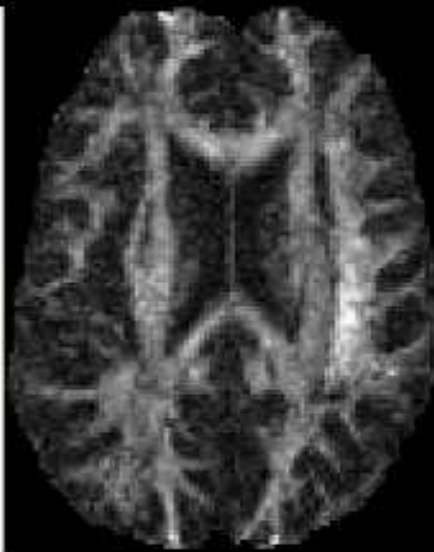∃ Plusieurs Index Équivalents

λ_m et D_i mesurent l'ADC

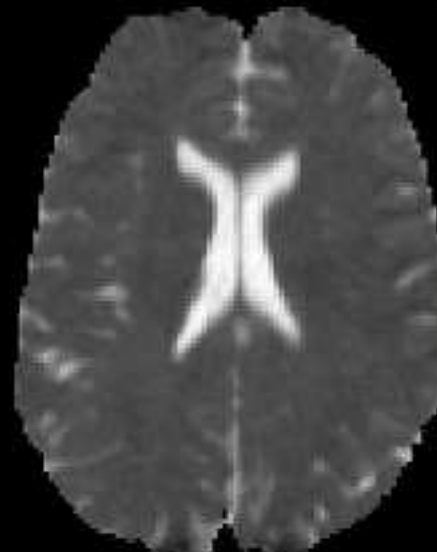
FA et D_a l'anisotropie



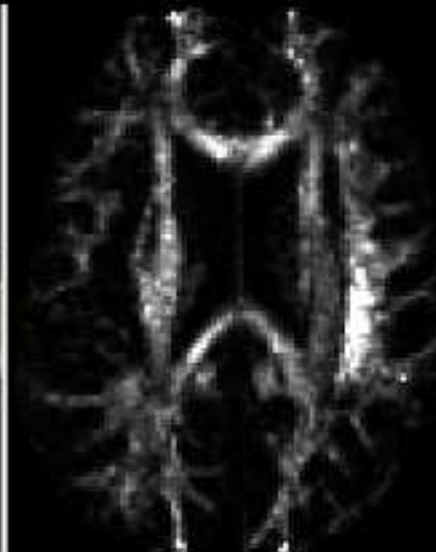
λ_m



FA



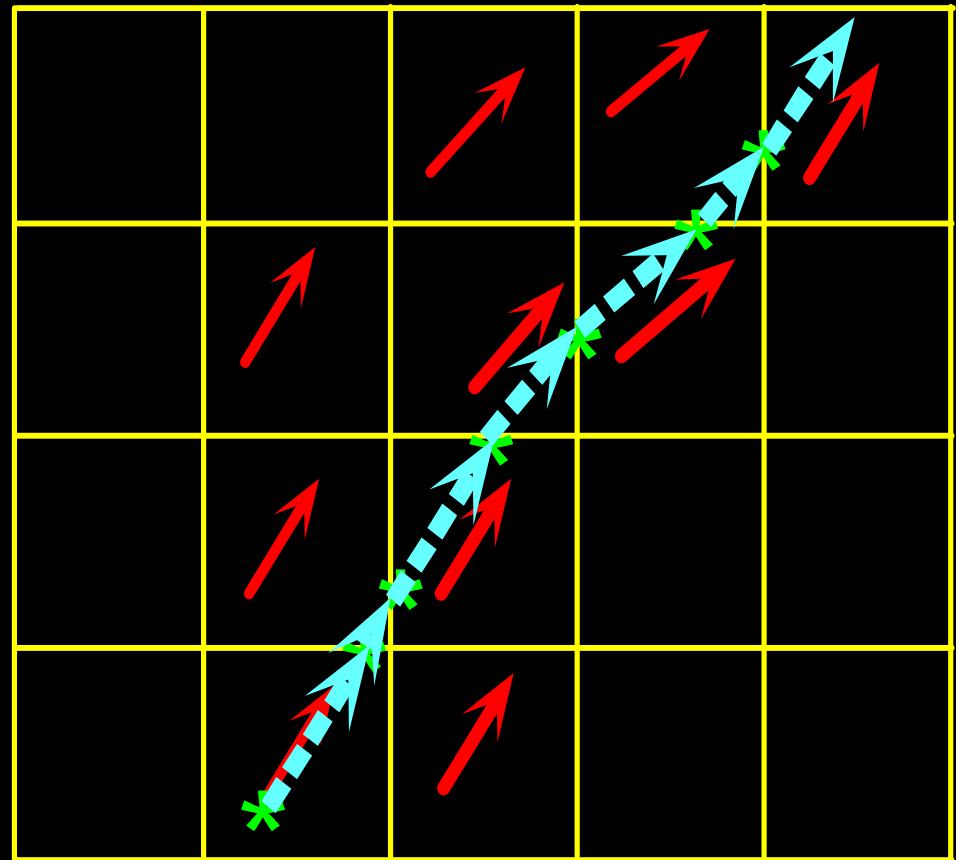

D_i



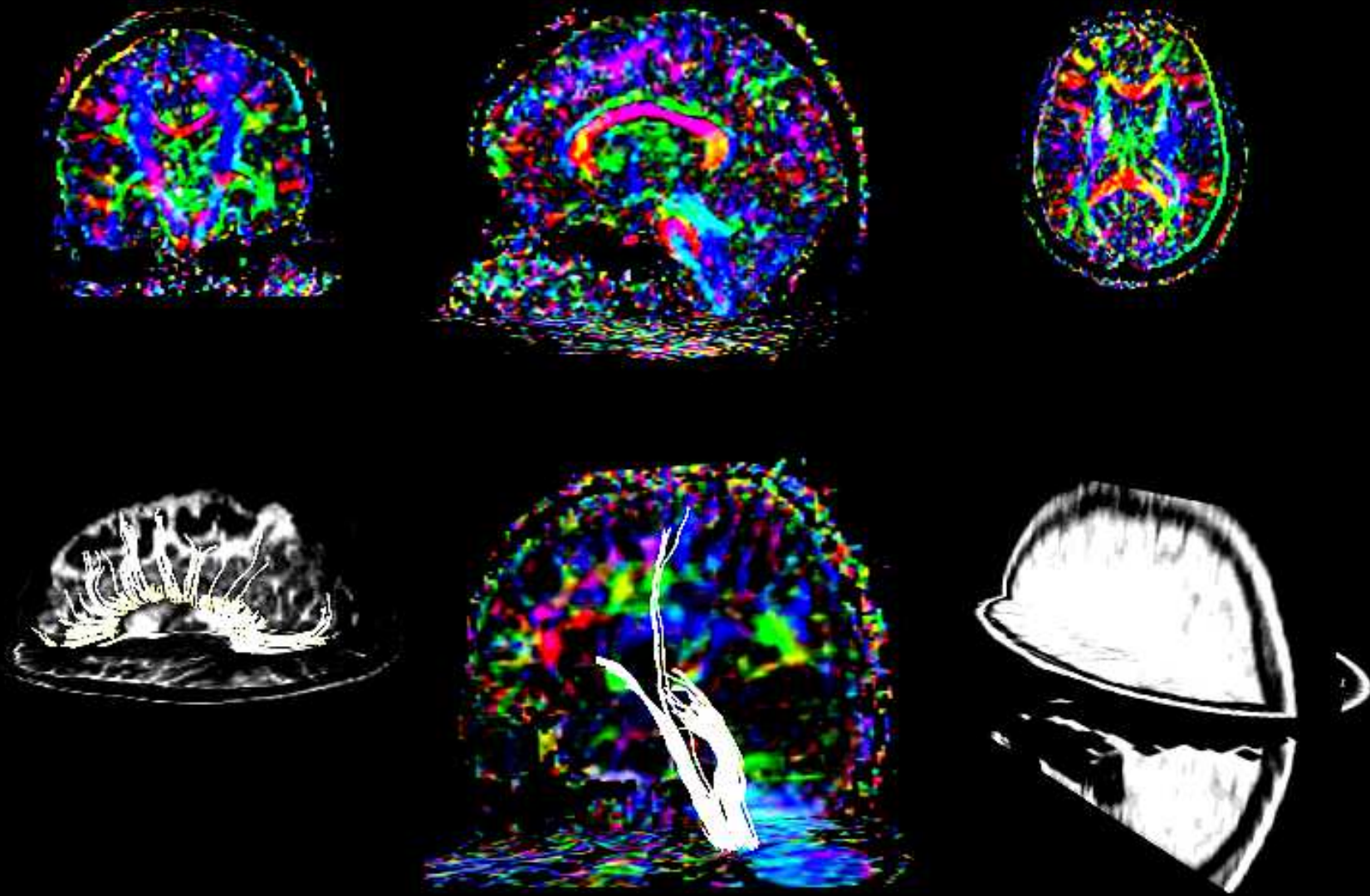
D_a

Enfin, le Fiber Tracking...

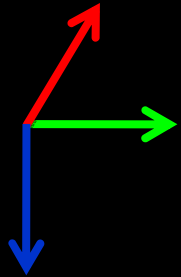
A probabilistic algorithm allows to extract white matter fibers main directions (associative bundles)



...extrait les faisceaux



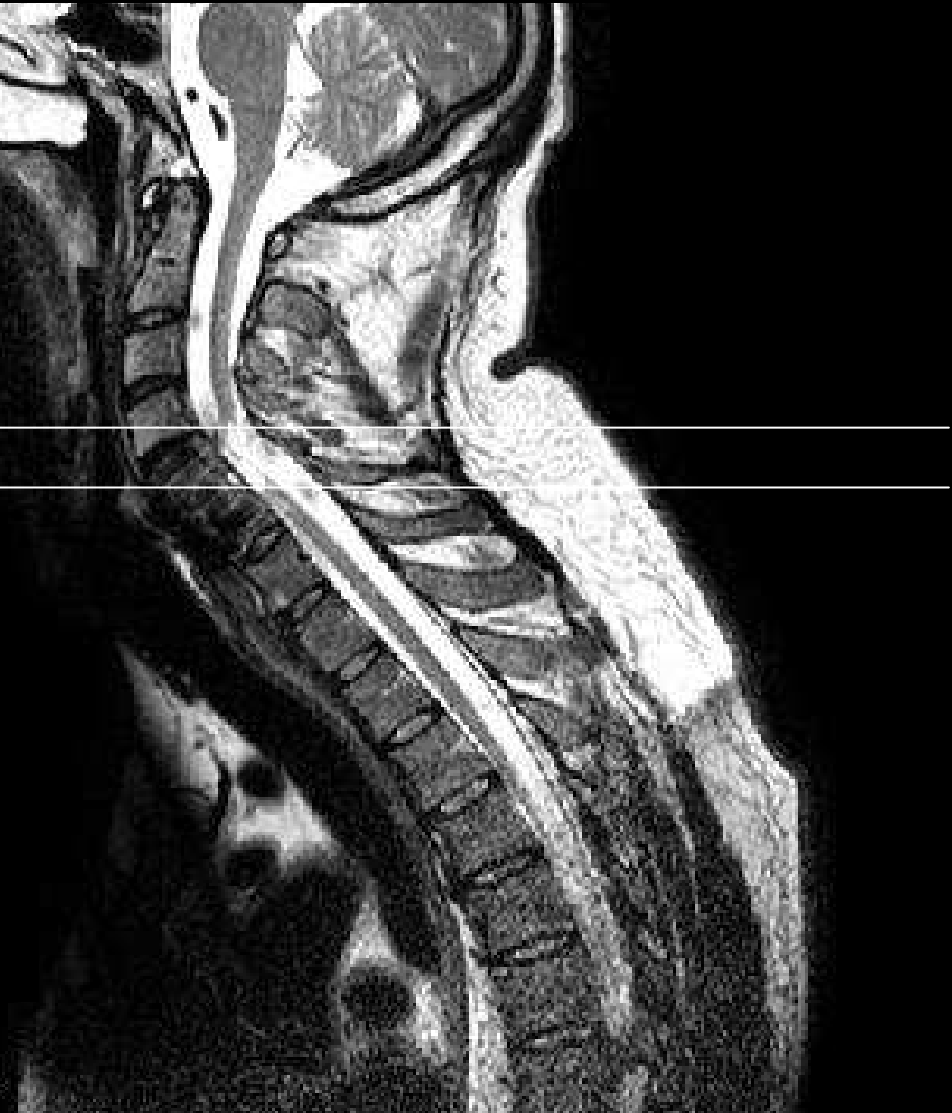...vif espoir en pathologie... Amélioration d'un traumatisme rachidien ?



Gauche-Droite
Antéro-Postérieur
Haut-Bas

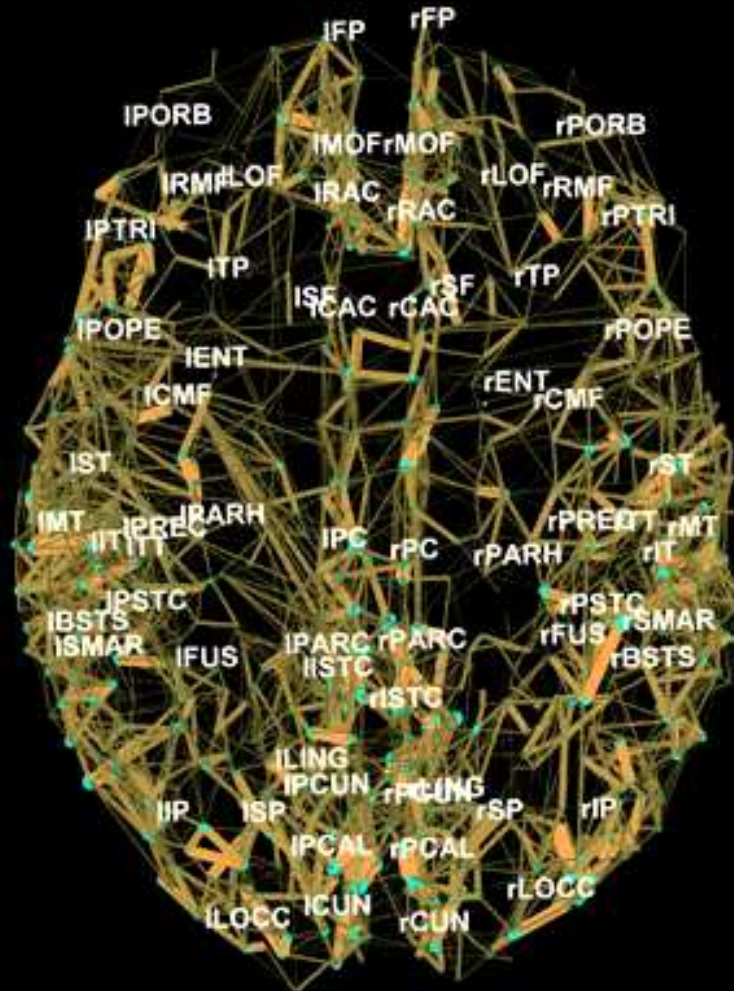
Nette modification du facteur
d'anisotropie pour les fibres
situées en dessous de la lésion

10e: 8



...mais aussi en physiologie construction d'un "connectome" humain

ieee
spectrum INSIDE TECHNOLOGY



Map of the connections in the human brain obtained by Diffusion Spectrum Imaging and BOLD. The map shows the location of millions of neural fibers in the outer layer of the brain.

<http://spectrum.ieee.org/image/50701>, <http://spectrum.ieee.org/biomedical/imaging/wiring-diagram>

M 45 (les Pléiades)

Merci de votre attention

