

Exploration des fonctions cérébrales par IRMf BOLD

Peut-on voir quelqu'un penser ?

Michel ZANCA

Biophysique, UM1

Médecine Nucléaire et IRMf, CHU Montpellier

- Equipe NanoNMRI, Spectroscopie et Imagerie RMN

L2C, UMR 5221 CNRS-UM2

POUR LE PROJET BIBLIOGRAPHIQUE

Répondre aux suggestions ci-après, le tout en deux pages maximum

Sur la première page :

Analyse de synthèse : quelle problématique, le pourquoi ?

Qu'avez-vous compris de la méthode employée pour y répondre ?

Quels résultats

Sur la deuxième page :

Analyse critique de l'article

Êtes-vous inspirés : avez-vous des idées pour aller plus loin ?

Avez-vous des remarques sur l'évolution (historique) de la démarche scientifique ?

(cette question est d'autant plus à propos que vous avez analysé un article ancien)

Exploration des fonctions cérébrales par IRMf BOLD

Peut-on voir quelqu'un penser ?

Michel ZANCA

Biophysique, Université Montpellier 1

Médecine Nucléaire et IRMf, CHU Montpellier

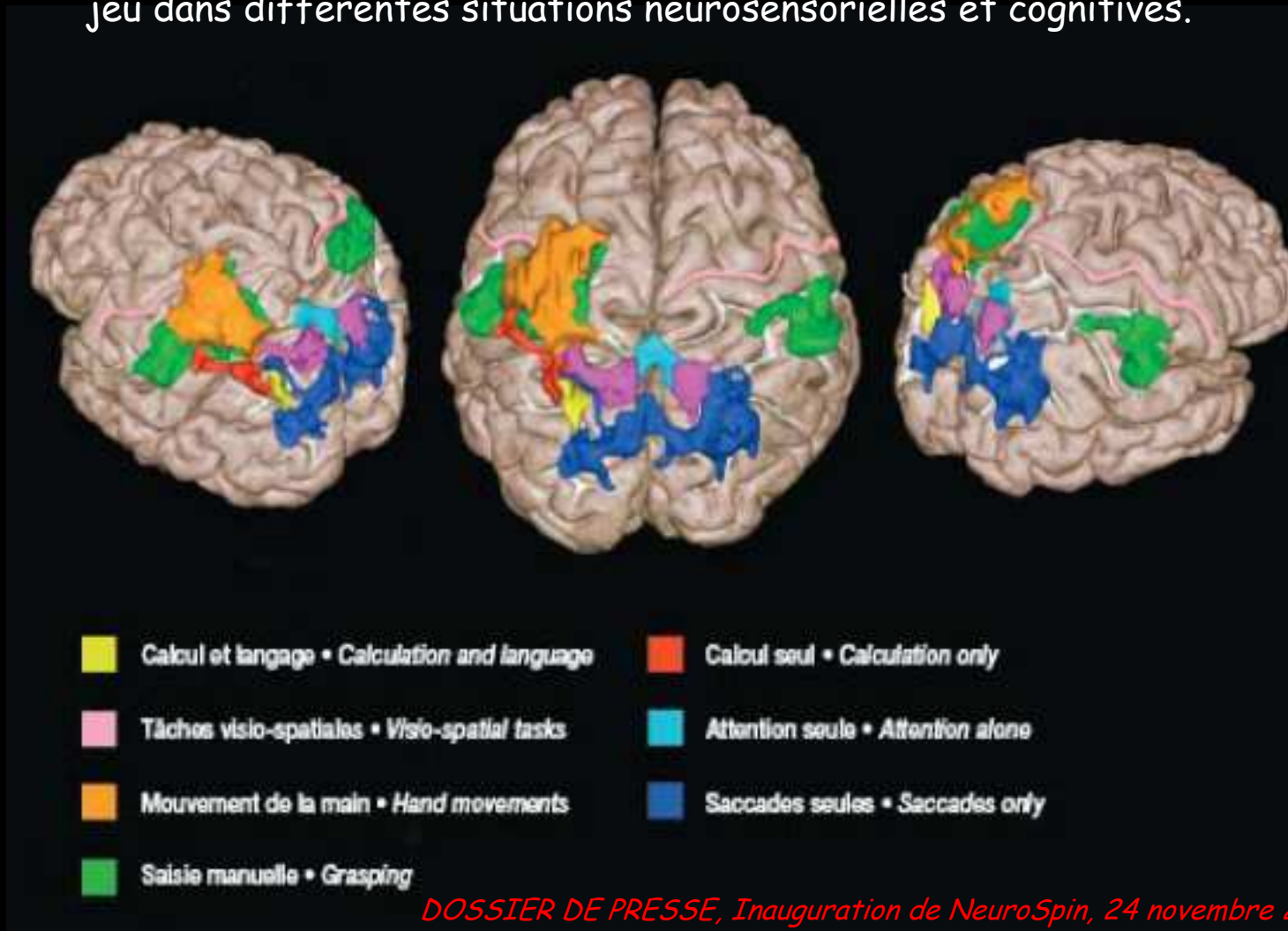
Equipe NanoNMRI, Spectroscopie et Imagerie RMN

L2C, UMR 5221 CNRS, Université Montpellier 2

IRM fonctionnelle par effet BOLD

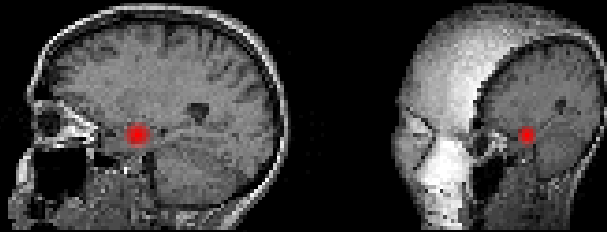cartographie de plus en plus précise des aires cérébrales sous-tendant des fonctions cognitives.

Elle permet de distinguer les assemblées de neurones et les processus mentaux mis en jeu dans différentes situations neurosensorielles et cognitives.

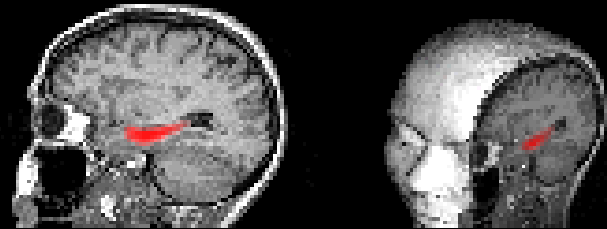

Ce que permet d'explorer l'IRMf (BOLD)

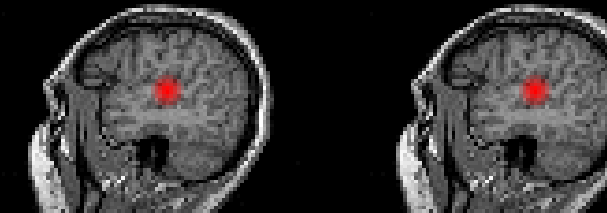
Peur



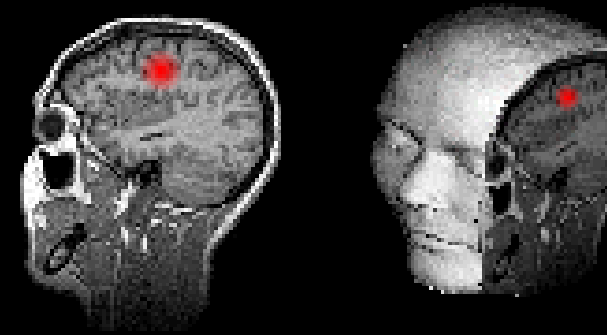
Mémoire



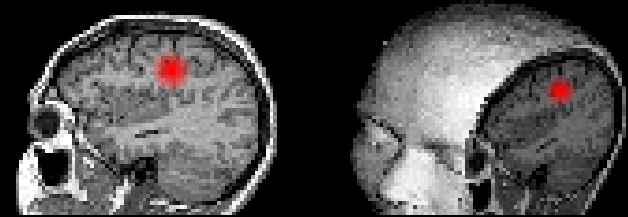
Audition



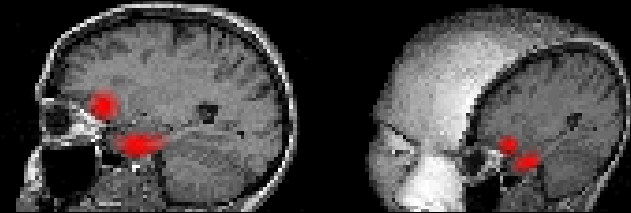Motricité



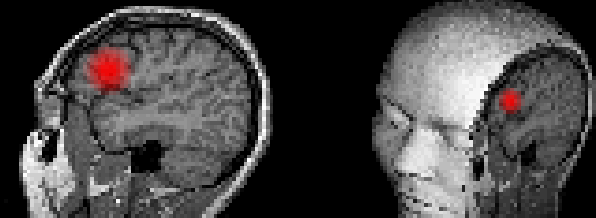Sensibilité



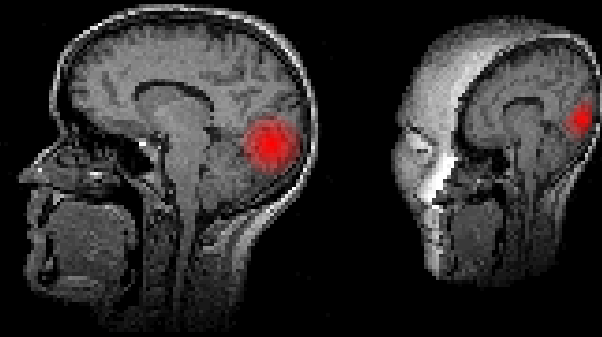Olfaction



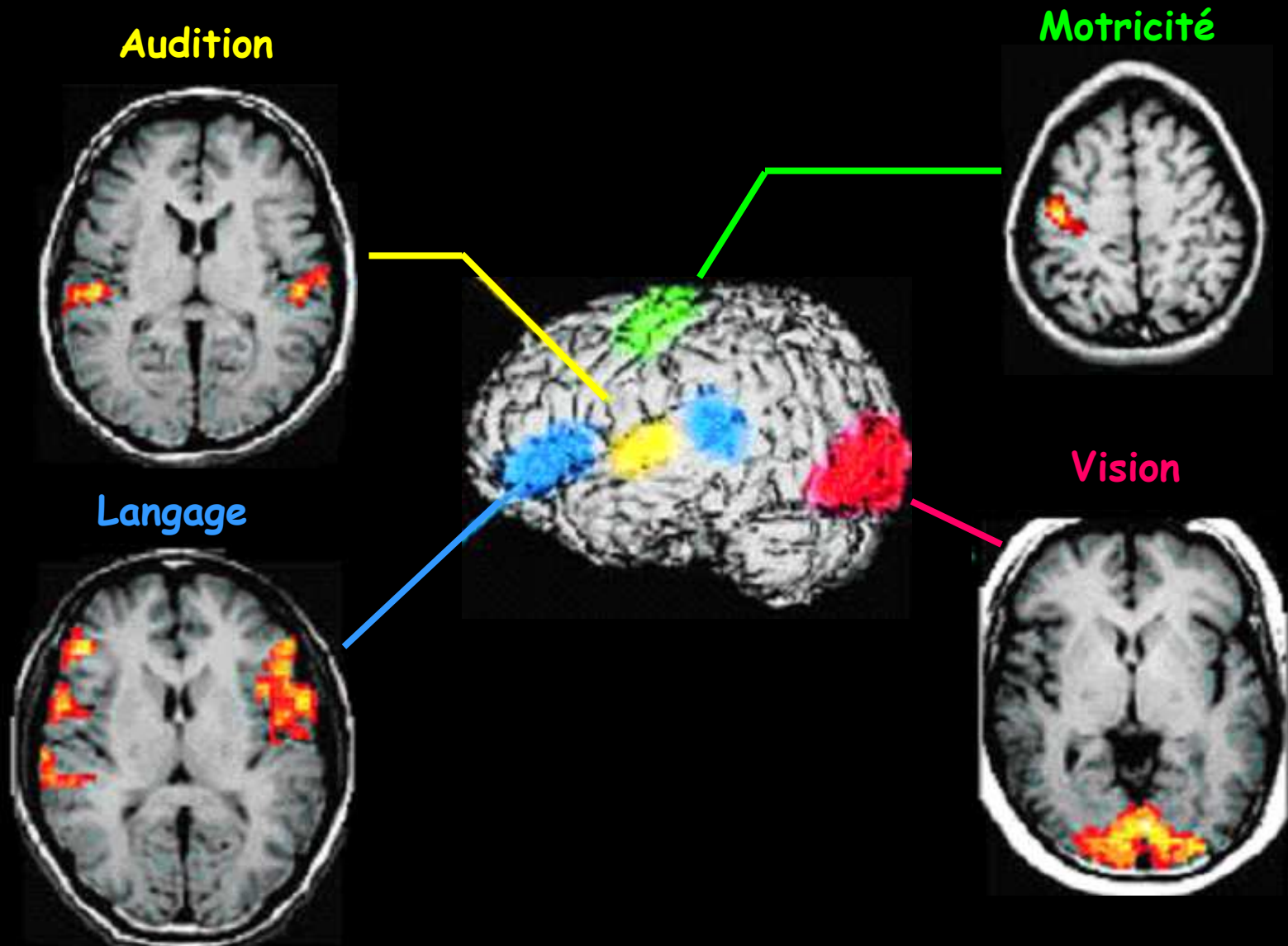
Langage



Vision

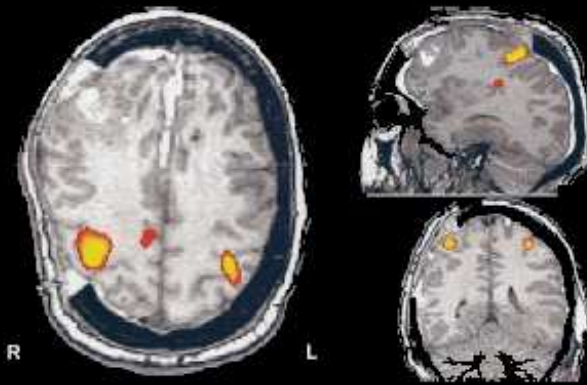

Aide au Planning Chirurgical



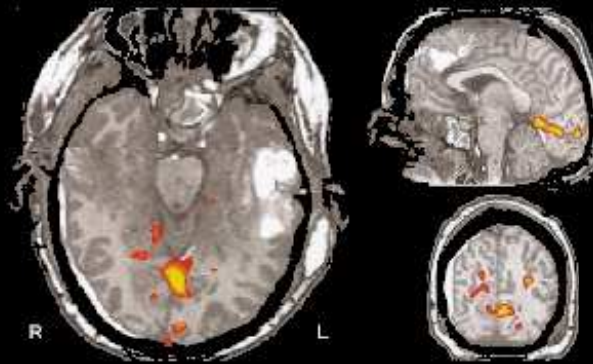
... même en cas de coma

L'IRMf permet d'évaluer l'intégrité de certaines fonctions cérébrales



Bilateral palm
tactile stimulus

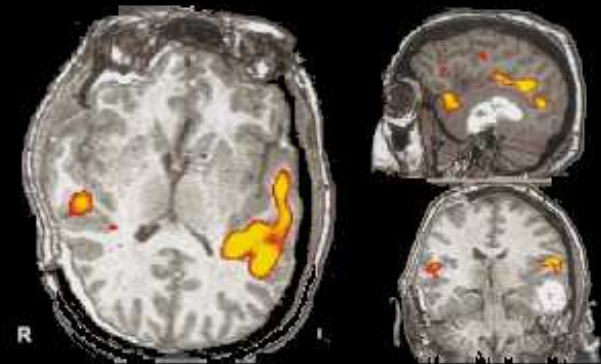Aires sensibles
Post centrales



1 hz blinking light
visual stimulus

Aires visuelles
I & II^{aires}

Aires auditives
+ langage G



Narrated text
auditive stimulus

Apport de l'IRM dans l'exploration du fonctionnement Cérébral

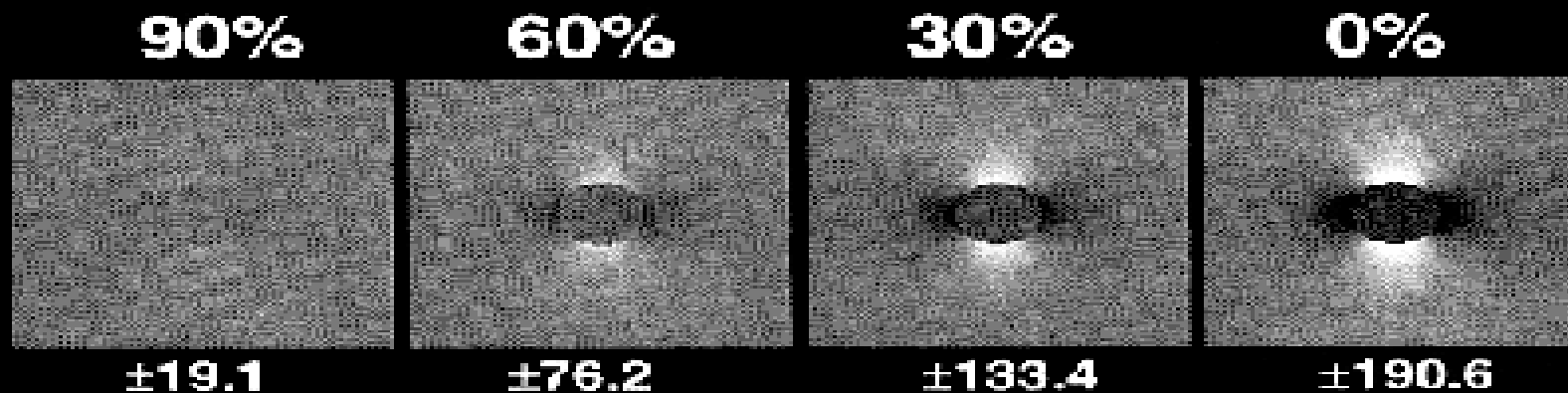
Cartographier la consommation d'O₂
(rôle de HbO₂/Hb)

Le BOLD repose sur l'effet O_2

Le signal IRM est optimum (tout près de) là où existe un excès relatif en O_2 (en fait HbO_2/Hb).

HbO_2 = véritable agent de contraste endogène

ΔO_2 saturation



-190.6 190.6

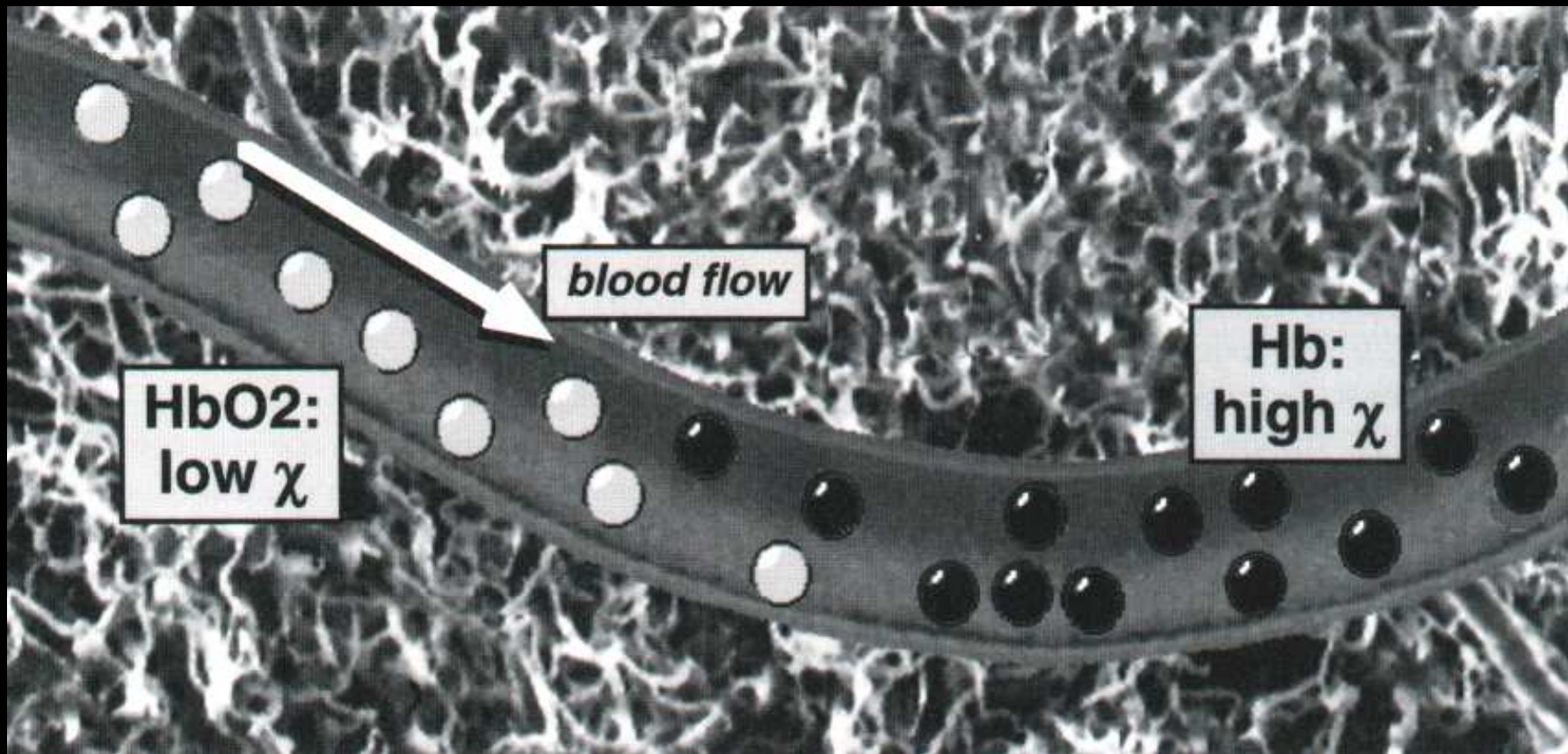
$\Delta\omega$ (rad/sec) ($\Delta\omega = 2\pi\Delta\nu = \gamma\Delta B$)

Axe capillaire de 5 mm, (4 % du volume exploré), à 90° de $B_0 = 1,5$ T, ADC = 1 mm^2/s

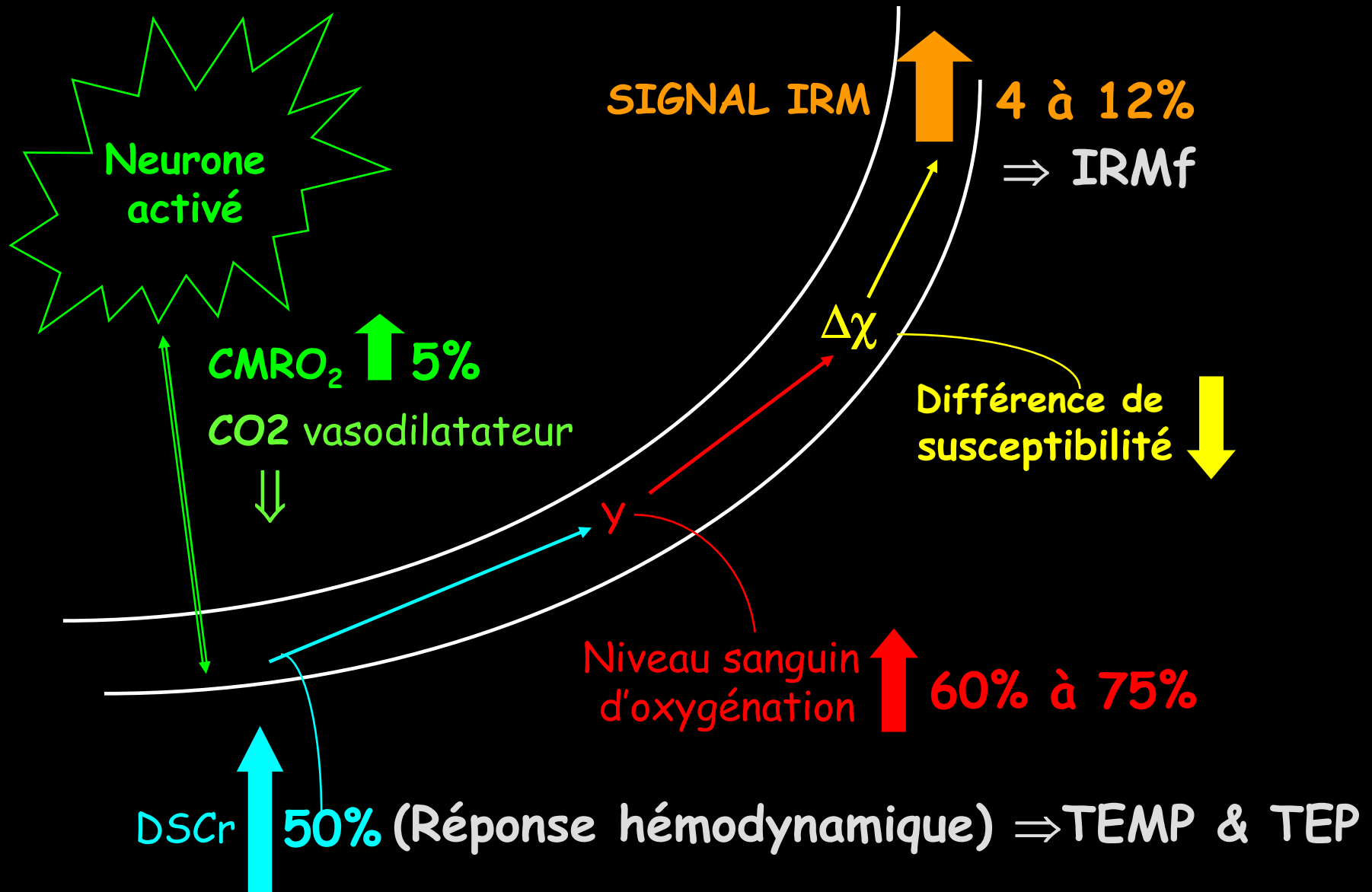
Désaturation sanguine et effets $\Delta\chi$ du rapport Hb/HbO₂ (effet BOLD)

Hb para-, HbO₂ dia- magnétique

Les variations de [Hb] créent des inhomogénéités de B ($\Delta\chi$)
d'où **pertes de signal proportionnelles**



Effet O₂ et neuro-activations

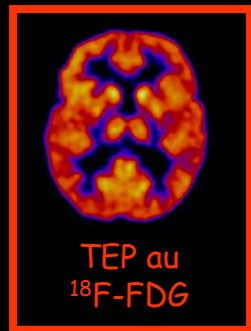


Cinétique de l'activation cérébrale

... très retardée mais assez bien localisée

STIMULUS
(intention, action)

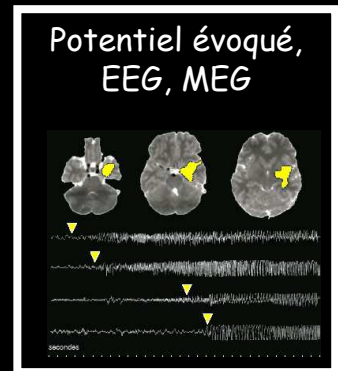
Neuroactivation d'un territoire fonctionnel



30 min

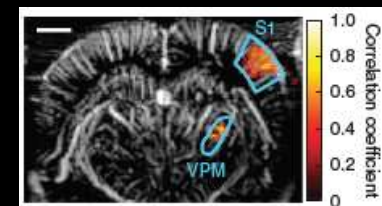
Hypermétabolisme localisé

Hyperactivité électrique locale (ou de réseau)



~ 1 s

[glucose] locale
[O₂] locale
[CO₂]



Functional Ultrasounds

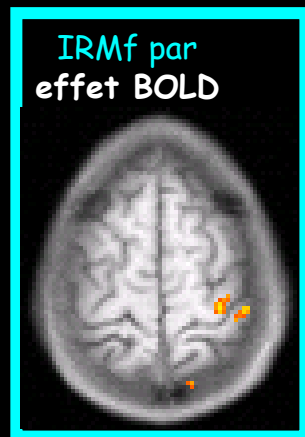
E Macé et al., 2011 Nature America, Inc., Nature Methods, Vol.8 No.8; August 2011 :662-666

Vasodilatation réactionnelle localisée et excessive % besoins

≥ 6 s

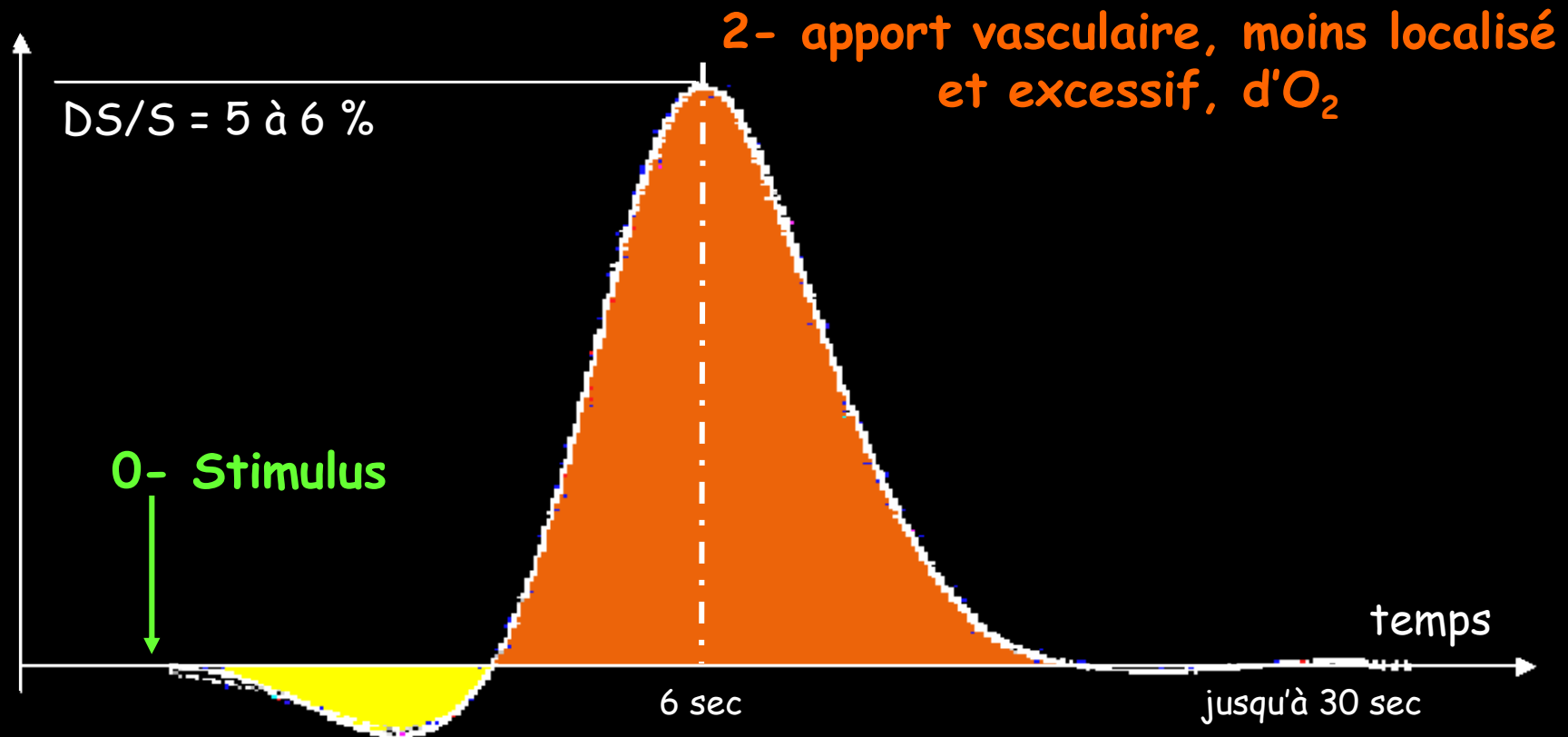
O₂ sanguin local
[HbO₂] / [Hb]

effet BOLD



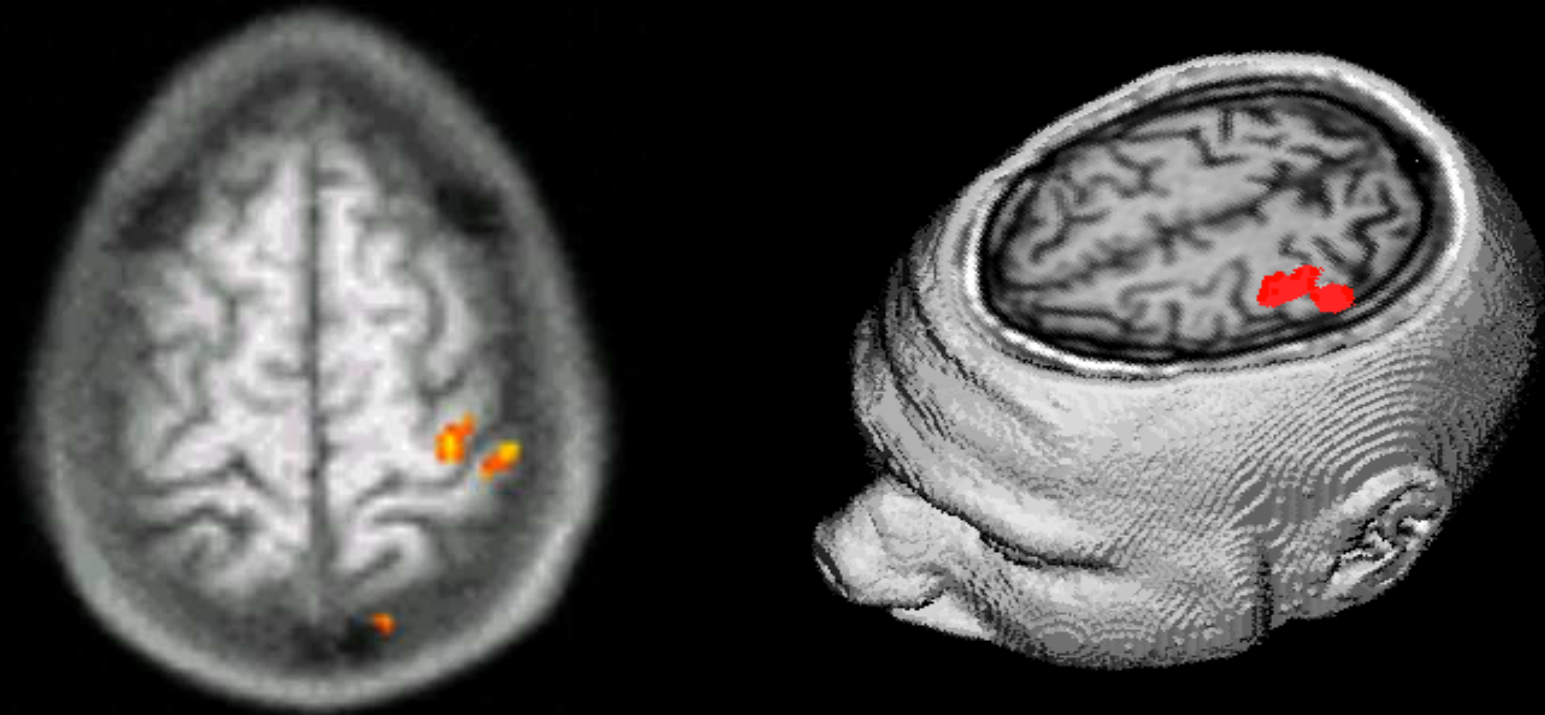
Une tâche mentale induit une réponse hémodynamique, retardée ...

Vasodilatation réactionnelle localisée et excessive % besoins



... mais localisée, tout près du site activé ...

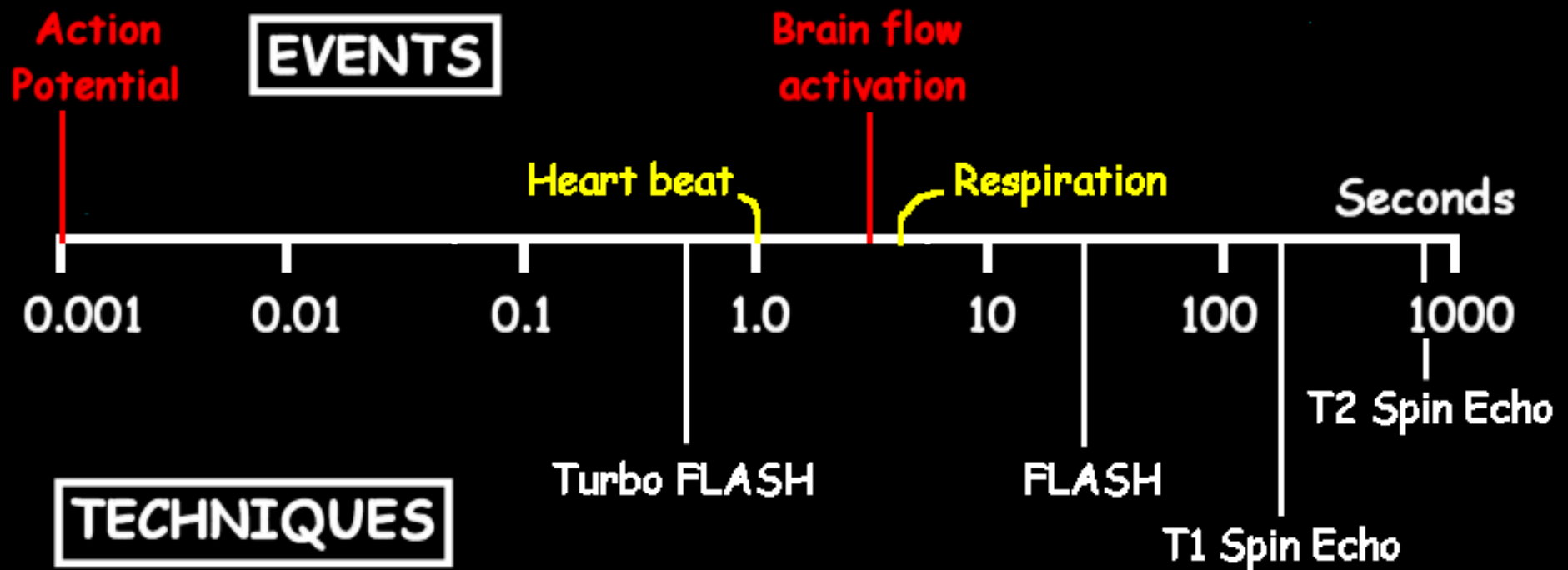
L'inversion locale de $[Hb]/[HbO_2]$ augmente le signal d'IRM



J'oppose mon pouce droit à la base du 5^{ème} méta : cortex moteur & sensitif gauche, représentation de soi

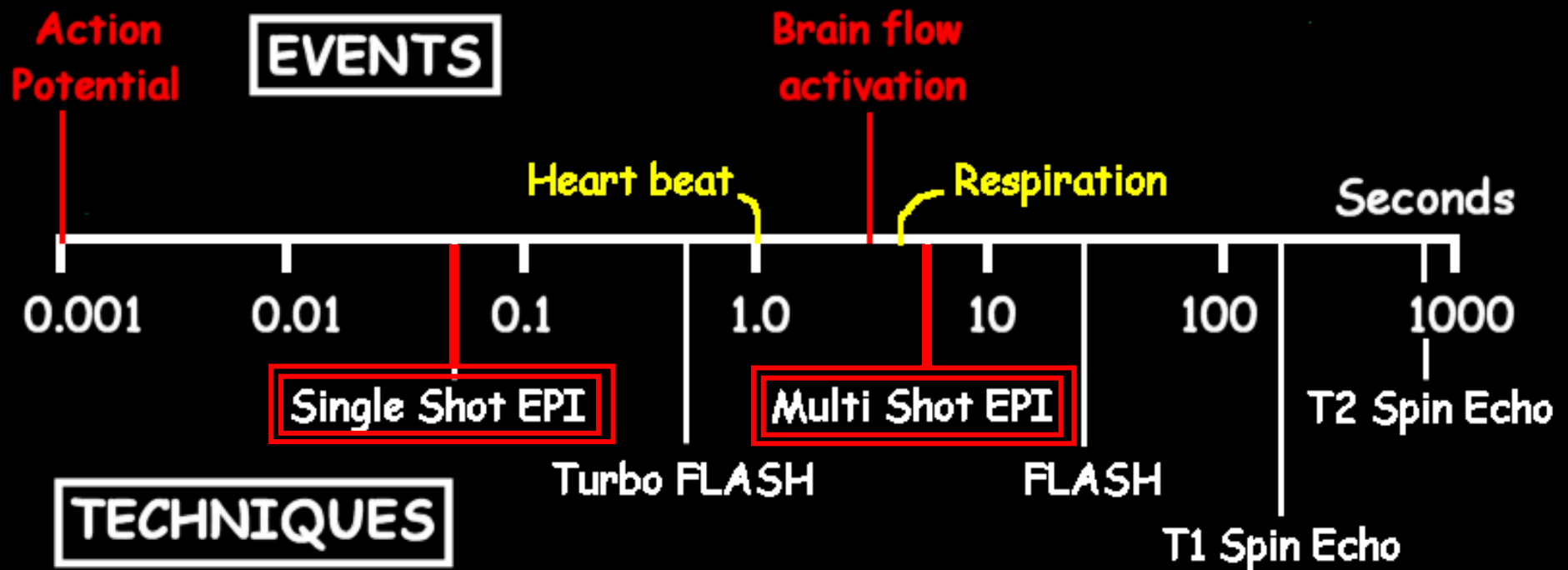
Considérant la dynamique temporelle des évènements biologiques...

The relatively high temporal resolution of MRI renders physiological processes accessible



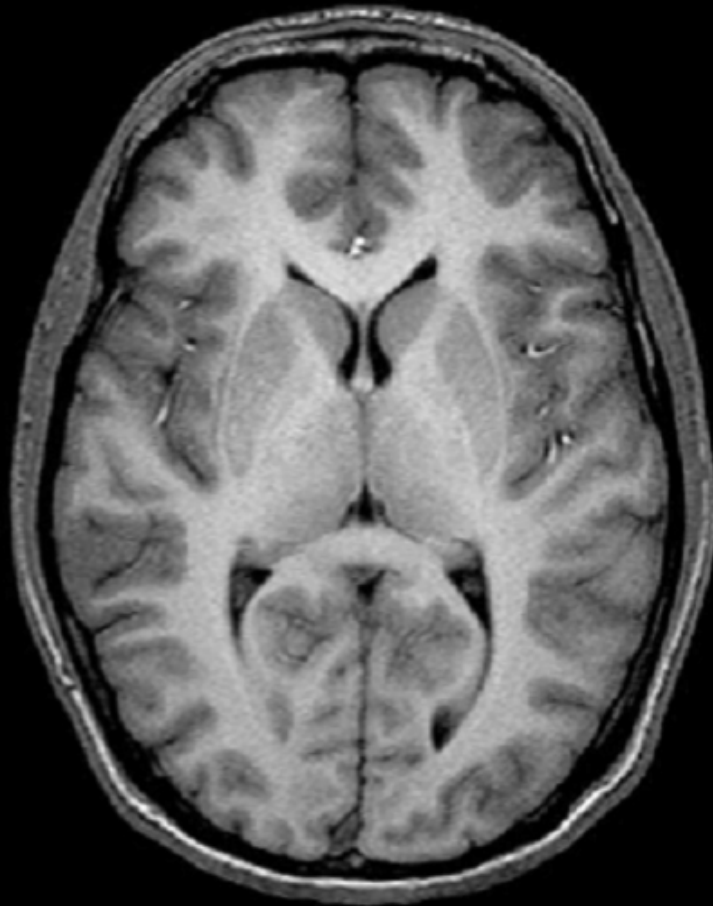
...les séquences EPI sont adaptées en terme de résolution temporelle...

The relatively high temporal resolution of MRI renders physiological processes accessible

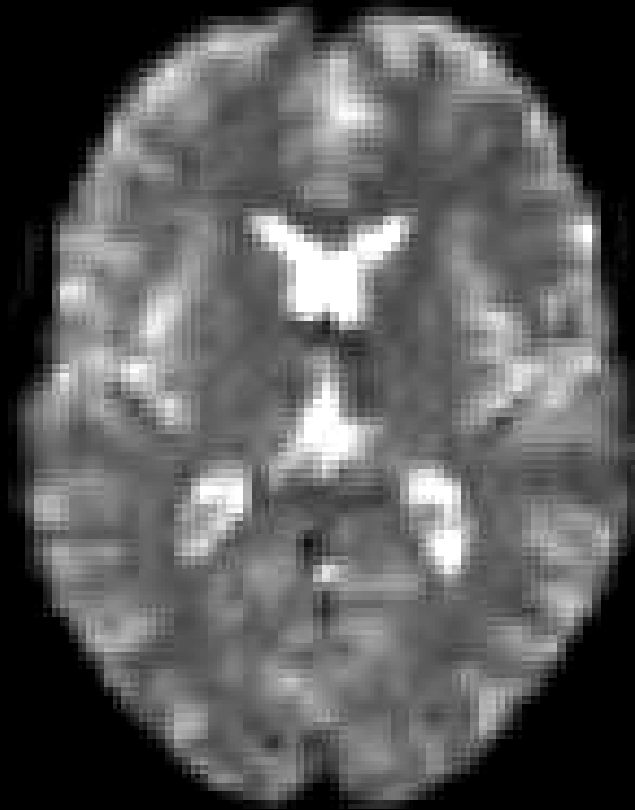

R° spatiale et contrastes en IRM

Contrastes remarquables en T1w

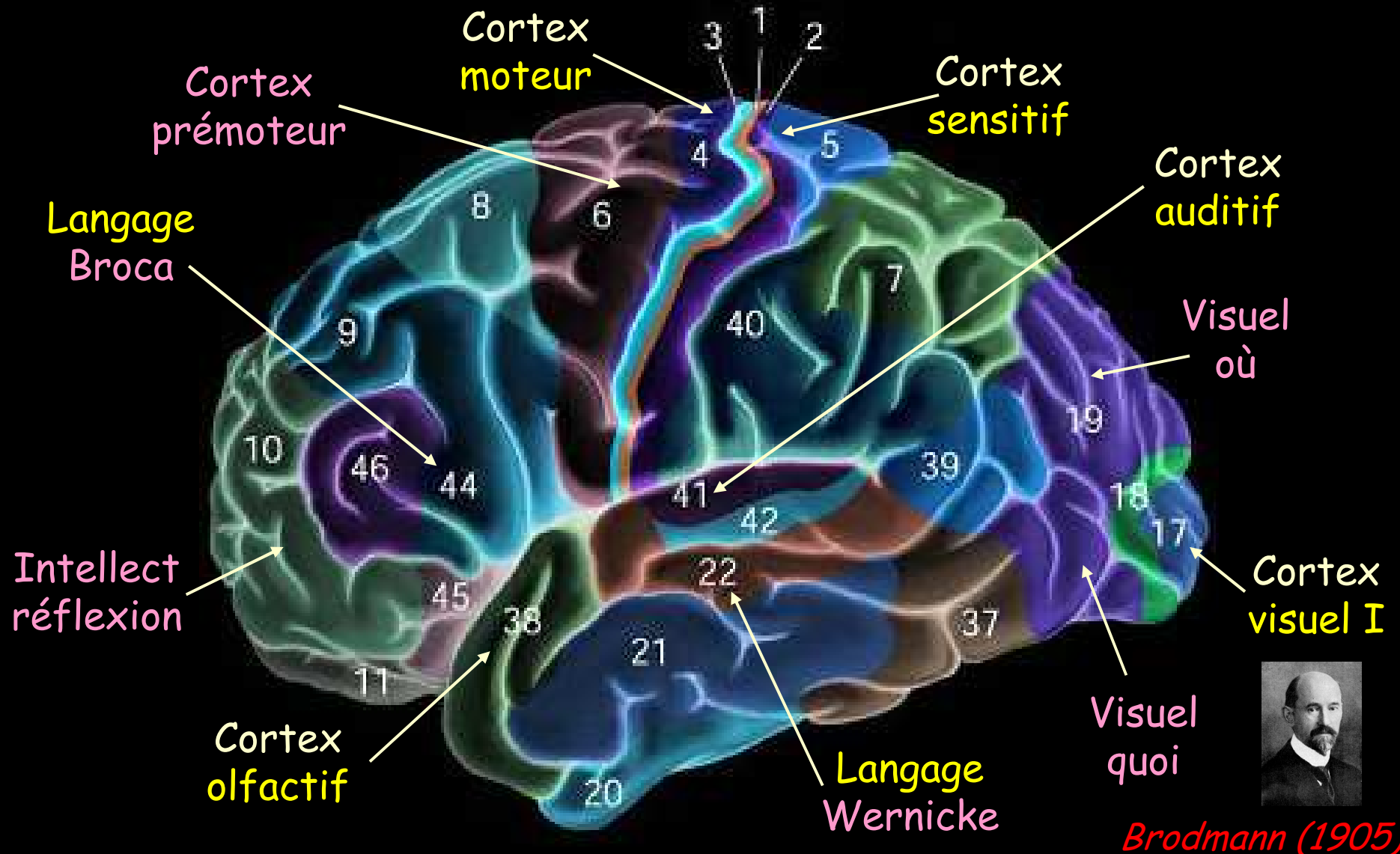


T1w ($1 \times 1 \times 1 \text{ mm}^3$)
Séq. anatomique



EPI ($3 \times 3 \times 3 \text{ mm}^3$)
séq. fonctionnelle

La résolution spatiale des EPI suffit à localiser les territoires fonctionnels

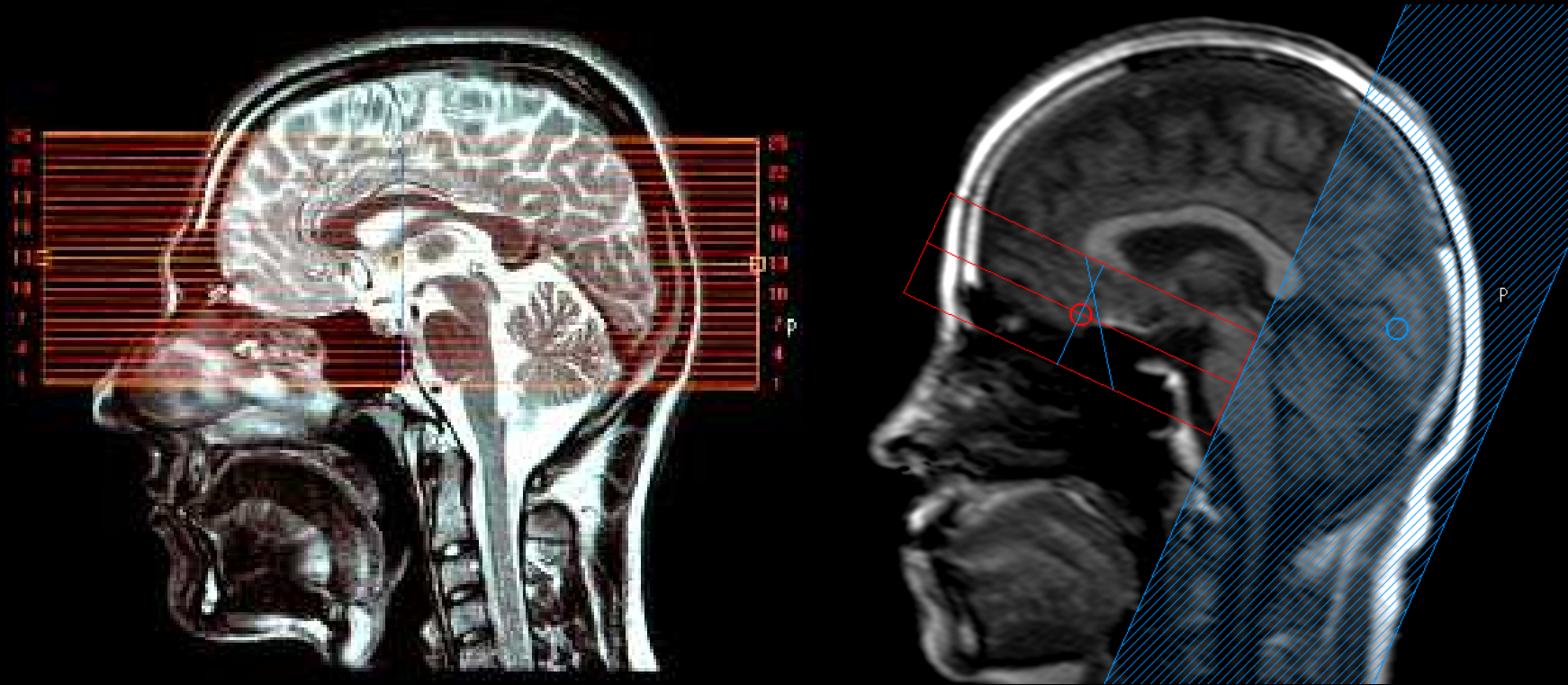


Exploration du fonctionnement cérébral par effet BOLD

Réalisation technique

On choisit d'abord un volume cérébral à acquérir en multi-coupes

Séquence EPI-T2* sensible à l'effet O_2



Séquence EPI ultra rapide, T2* pondérée
Prenant tout ou partie du cerveau
En coupes aussi fines que possible
Avec résolution planaire de l'ordre de 3 mm

...puis un paradigme de stimulation

Exemple de paradigme pensé, inspiré de tests psychométriques, utilisé dans l'étude du langage

Le repos ne peut pas être « ne rien faire », car la pensée s'évade ...

Comptez en pensée

1, 2, 3 ...

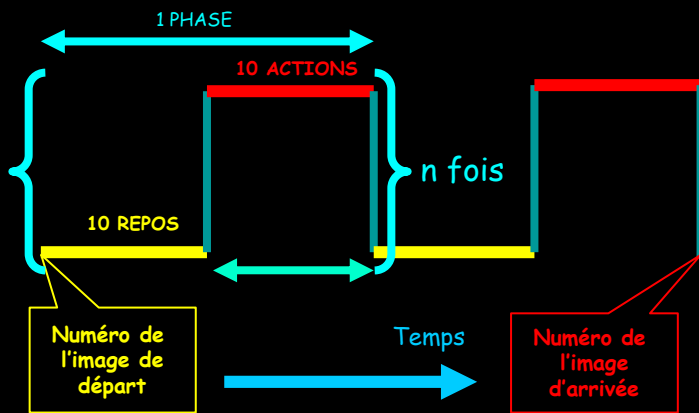
Pensez à un maximum de mots commençant par la lettre S

Science,
Saturne,
Silence ...

Box Car

On acquiert une série de volumes cérébraux ...

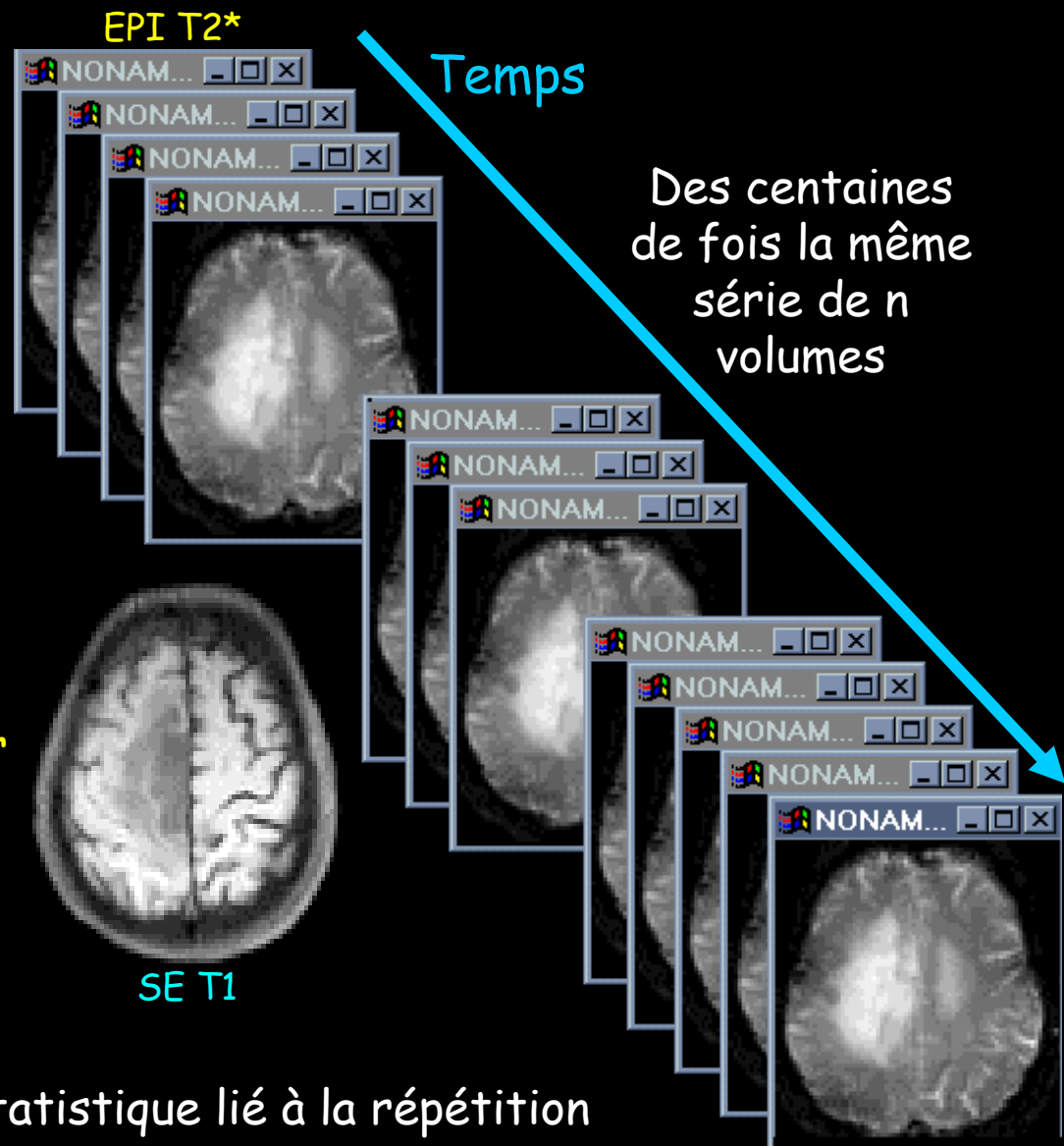
- Acquisition fonctionnelle volumique ultra rapide (EPI T2*) :



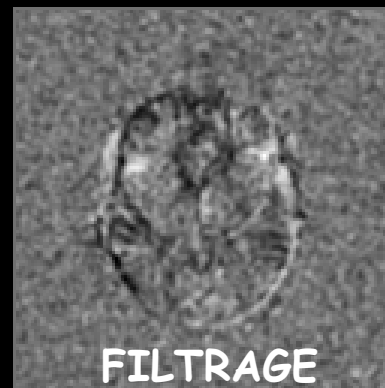

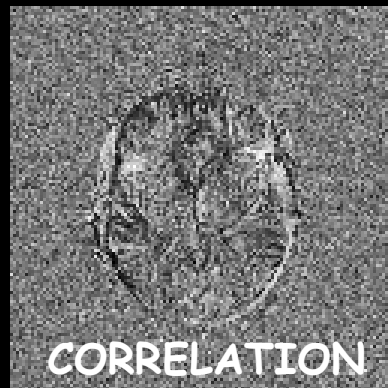
- Le paradigme consiste à alterner des périodes de repos et d'actions, réelles ou imaginées

- Acquisition anatomique du même volume (SE T1)

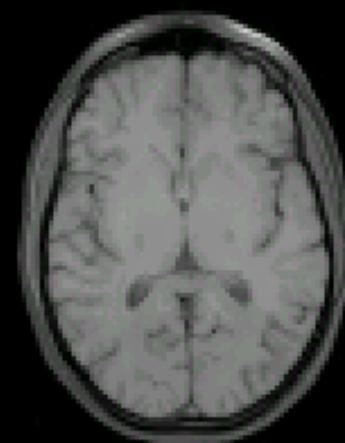L'énorme intérêt, c'est l'apport statistique lié à la répétition du stimulus



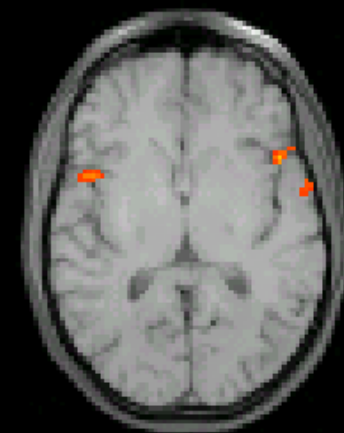On génère une carte statistique d'activation par corrélation...



+

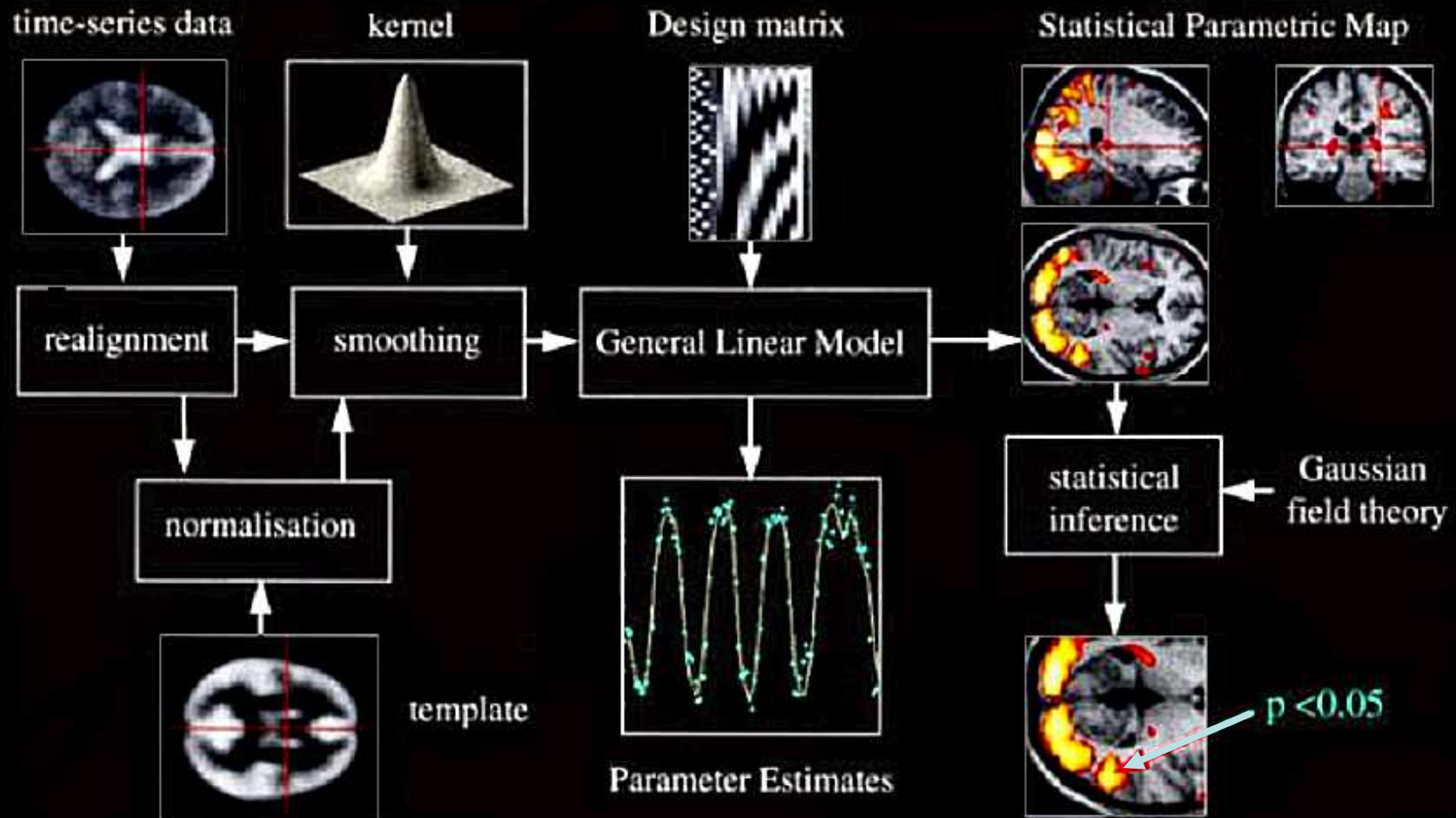


=




...ou via un modèle plus complexe

Par ex. utilisation du **Modèle Linéaire Généralisé** dans **SPM** ... dans l'analyse d'une activation visuelle

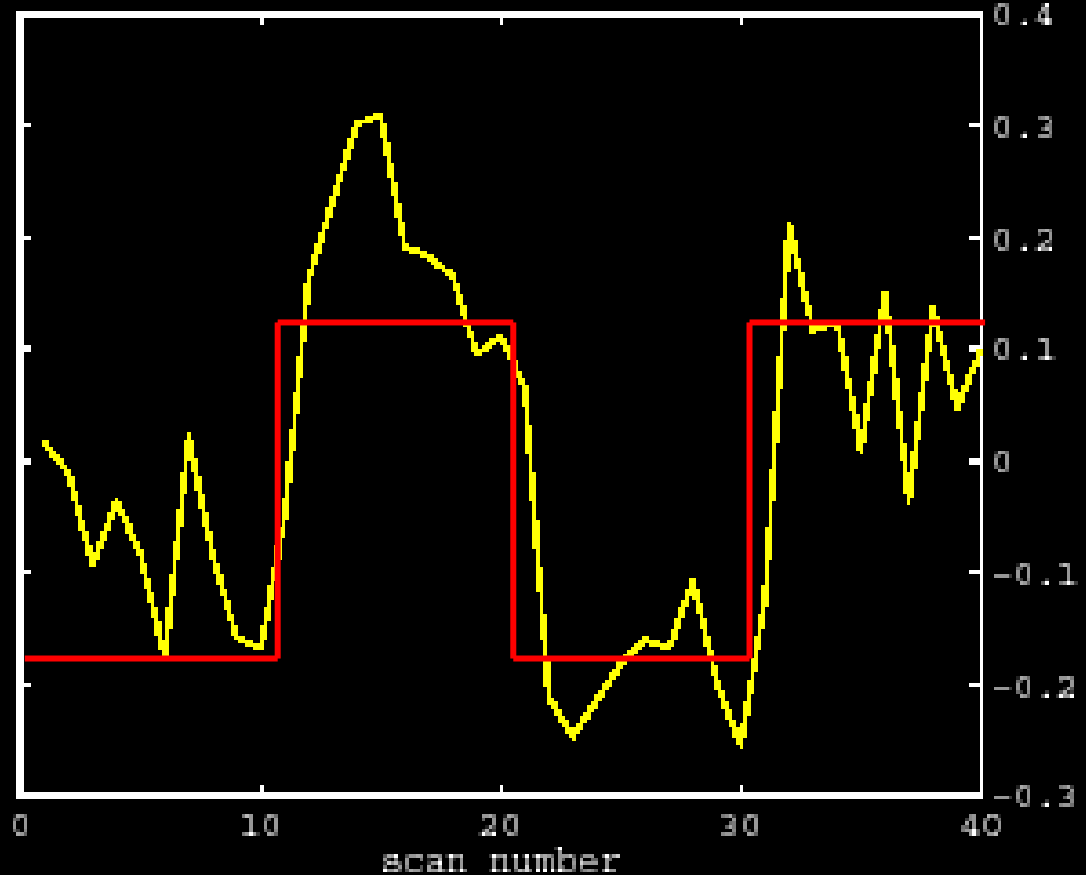


Suivi du paradigme sur un site activé

VOI weighting



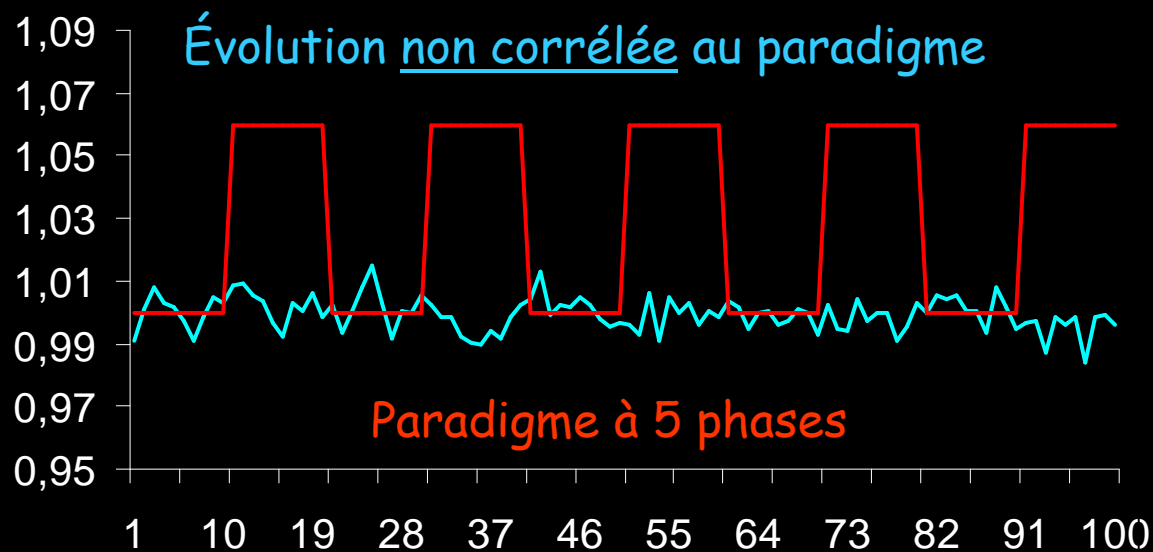
1st eigenvariate: pr centrale D



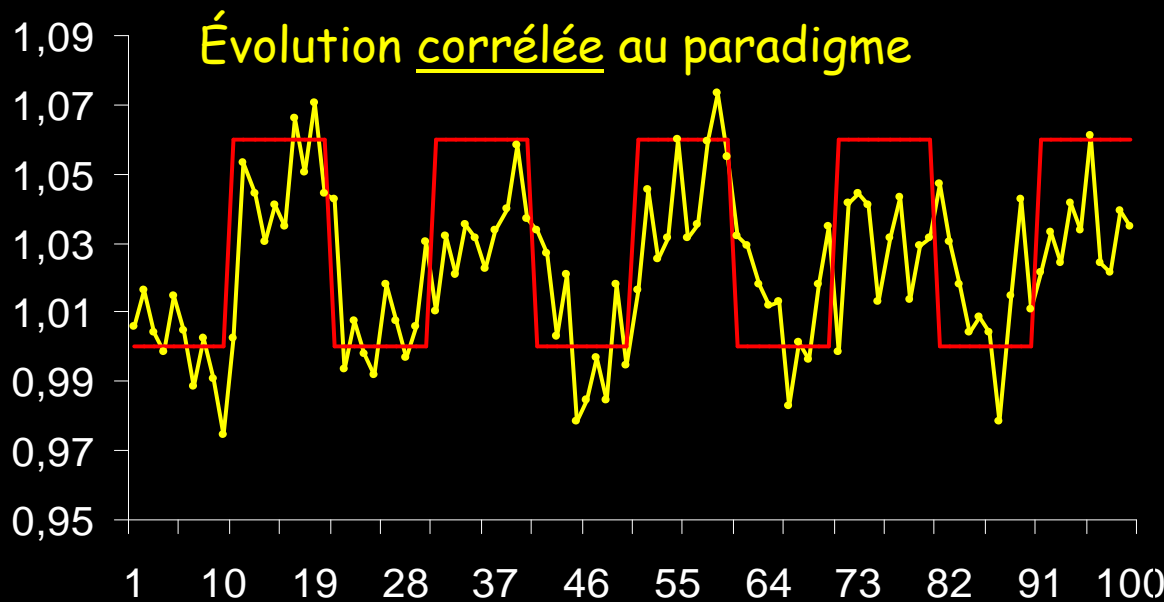
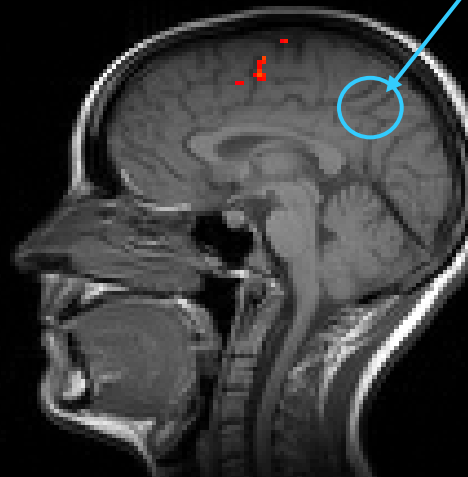
Paradigme
Signal dans le VOI

1 voxels in sphere of radius 0mm at [40 -24 64]
adjusted for act-rep
Variance: 100.00%

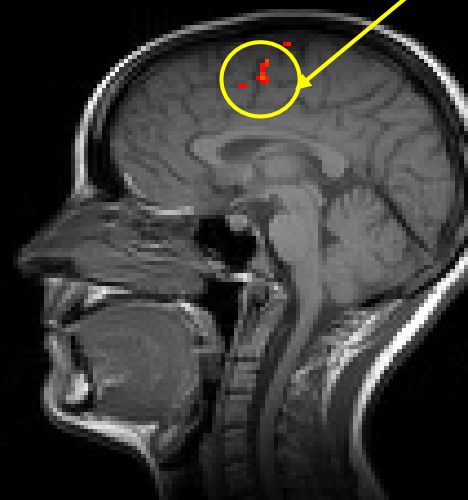
...allumant les seuls territoires activés



Territoire non activé



Territoire activé



L'acquisition d'un seul volume cérébral
en EPI-T2* dure de 1 à 5 secondes

Un paradigme d'activation olfactive par ex.
impose d'acquérir ≈ 700 fois le-dit volume en
alternant périodes de repos et stimulations

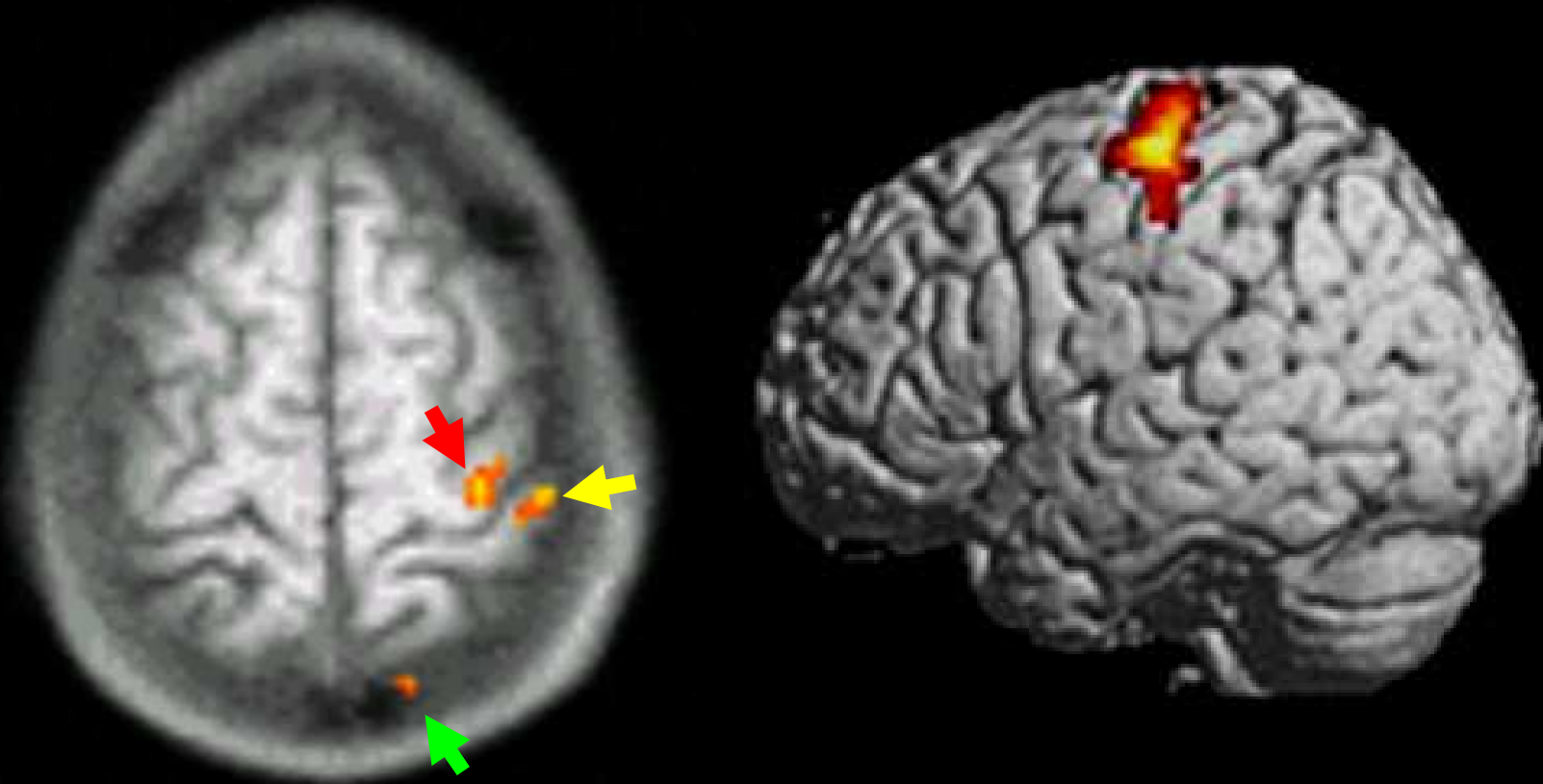
Une exploration fonctionnelle dure donc entre
1 mn et 1 hr, tête immobile !!

... sans parler de l'acquisition anatomique (5 mn)

L'IRMf impose des sujets TRÈS coopératifs !!
...mais elle permet une statistique robuste

Représentation cérébrale
de la commande d'une
action

Étude de la motricité volontaire chez le sujet sain

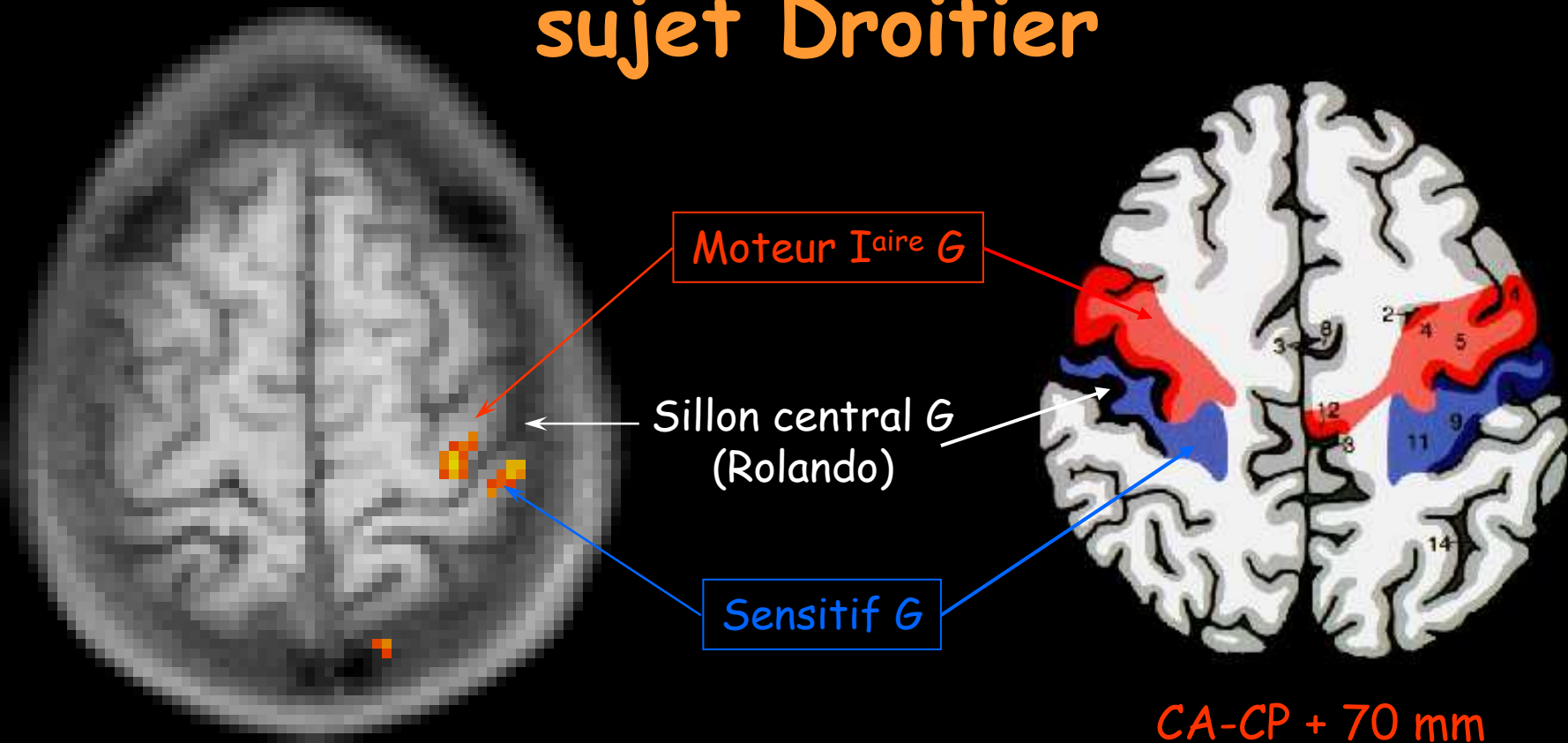


J'oppose mon pouce droit à la base du 5^{ème} méta : cortex
moteur & sensitif gauche, représentation de soi

Motricité volontaire

Opposition tactile pulpe pouce D / base V^{ème} méta

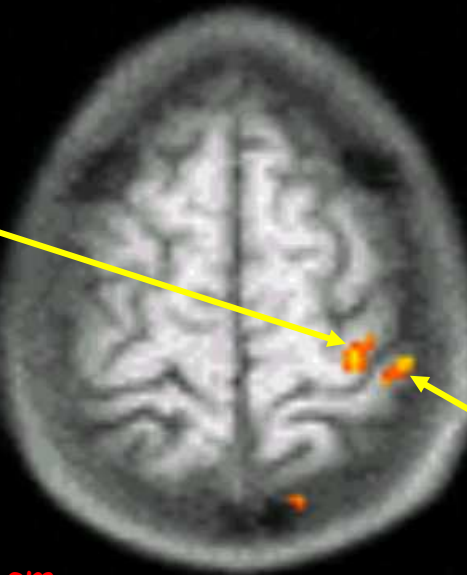
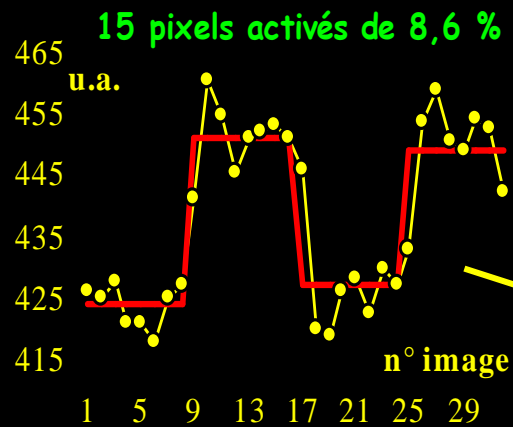
sujet Droitier



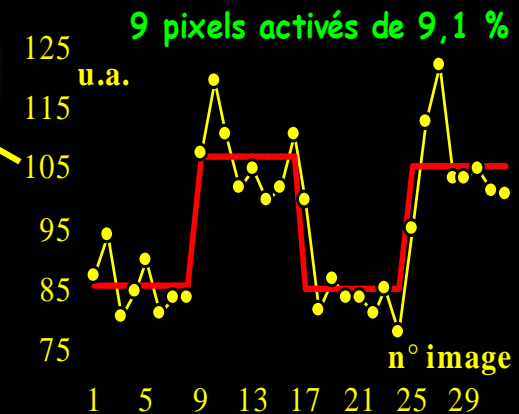
Corrélation avec le paradigme - $p < 0,01$

Remarquable accord avec le paradigme,

La qualité de l'accord renseigne sur la spécificité et l'efficacité du territoire activé



Student $p < 0,001$



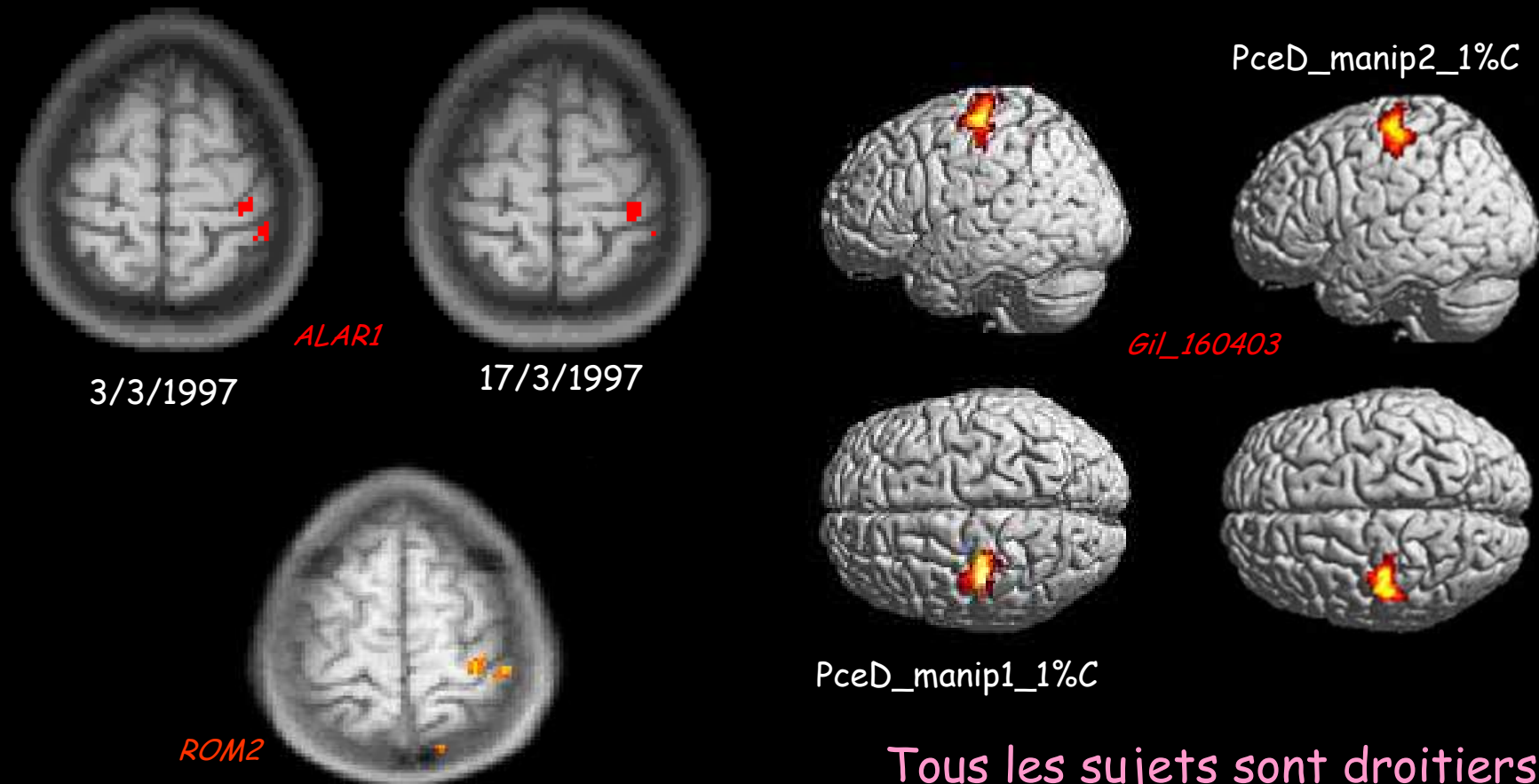
Niveau CA-CP + 7 cm

Opposition pulpe pouce D / base V^{ème} métacarpe

La réponse est-elle reproductible ?

Variabilité intra- et inter-sujets

Opposition pulpe pouce D / base V^{ème} métacarpe



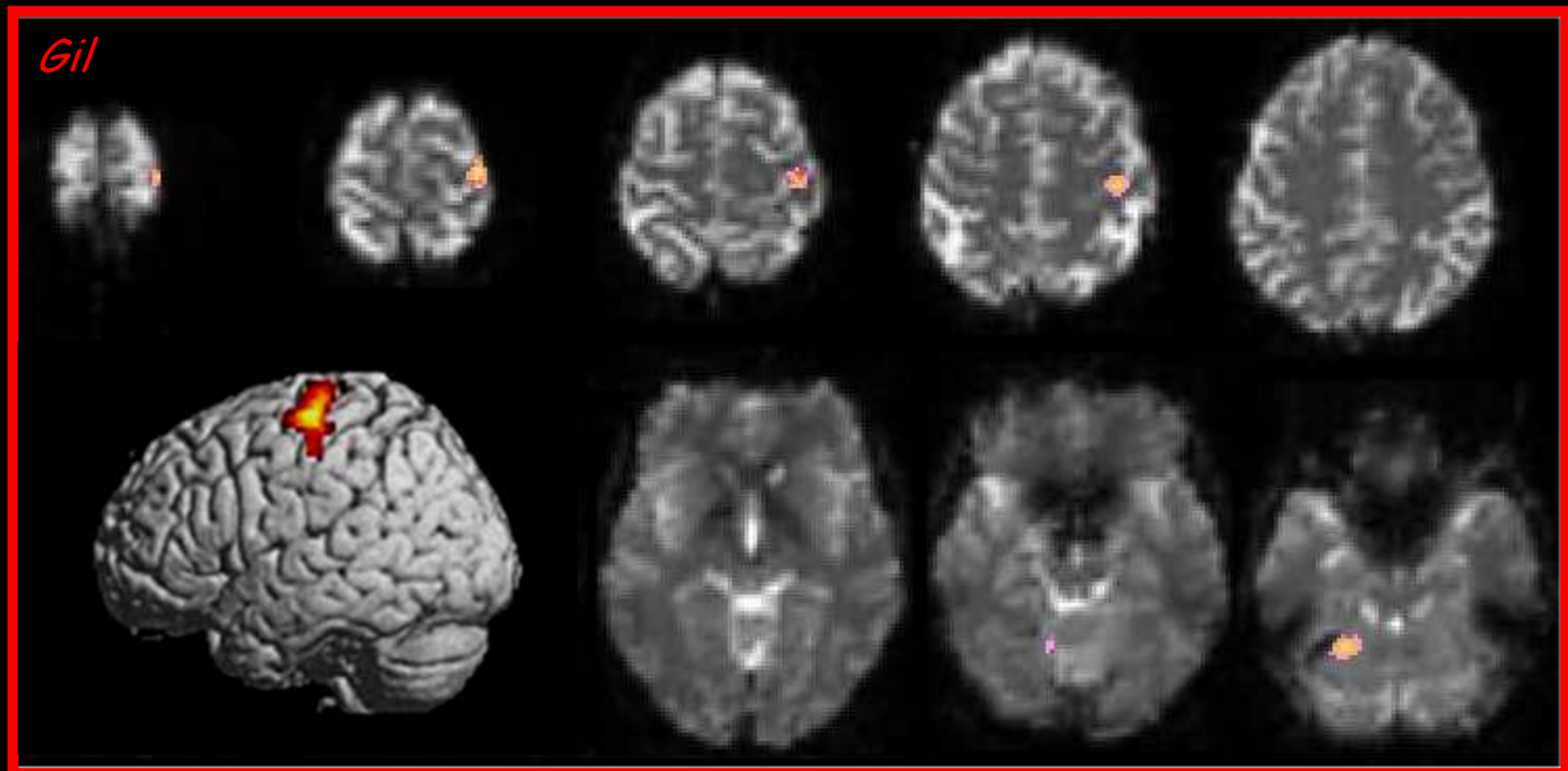
Tous les sujets sont droitiers

Relais cérébelleux toujours vu

Opposition pulpe pouce D / base V^{ème} méta

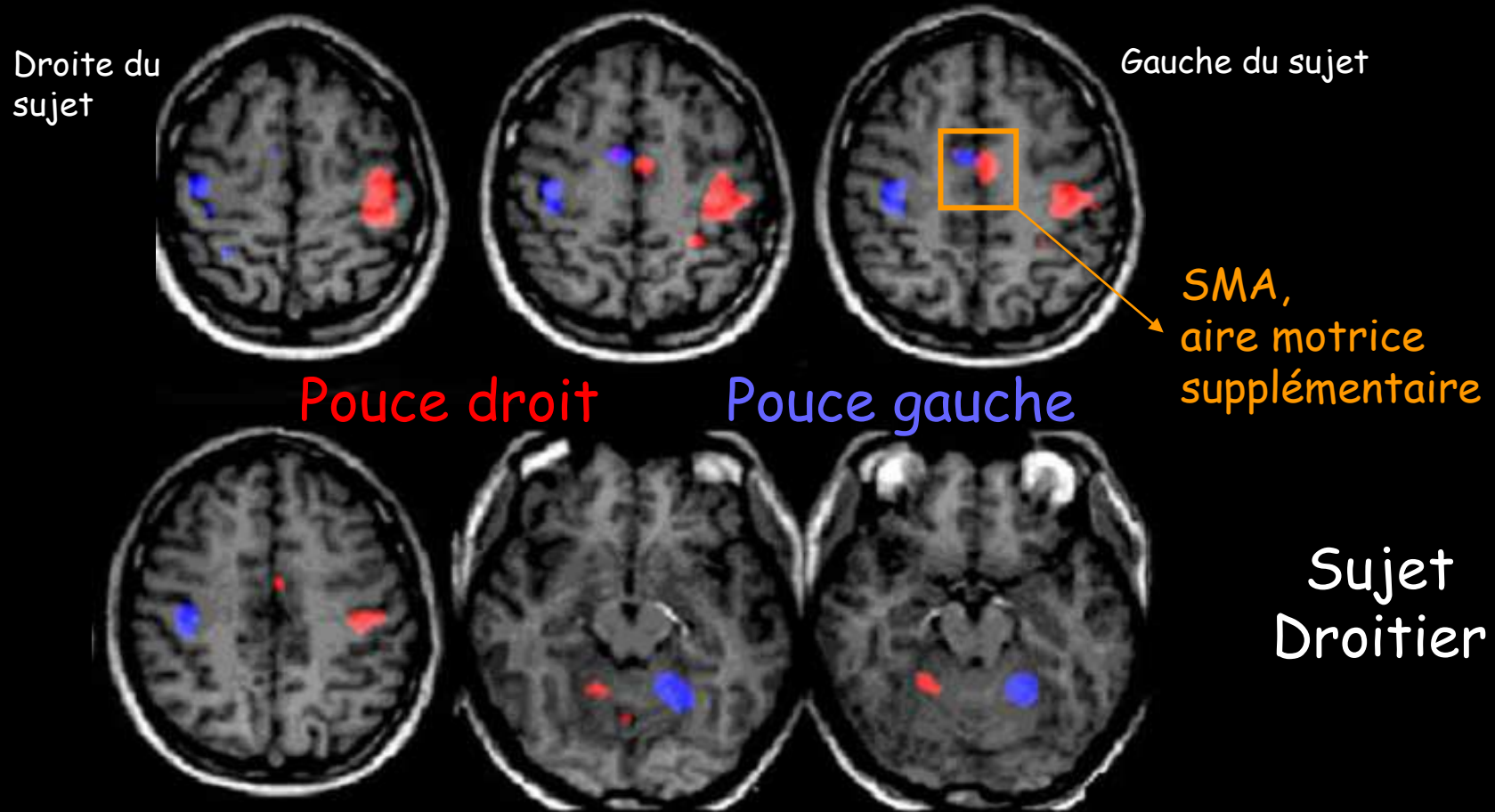
Sujet Droitier

Gyrus précentral controlatéral, cervelet ipsilatéral



Relais de la SMA souvent visible...

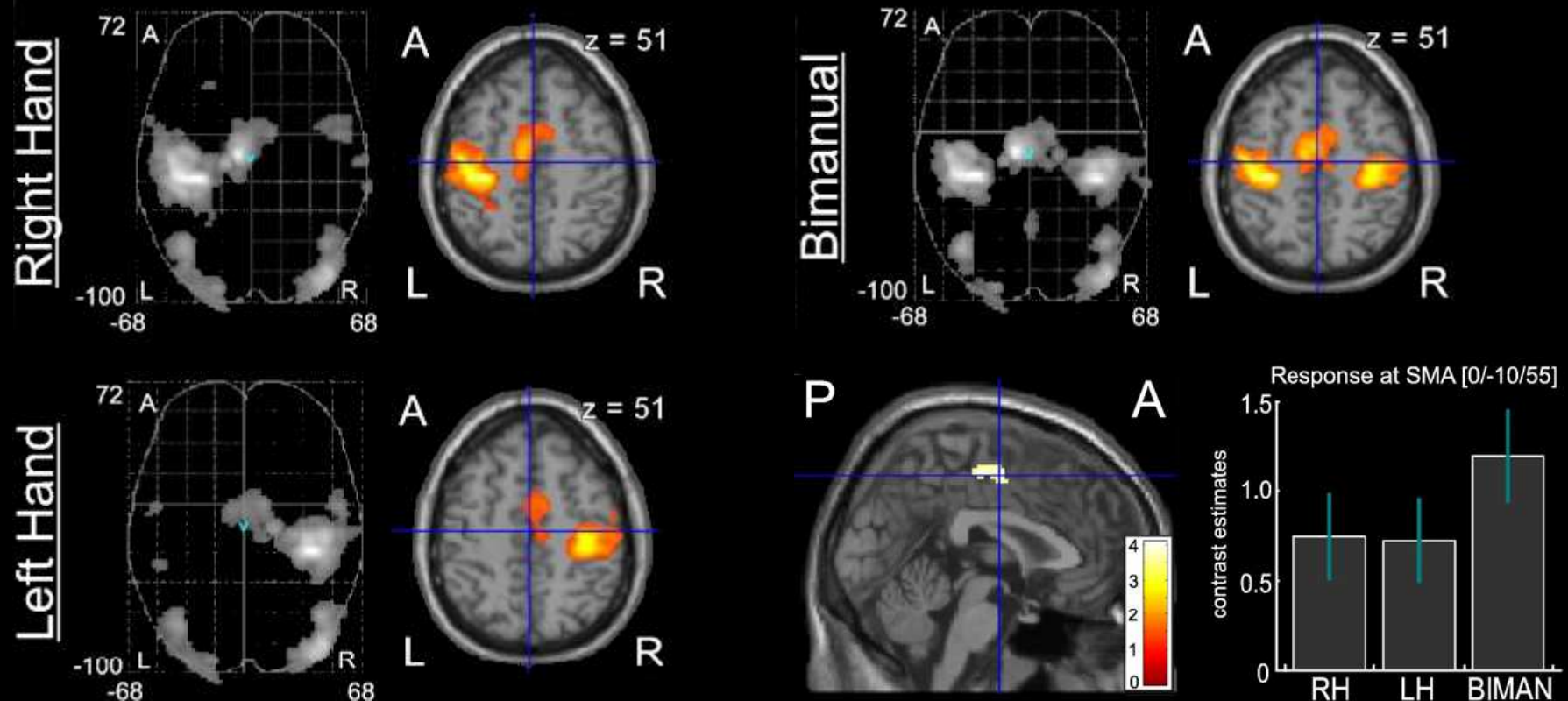
Mouvement complexe, opposition alternative pouces
D puis G à la base de chaque 5^{ème} métacarpe



Du côté dominant, M1 est plus activé, le cervelet moins

...en lien avec la complexité du mouvement

Le sujet doit fermer un ou deux poings lorsque apparaît dans son champ visuel une plage de couleur particulière



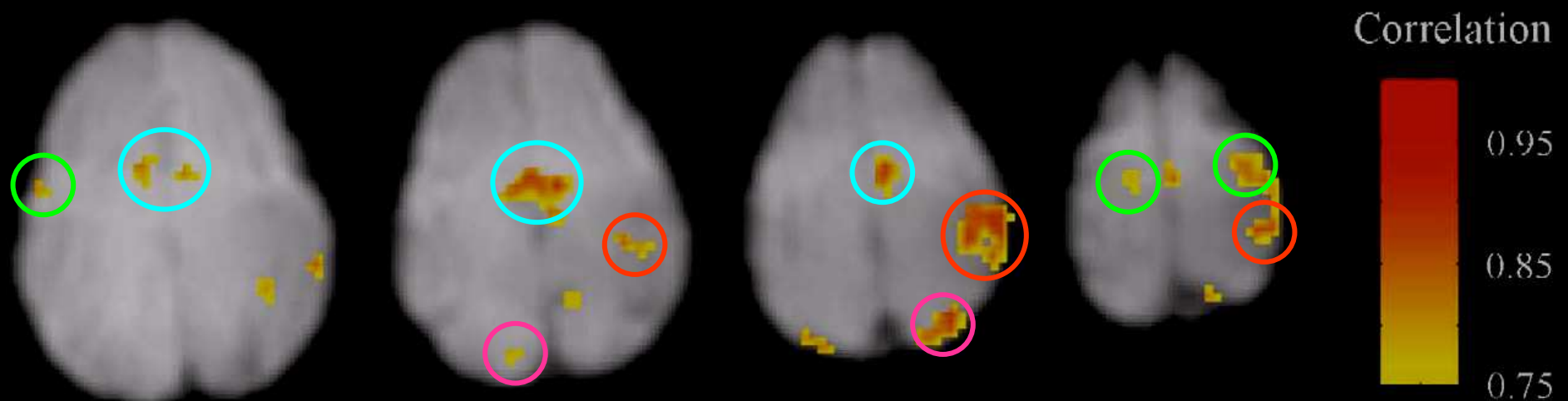
Increased neural activity in M1 and SMA for visually paced hand movements

Increased neural activity within SMA for bimanual movements compared to unimanual movement.

...car plus le mouvement est complexe, plus le cerveau recrute des territoires associés

Sujets sains droitiers

Opposition séquentielle avec contact du pouce droit aux autres doigts en aller retour à un rythme aussi élevé que possible

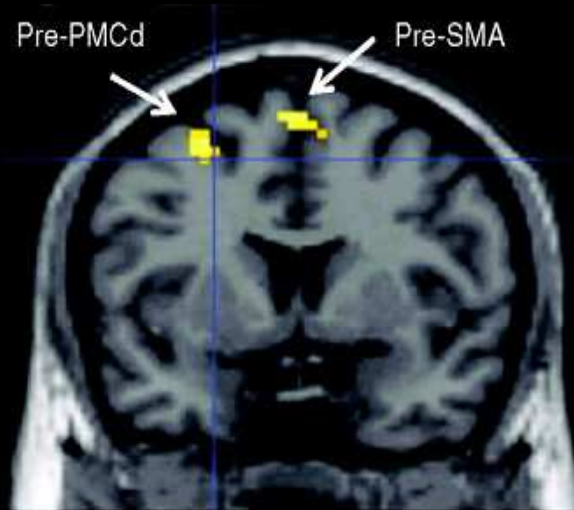


Activation significative controlatérale au mouvement du cortex moteur
Iaire gauche

Activation significative bilatérale de la SMA, du cortex pré-moteur et
du cortex pariétal supérieur (image du soi)

mais aussi en lien avec l'activité cognitive

Comparaison de séquences complexes vs. simples

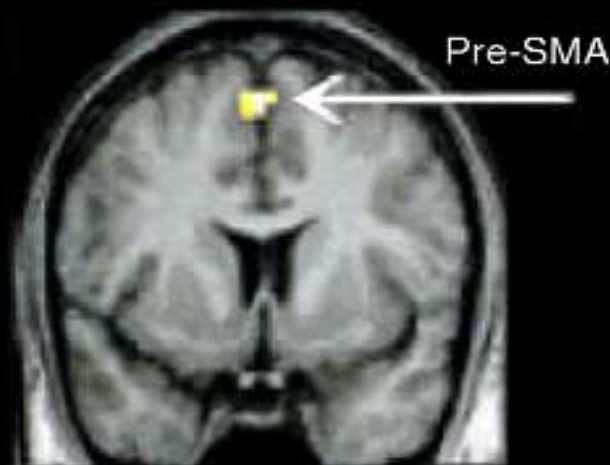


Complexité de la séquence

Sujets sains

Comparaison de séquences complexes (presser des boutons dans un ordre différent) vs. simples (presser un seul bouton)

Extrait de Meister et al. (2005).



Complexité de la coordination temporelle

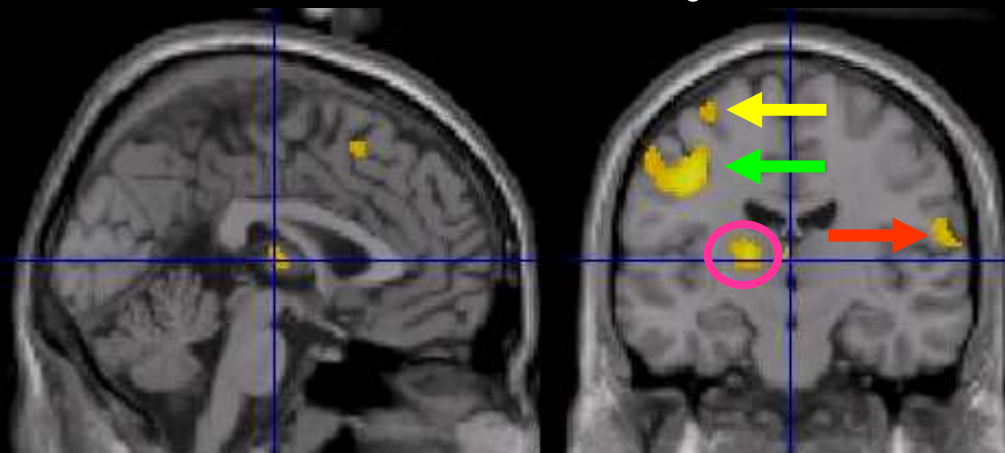
Comparaison d'exécutions polyrythmiques (3:2 and 2:3) vs. isochrones (en-phase, en anti-phase).

Figure adaptée de Ullen et al. (2003)

Relais parfois vus dans les NGC

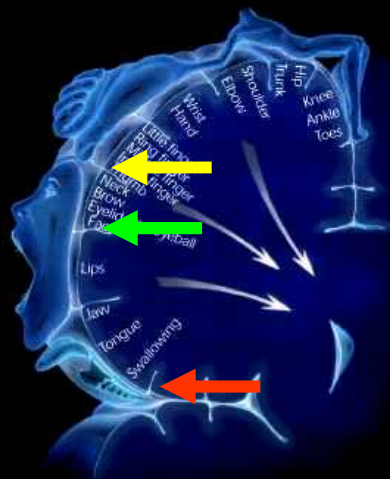
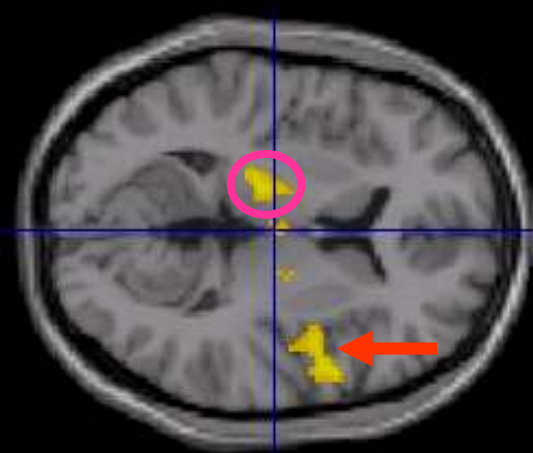
Motricité volontaire Pouce Droit

Sujet sain droitier



Mouvements volontaires du pouce droit, certes...

... mais aussi, mouvements involontaires **du visage** et **de déglutition**, assurément plus importants

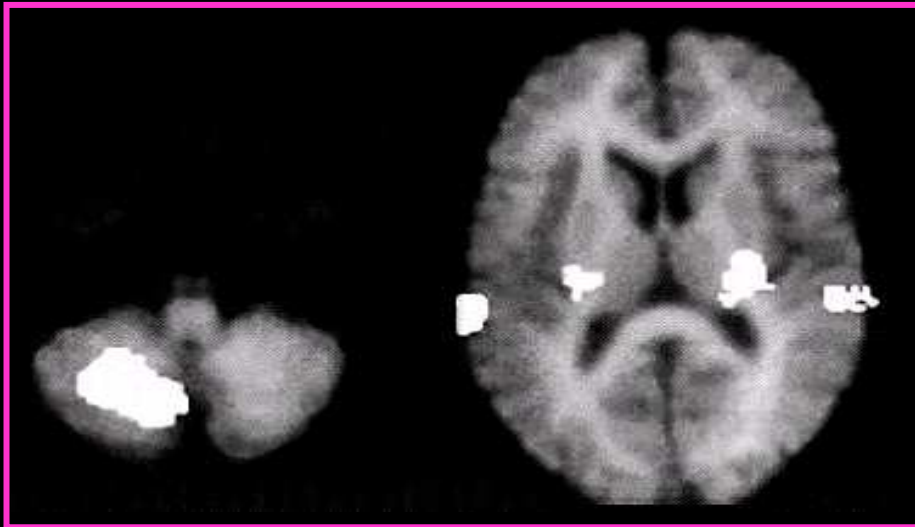


Le **relais thalamique** serait également d'autant plus facilement visualisé que le mouvement effectué est complexe, voire difficile

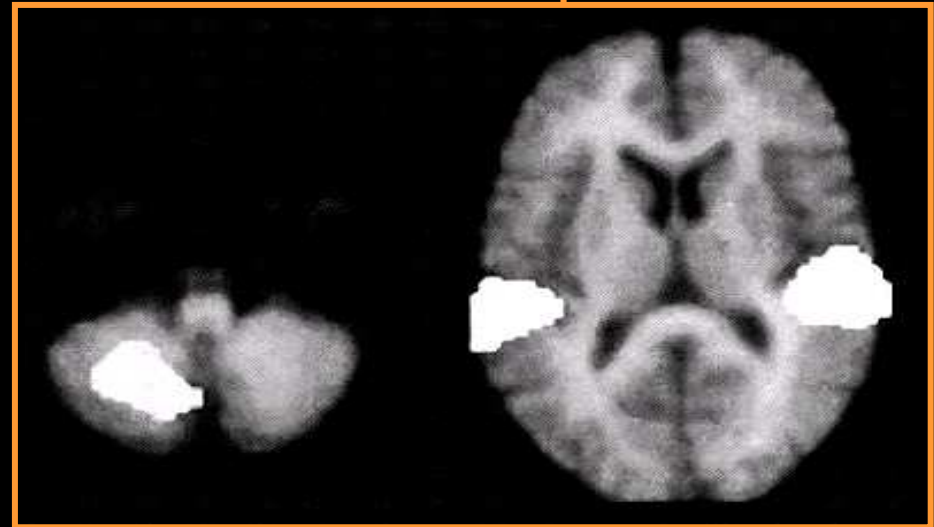
en lien avec le contrôle des mouvements...

Mouvement de flexion extension des coudes

Mouvements actifs



Mouvements passifs



Dans cette expérience, si le relais cérébelleux est systématique, seuls les mouvements actifs font appel au relais thalamique (plus difficiles ?)

...et donc avec leur complexité

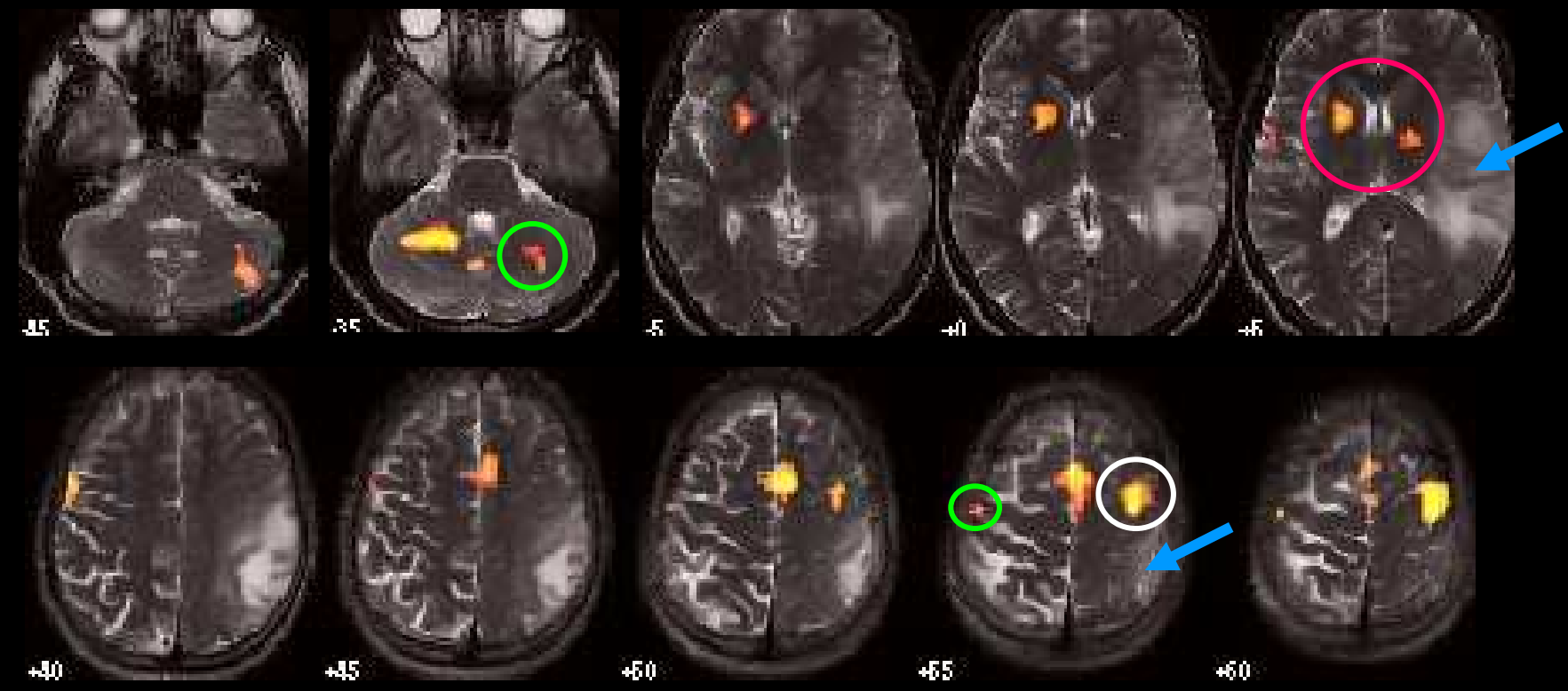
Ex. d'une lésion pariéto-temporale G

Motricité volontaire Pouce Droit

Gyrus pré-central G "antériorisé", en AV de la pathologie

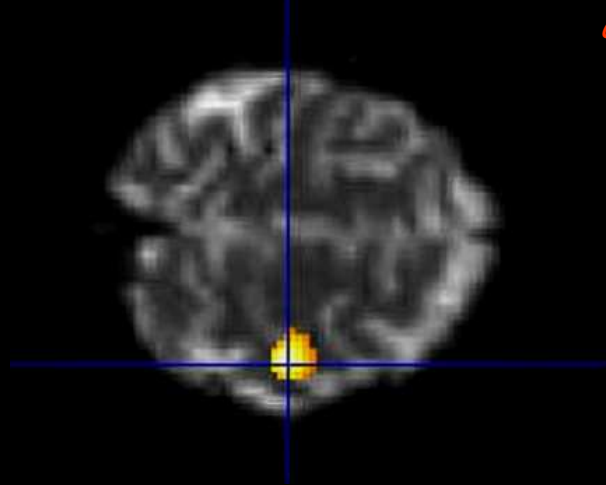
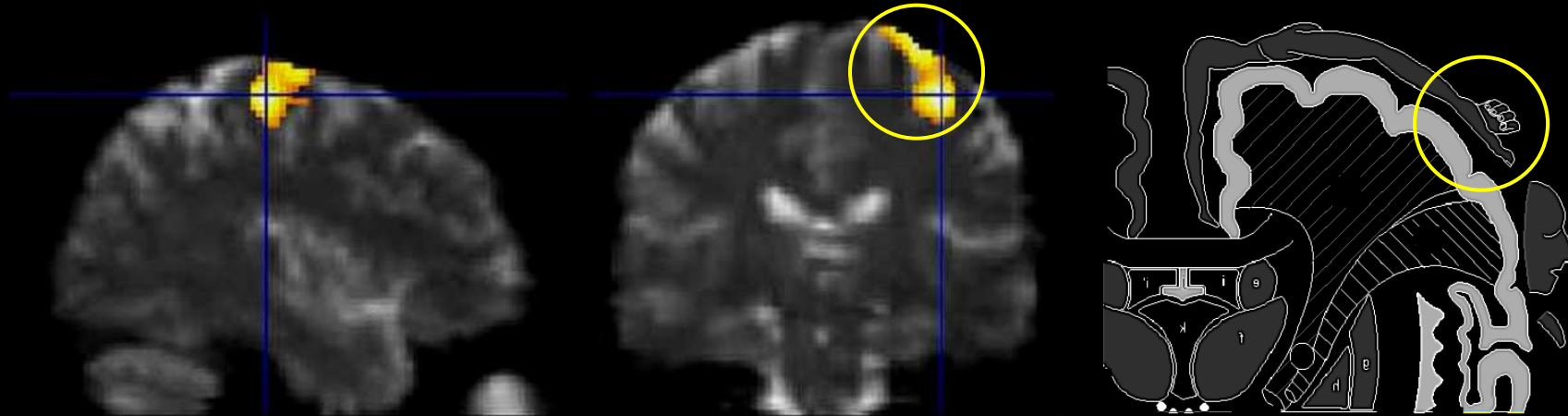
Syncinésie et activation cérébelleuse bilatérale (SMA activée) mais $D > G$

Recrutement des relais thalamique ou pallidal (?) G et putaminal D



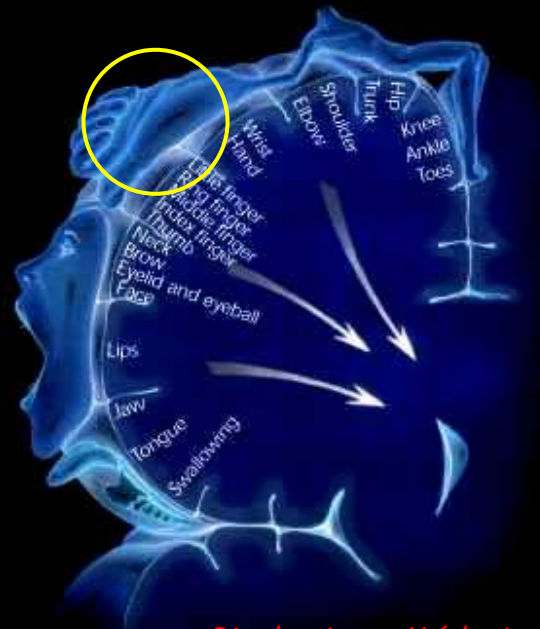
... et avec l'homonculus moteur de Penfield

Opposition pulpe pouce D / base Vème méta

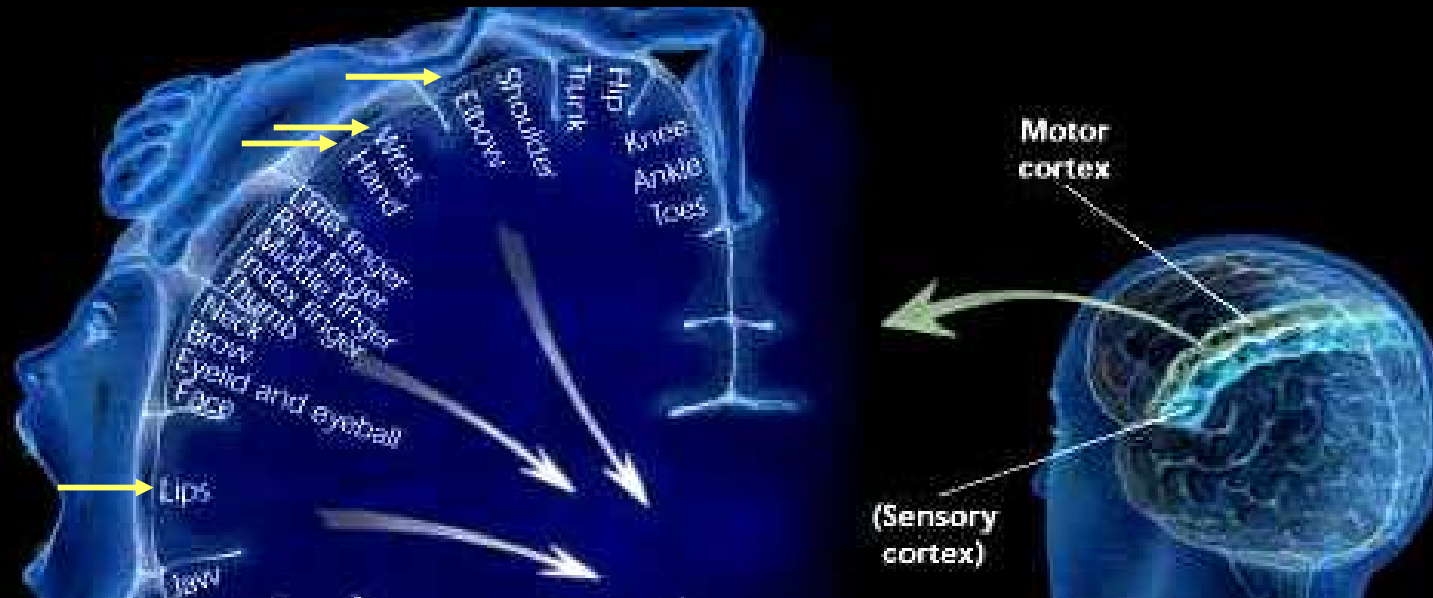
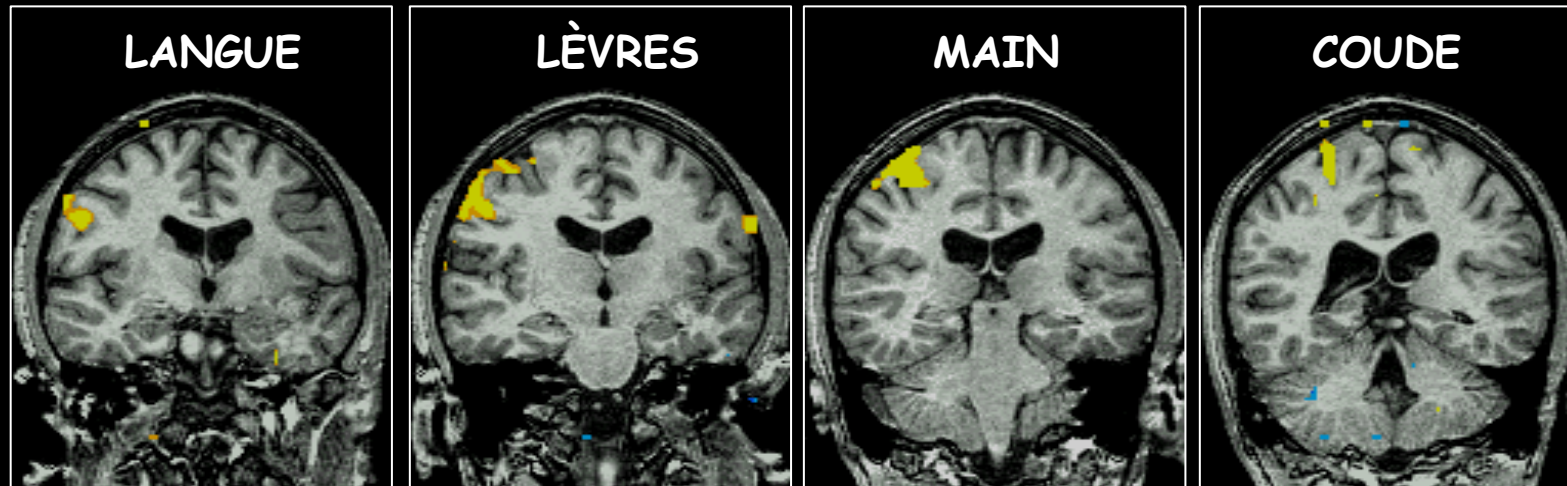


Sujet Droitier

Gil

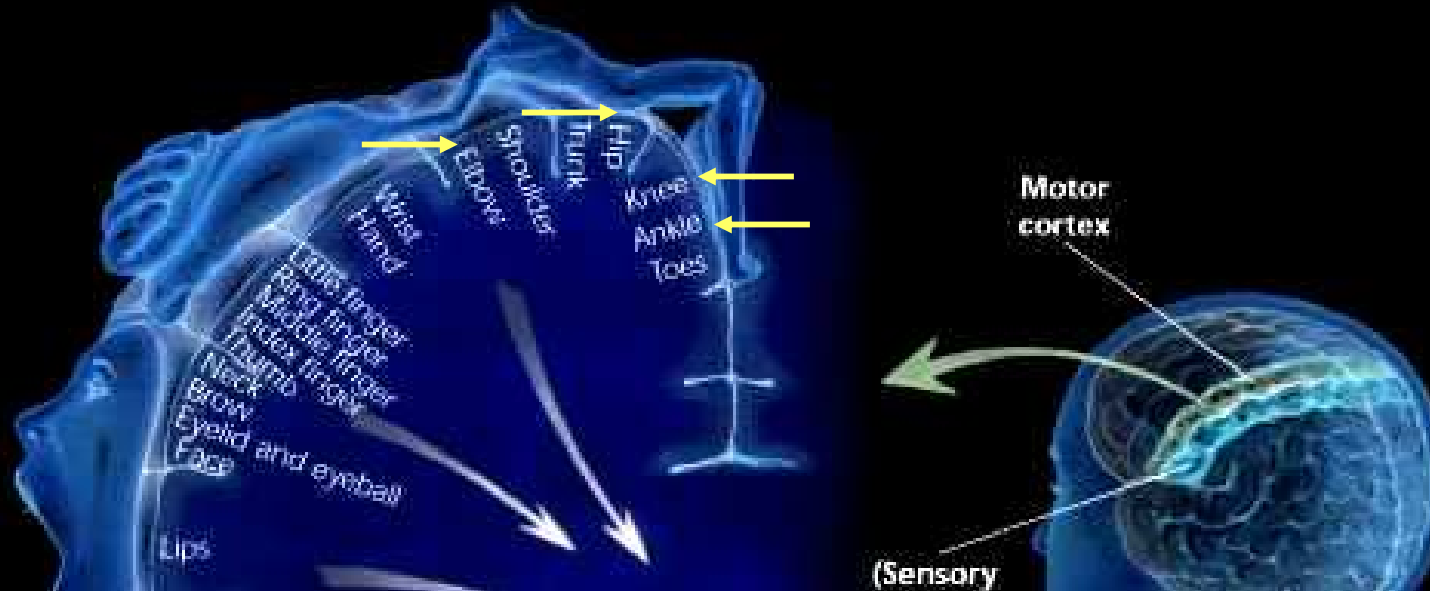
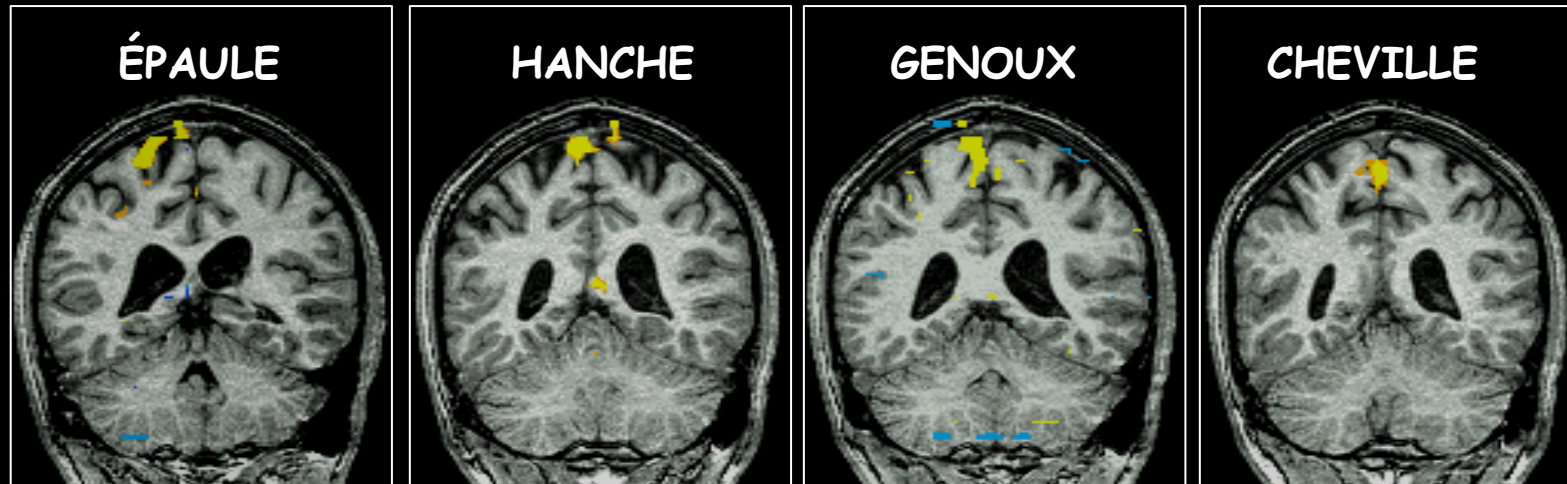


Cartographie de l'Homunculus moteur...



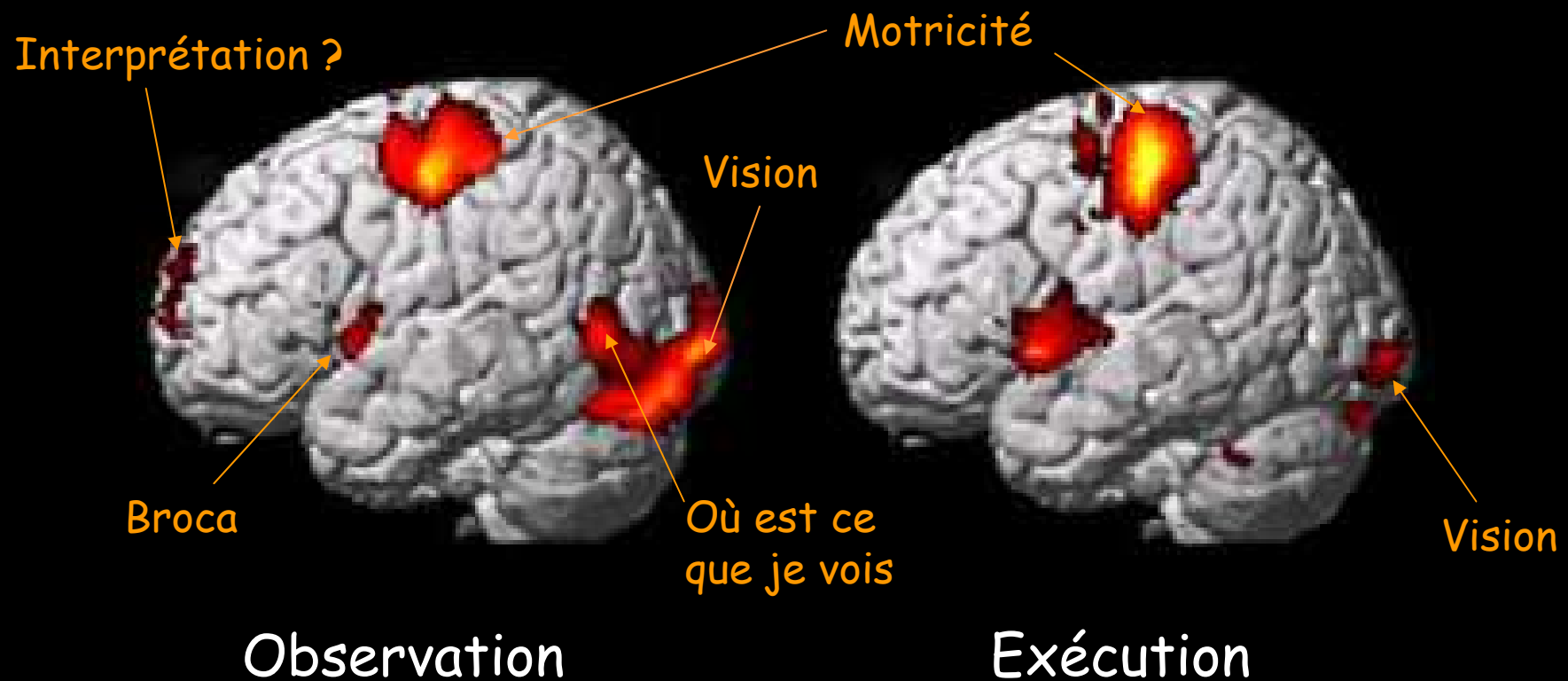
Jeffrey S. Ross, M.D., Neuroradiology, Cleveland Clinic Foundation, rossj1@ccf.org
www.americanboardofsportpsychology.org/Portals/24/APAsympROSS.ppt

...véritable somatotopie corticale motrice



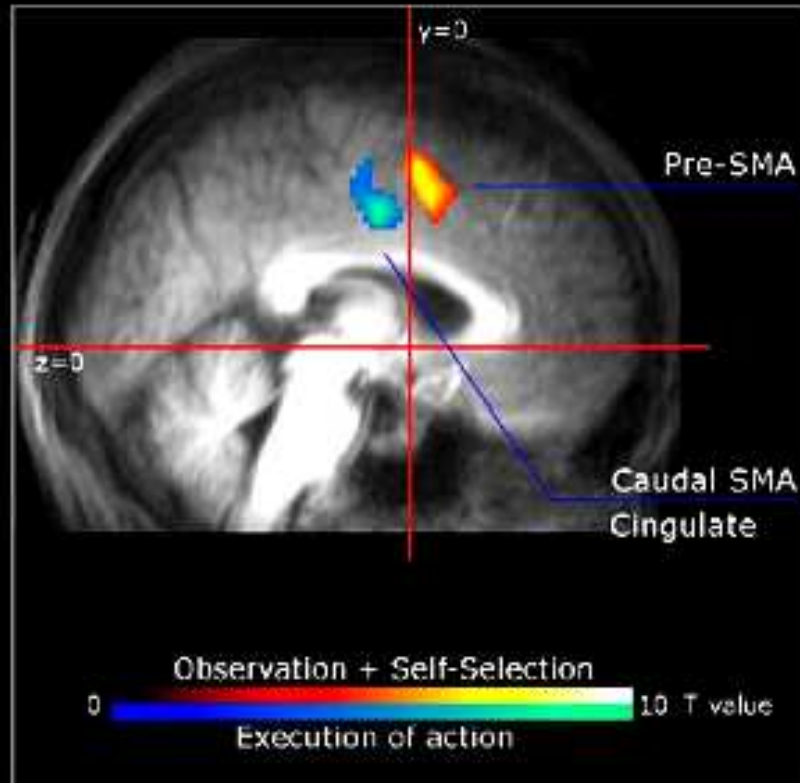
Regarder faire ou faire le mouvement ?

Ouvertures/fermetures du poing de la main droite

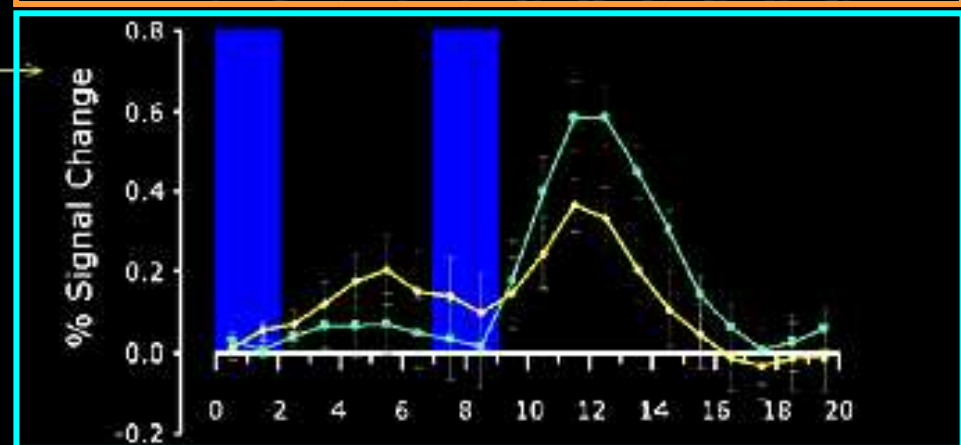
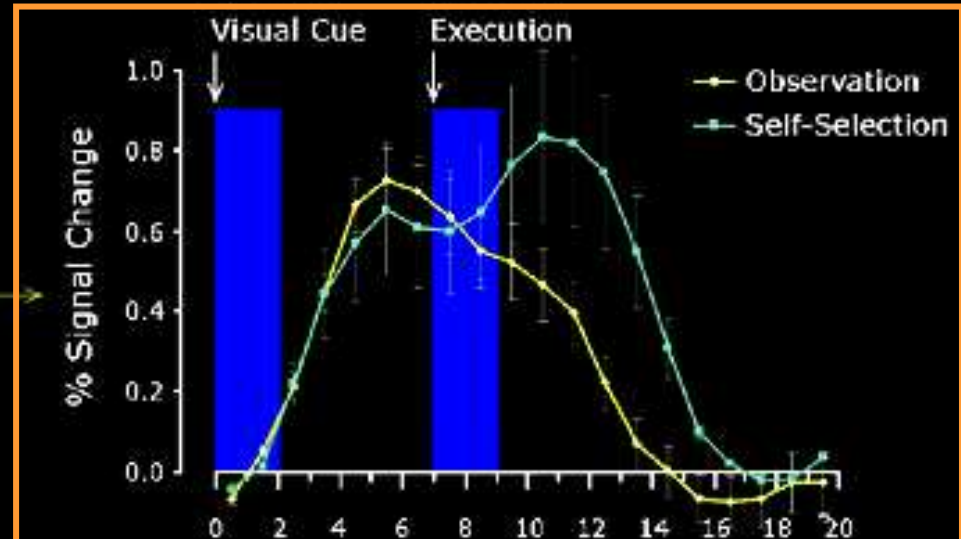


Observation/préparation % exécution

Mouvement observé, en AV
Mouvement effectué, en AR



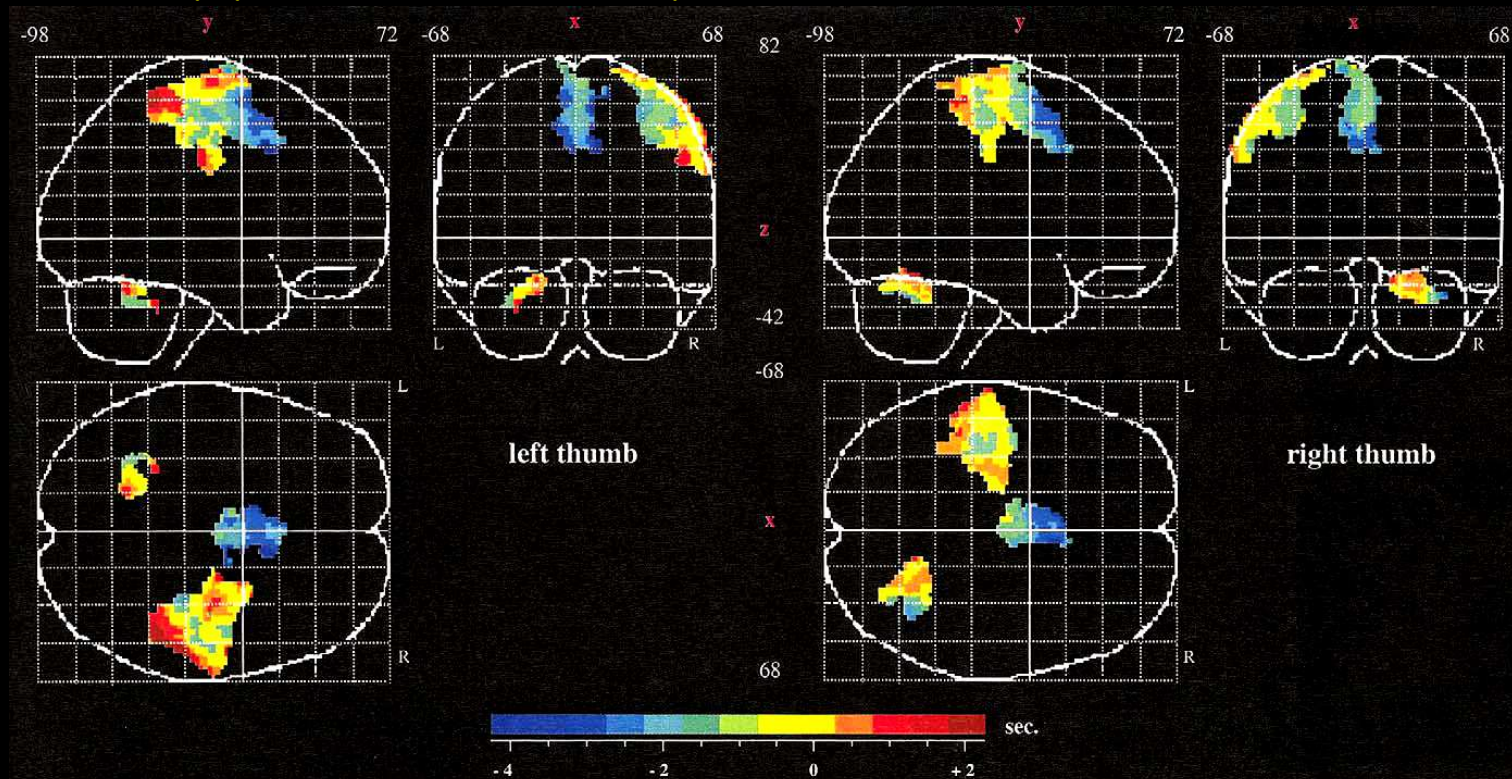
Observation en avance sur exécution



Regarder ou préparer un mouvement active la pré SMA
Effectuer le-dit mouvement sur-active la SMA caudale

De l'intention à l'action, la cinétique des mouvements volontaires

Opposition des pouces droit et gauche



La séquence motrice débute dans la SMA et le cortex pré frontal et se termine dans le cortex sensoriel après passage dans le cortex moteur et le cervelet. L'activation corticale progresse à un rythme de l'ordre de 5 mm/s.

Certaines activations apparaissent (bien) avant le mouvement volontaire lui-même

Opposition des pouces droit et gauche

Aires motrices cingulaires

pre-SMA et SMA

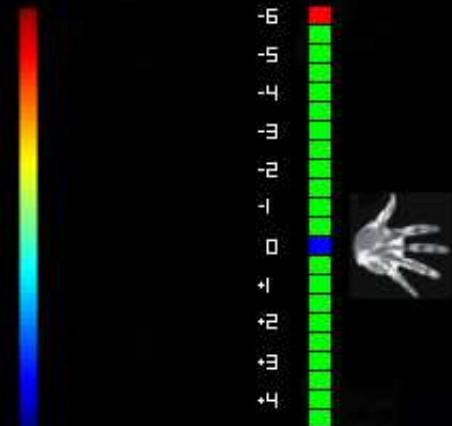
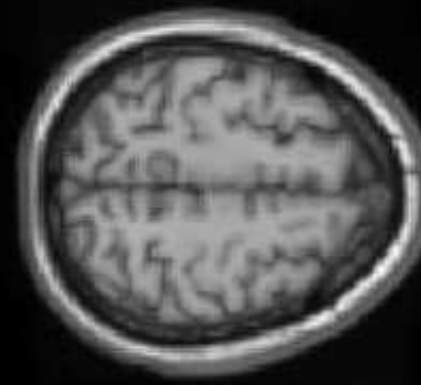
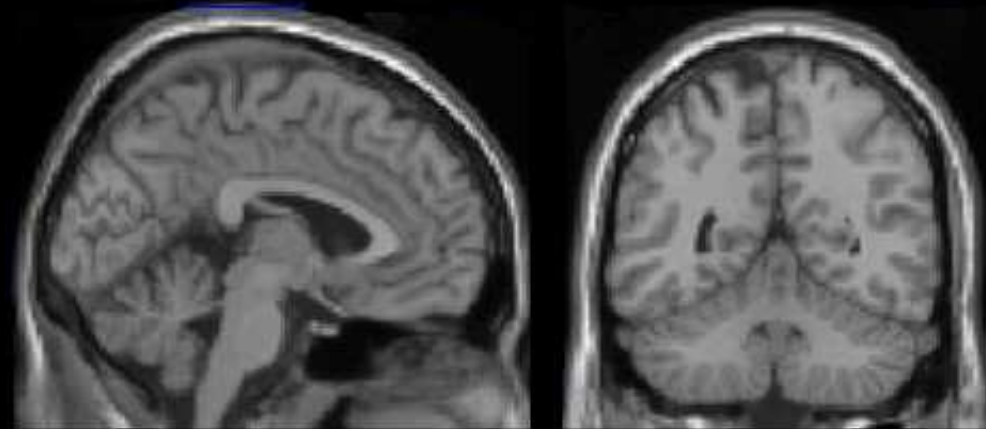Pré-moteur 2 s avant le mouvement

Cortex motor pré central, 0.5-1 s avant le mouvement

Cortex motor dans le sillon central

Le lobule néo cérébelleux, en AR de la fissure primaire, est en phase avec les aires cingulaires tardives et la pré-SMA

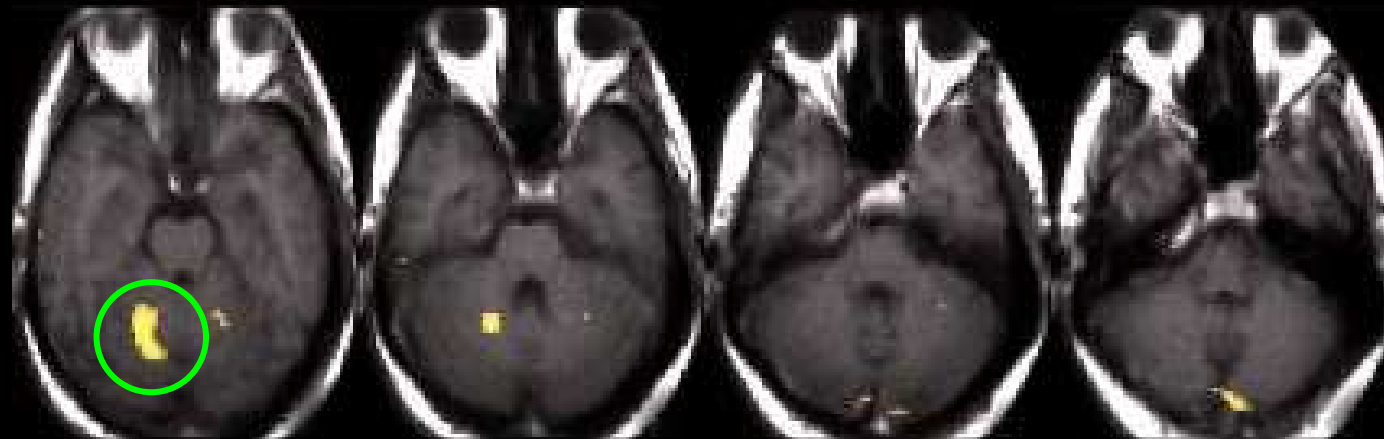
Le lobule spino cérébelleux, en AV de la fissure primaire, est en phase avec le cortex moteur



Motricité et syncinésies

Mouvements en miroir acquis et durables

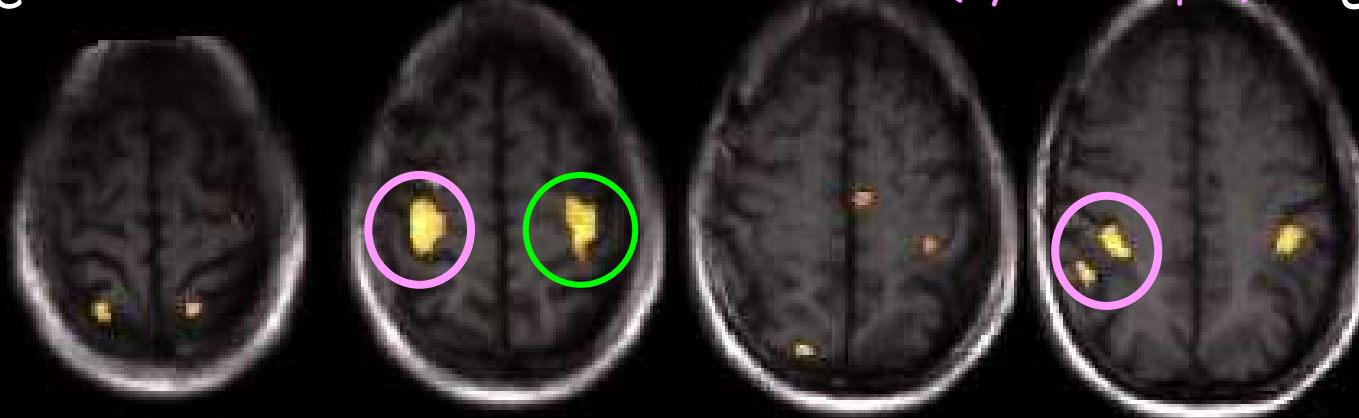Sujet droitier, opposition active pouce droit



Droite

Activation controlatérale anormale (syncinétique)

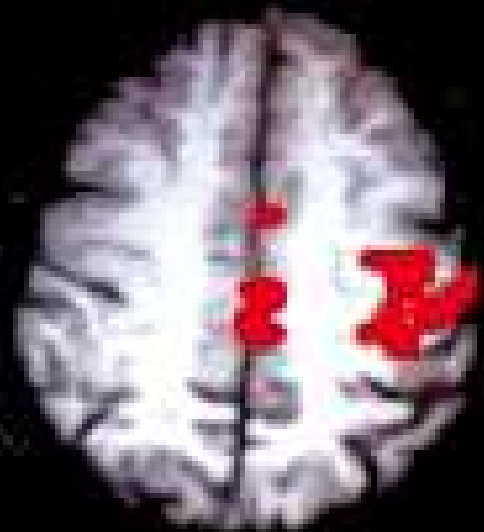Gauche



Syncinésie de suppléance, durable
Dénervation sensitivo-motrice périphérique
Ouvertures/fermetures rapides du **poing droit**

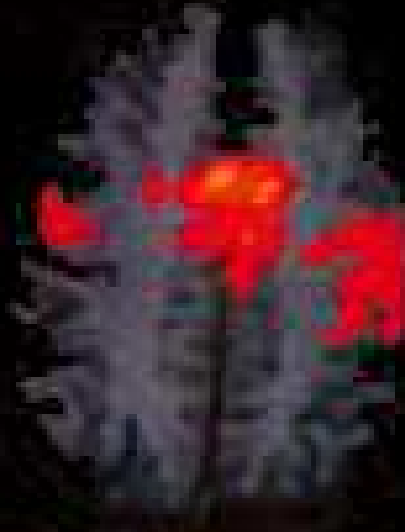neuropathie
sensitive

A



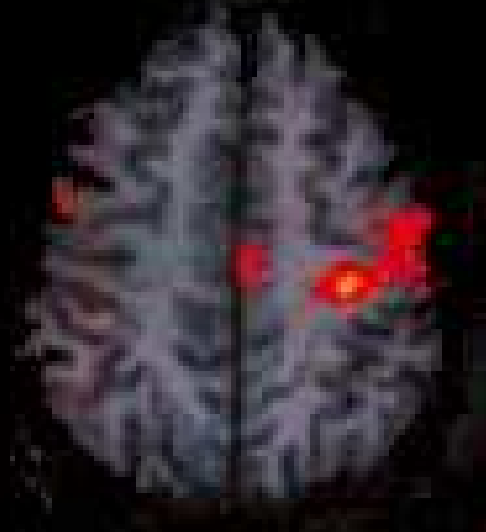neuropathie
motrice

B



Témoin sain

C

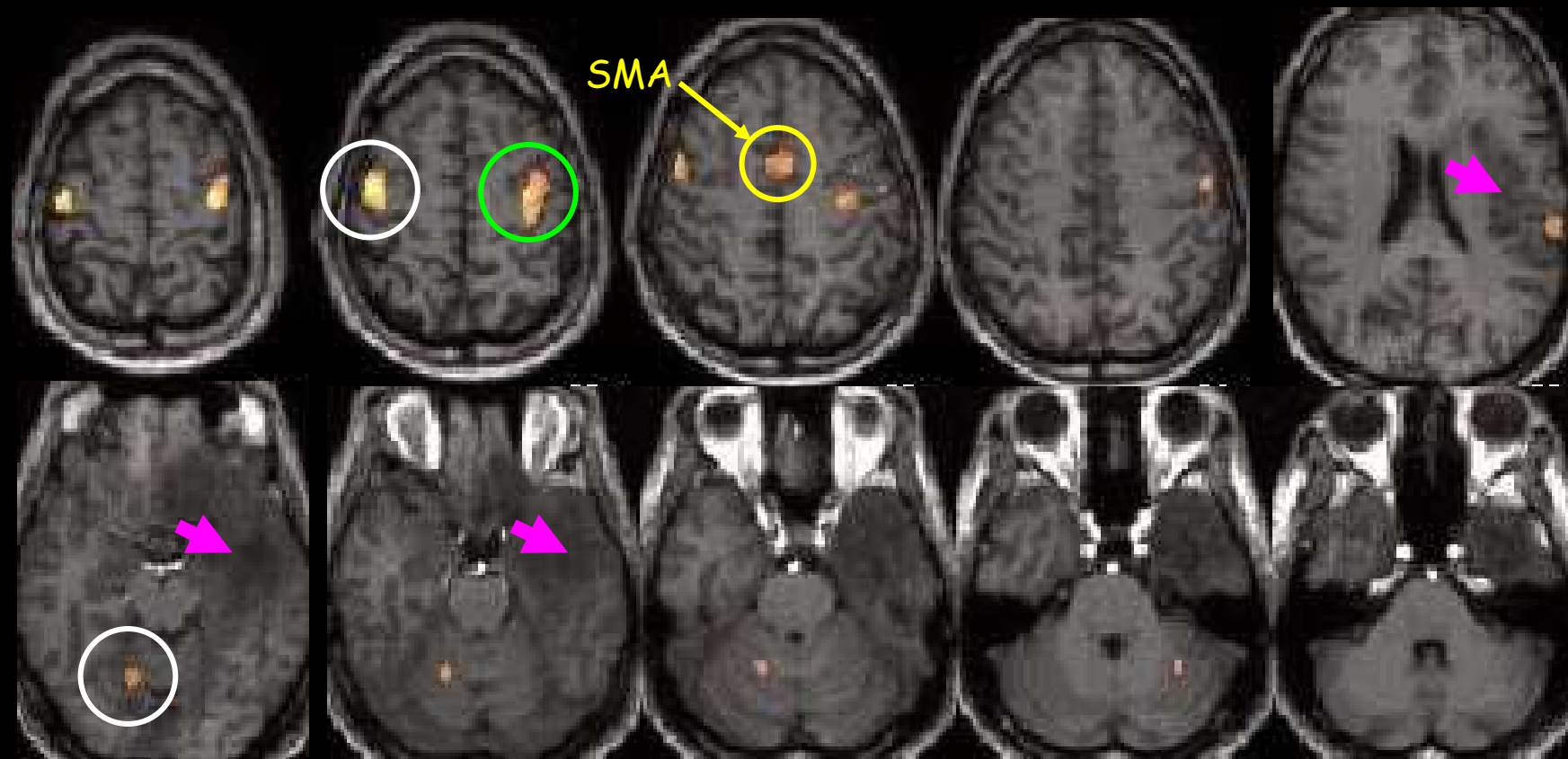


"recrutement" cortical controlatéral

Syncinésie transitoire, d'origine patho.

Lésion de bas grade, temporo-insulaire gauche ➡

L'opposition du pouce droit provoque une activation attendue du cortex M gauche, mais aussi en miroir du cortex M droit



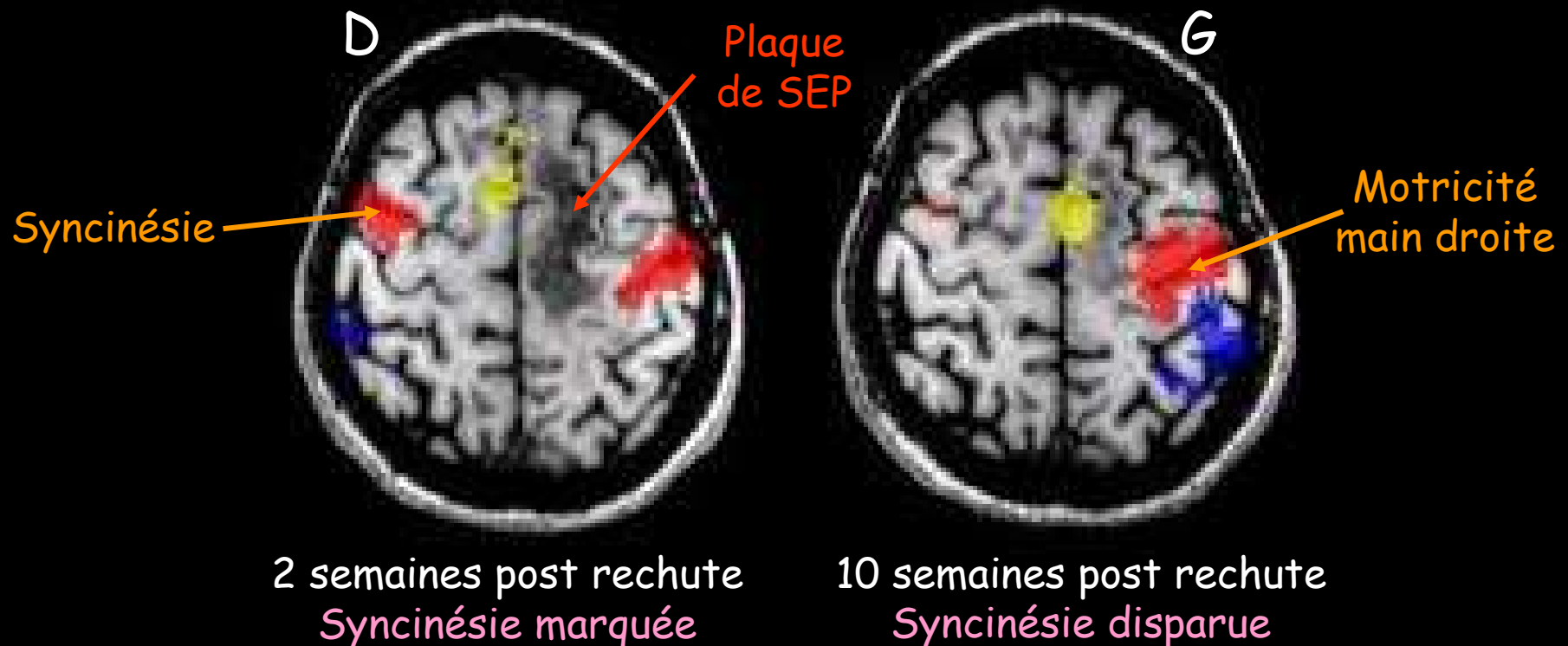
Lorsque le pouce droit commande, seul le cervelet droit est activé

Récupérer d'une syncinésie transitoire

Après une rechute sévère de SEP

Mouvements d'opposition pouce-index, main droite invalide

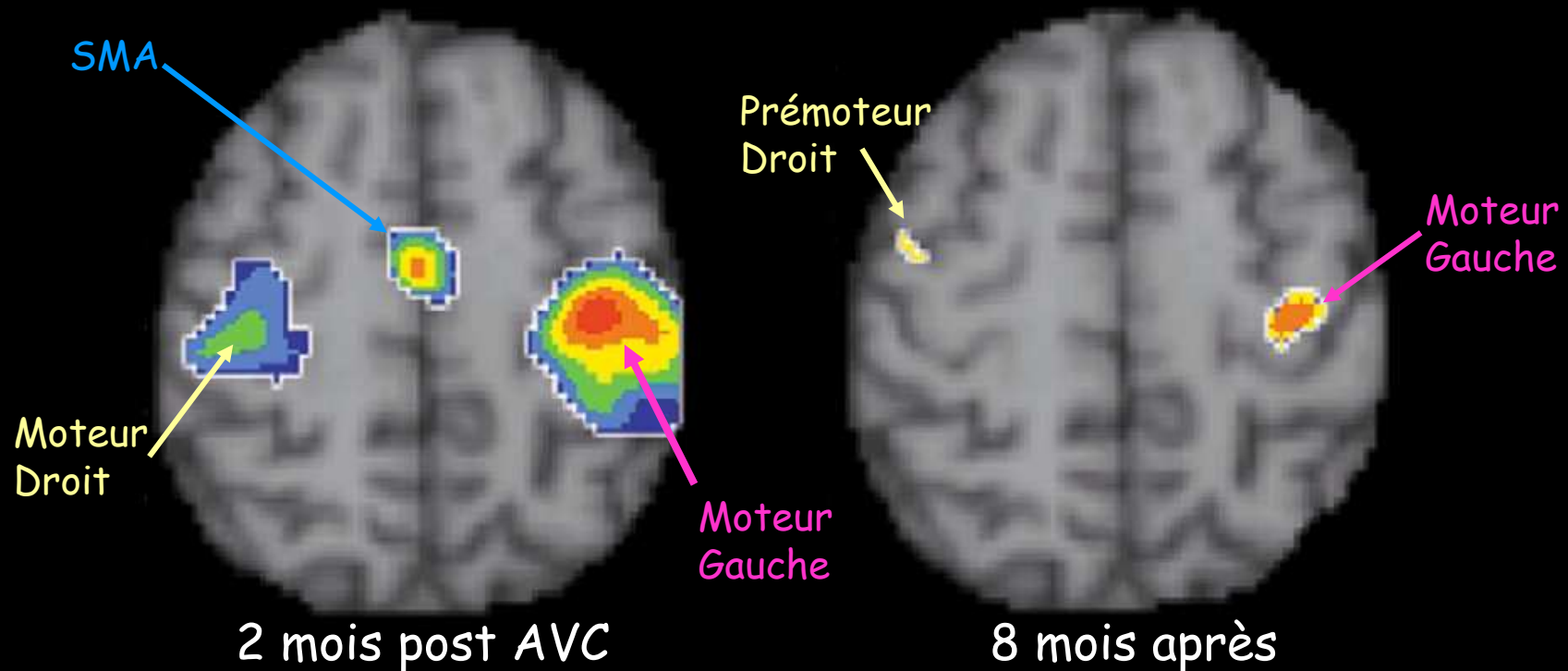
Cinétique de récupération post rechute de l'hémiplégie droite : disparition progressive de la syncinésie



... revient aussi à réorganisation plastique

Groupe de 5 patients avec AVC capsulaire G

Opposition rapide pouce-index droit (1,26 Hz)



Au fur et à mesure de la récupération, les patients ont besoin de recruter de moins en moins de réseau moteur bilatéral pour effectuer la même tâche

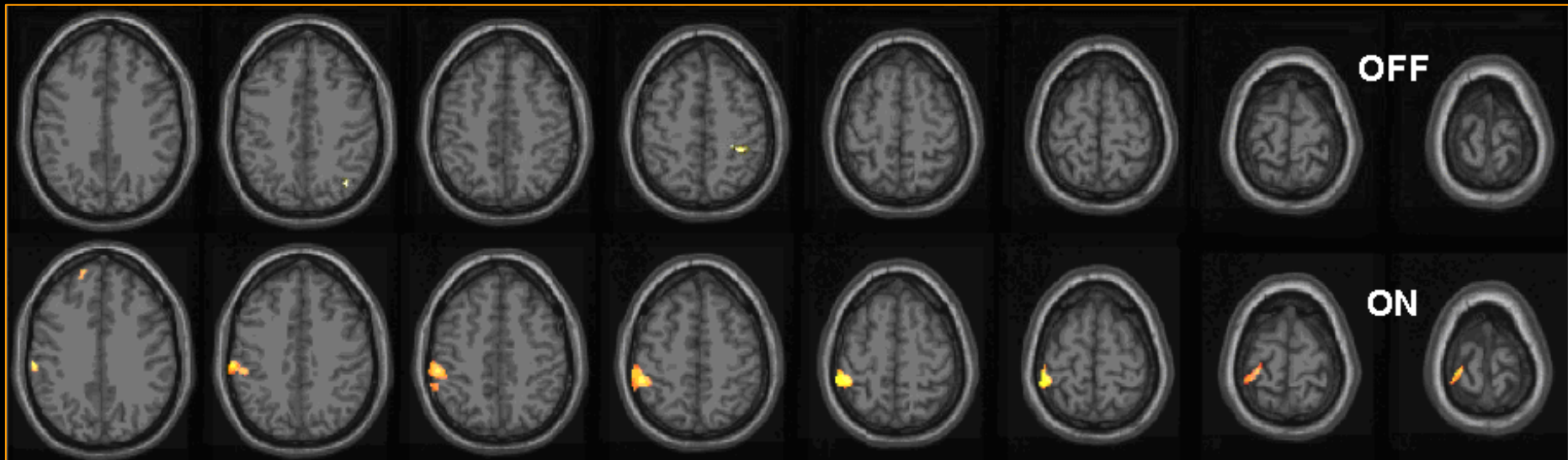
Régularisation des mouvements involontaires

Dystonie de L'enfant

Implantation chirurgicale d'électrodes de stimulation du pallidum interne

⇒ récupération d'une fonction motrice quasi normale

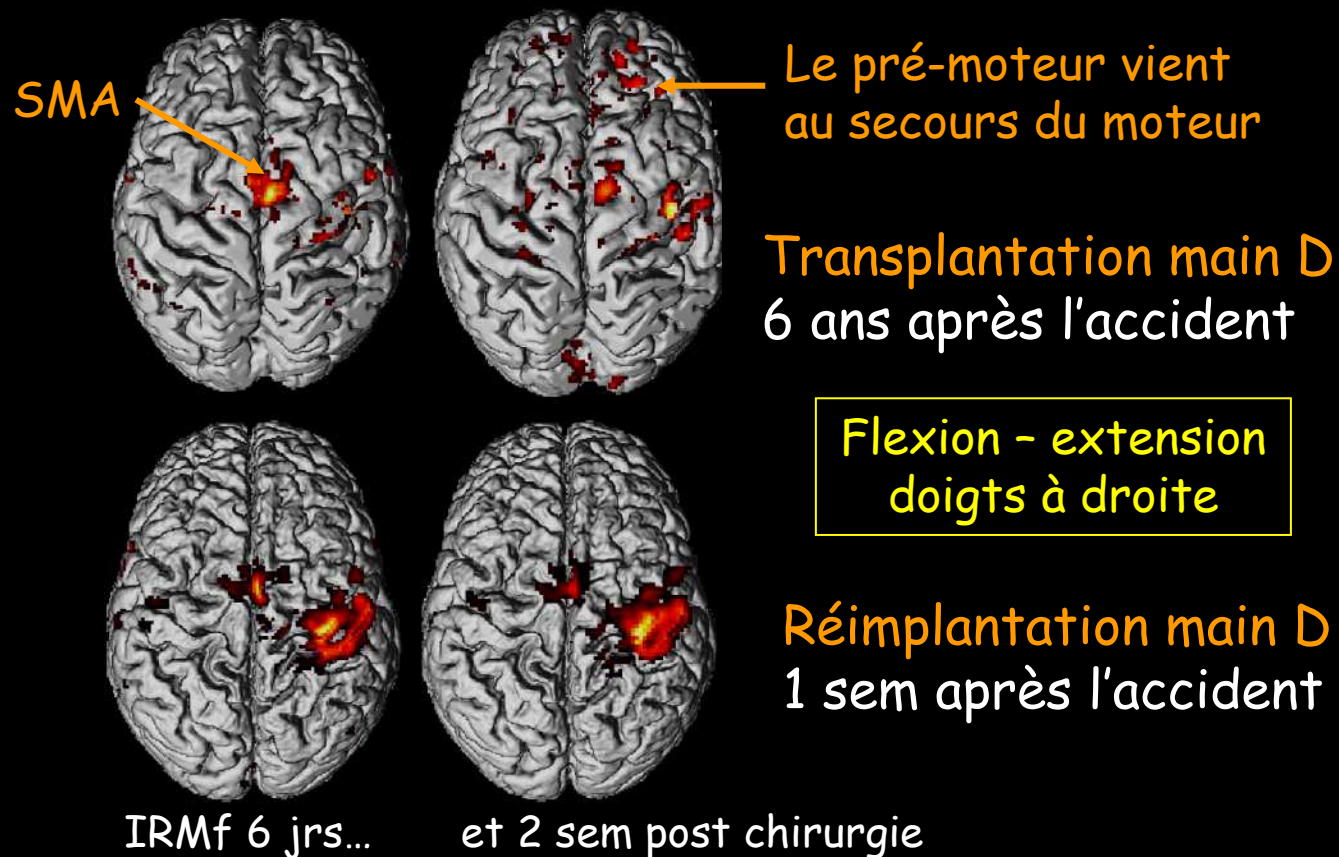
Étude post chirurgicale de la motricité du pouce gauche



Récupération de la fonction perdue

Réimplantation ou transplantation de la main G

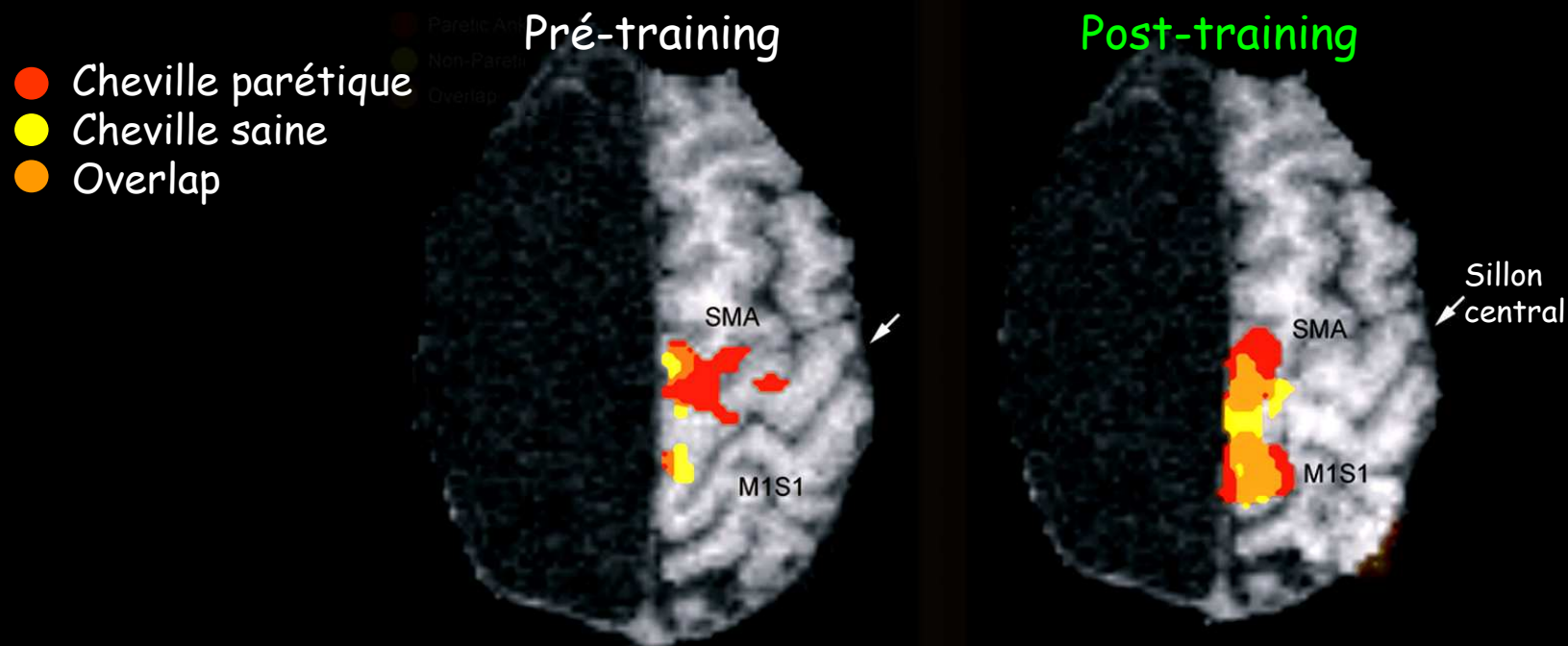
Le cerveau garde "longtemps" le souvenir du membre perdu, ce qui explique par ex. les douleurs du membre fantôme



... par ré-éducation motrice, qui remodèle le pattern cortical sensorimoteur...

Enfants hémisphérectomisés

Dorsiflexion volontaire de la cheville

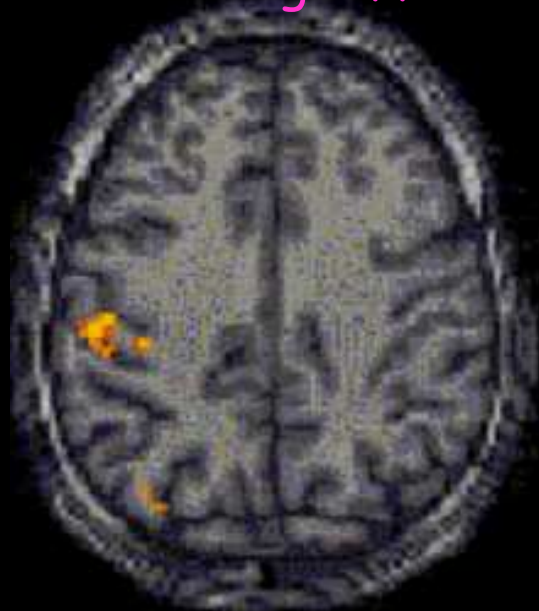

Avant ré-éducation, le mouvement de la cheville parétique n'implique que (très) peu le cortex sensorimoteur mais bien plus la SMA ipsilatérale
Après ré-éducation, il implique bien plus le cortex moteur ipsilatéral

...ou par réorganisation cérébrale des régions motrices après greffe des mains

Contraction des muscles contrôlant la main droite

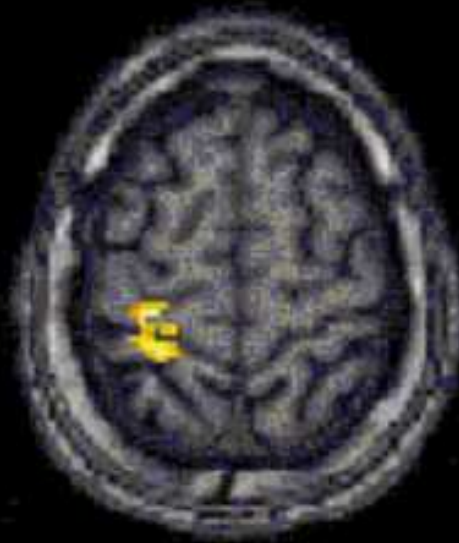Avant la greffe



z = 34
visage

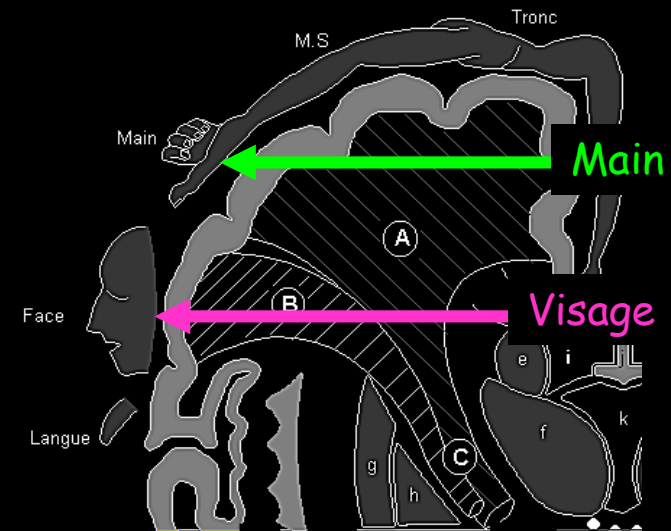
Activation de la région du visage mais pas de la main

Six mois après

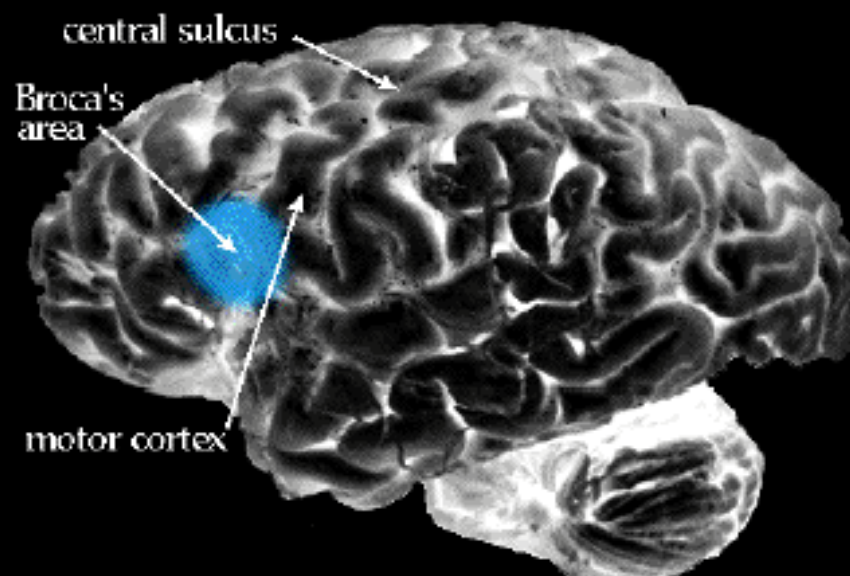


z = 58
main

Activation de l'aire de la main

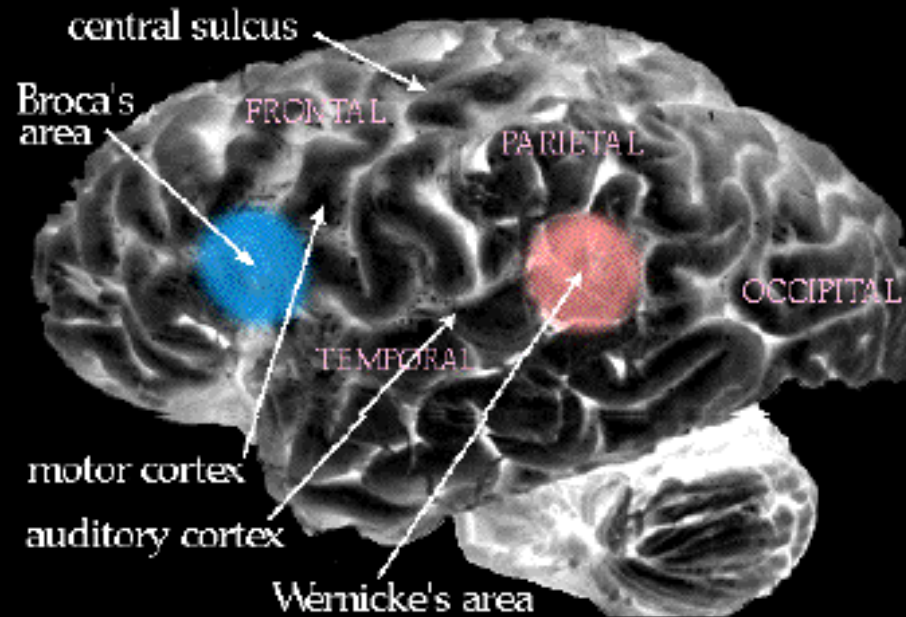


Les territoires du langage

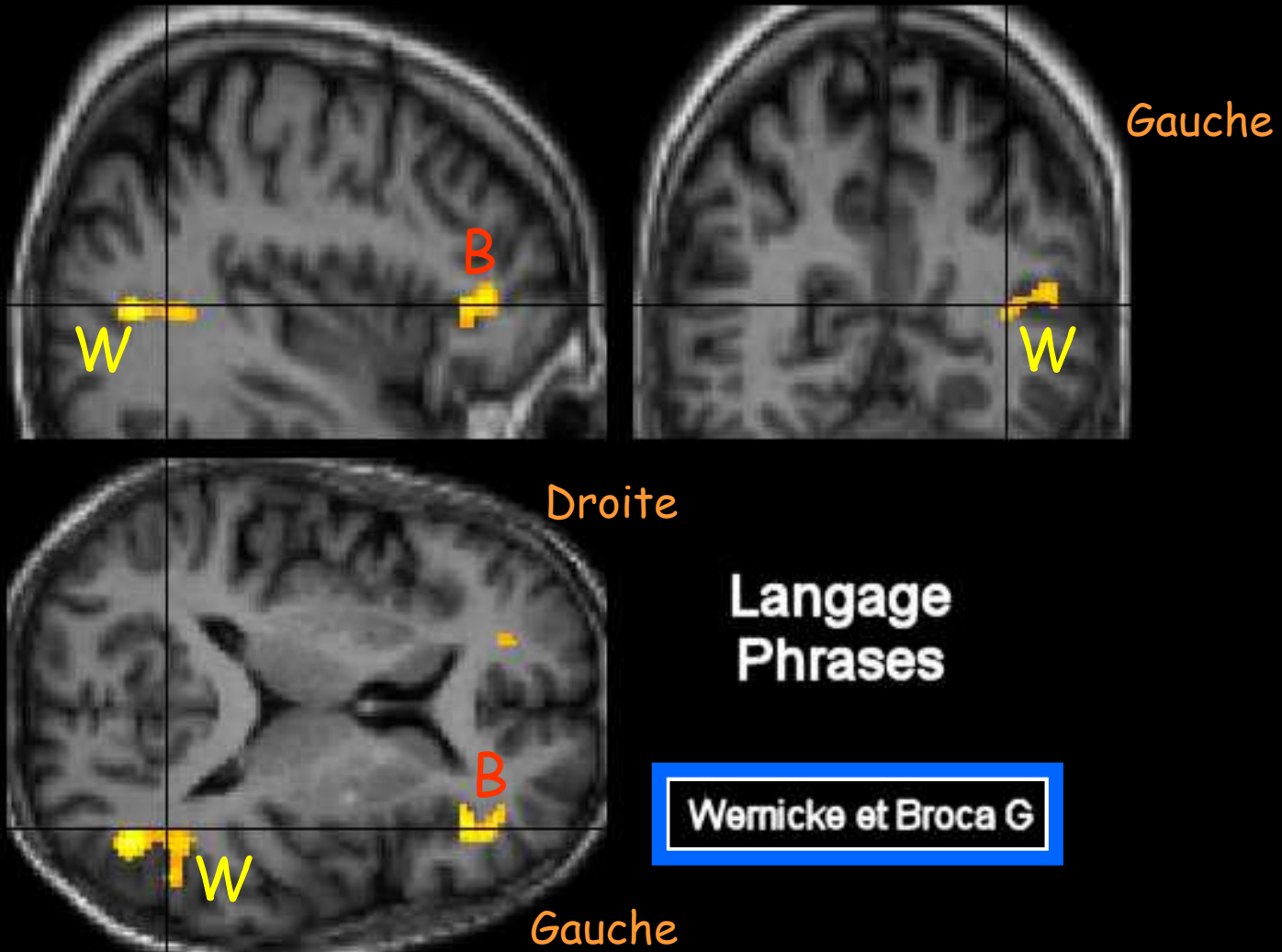


Dans 80% des cas...

...le langage est à G



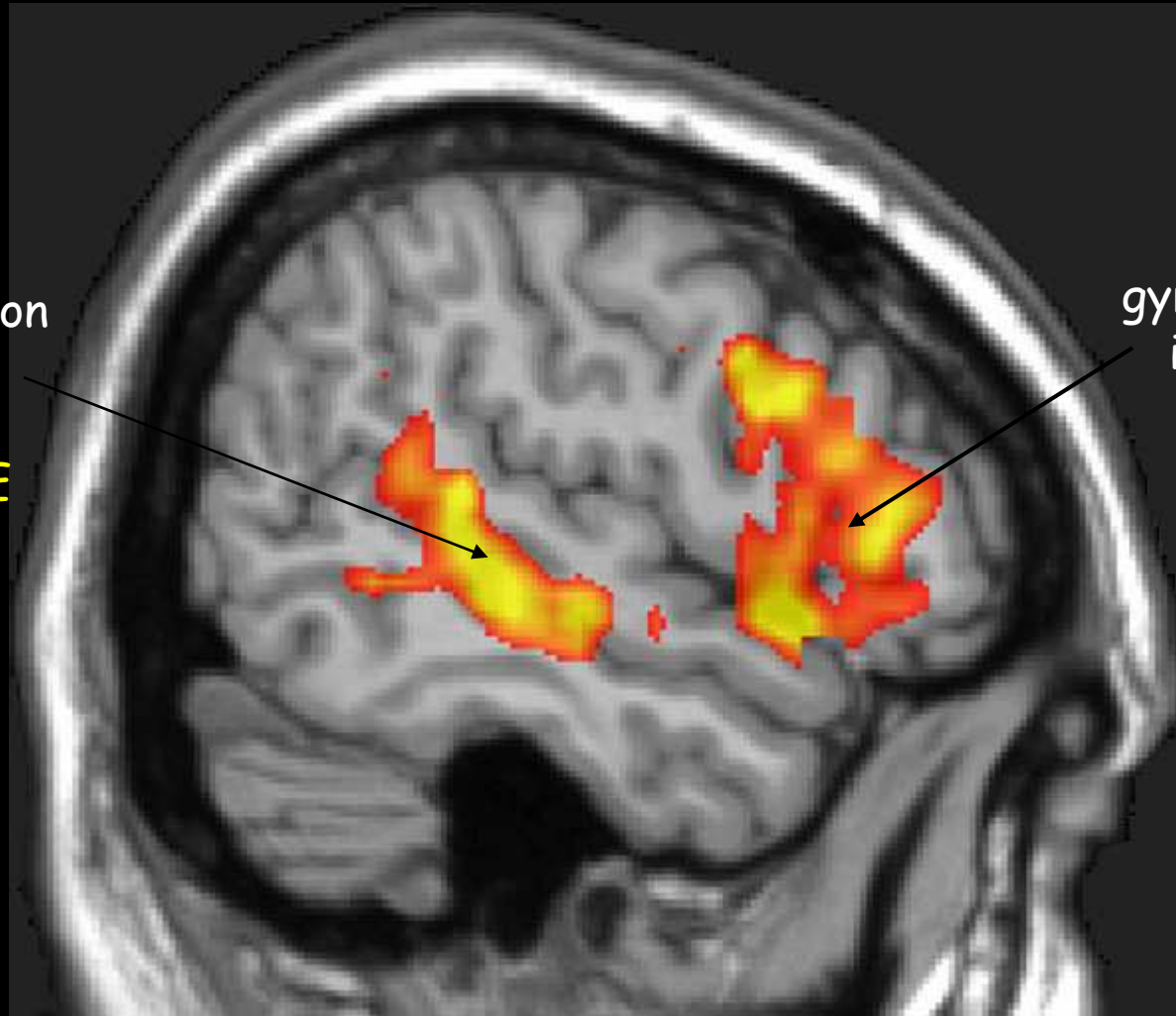
Génération pensée de phrases



W = aire de WERNICKE, compréhension des phrases
B, aire de BROCA, prononciation des mots

Épreuve de fluence en IRMf BOLD

le long du sillon
temporal
supérieur
WERNICKE



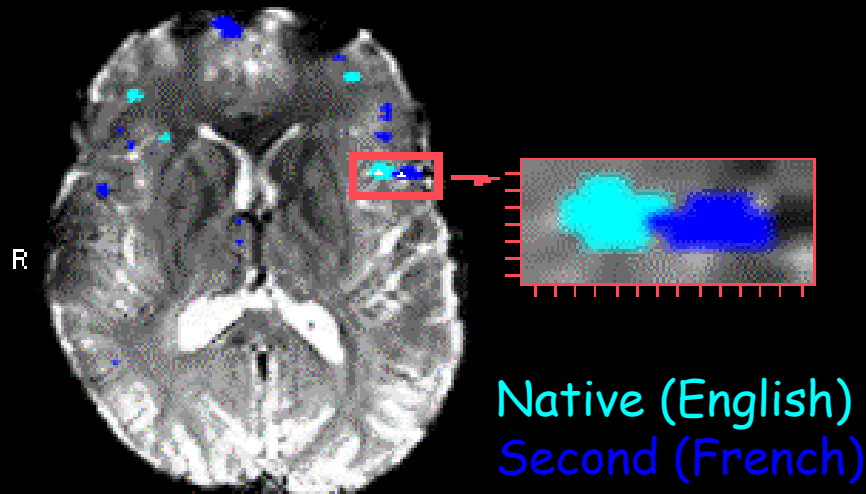
gyrus frontal
inférieur
BROCCA

Réponses moyennes en hémisphère gauche d'un groupe de 12 sujets porteurs d'une épilepsie temporale interne droite lors d'une épreuve de langage en IRM fonctionnelle

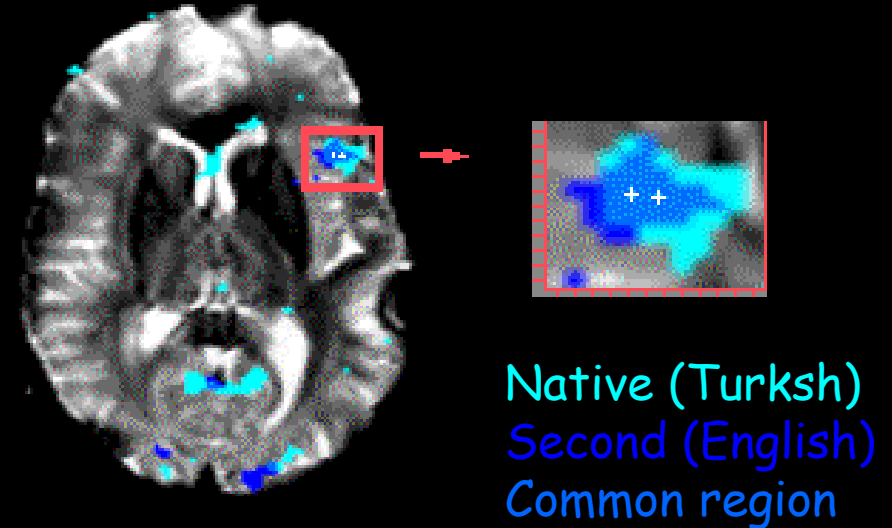
Aire de Broca et apprentissage des langues

Aire de BROCA, articulation des mots et phrases

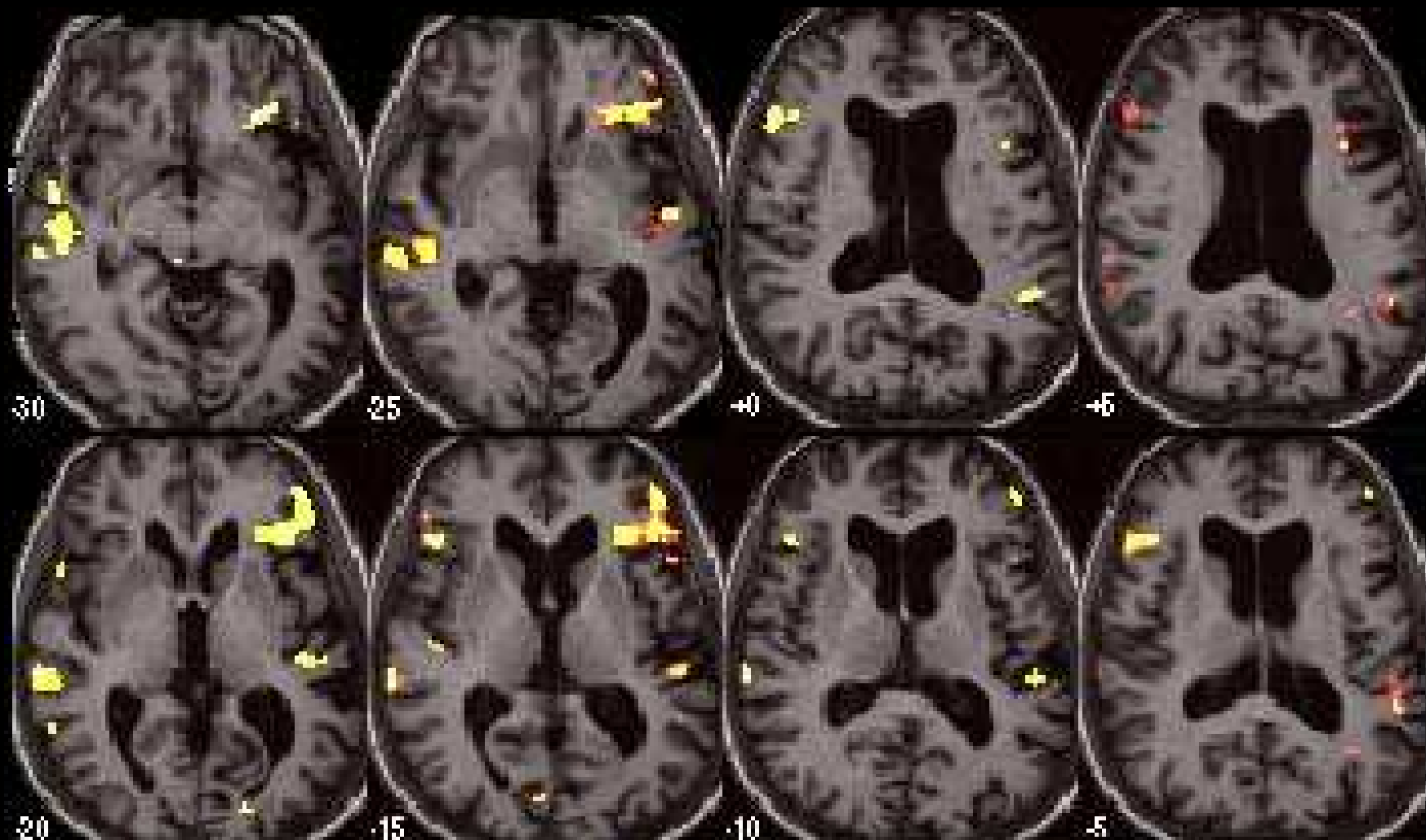
« Late » bilingual
(Separate language Areas)



« Early » bilingual
(Overlapping language Areas)



Sujet ambidextre
bilatéralité sur atrophie temporale gauche

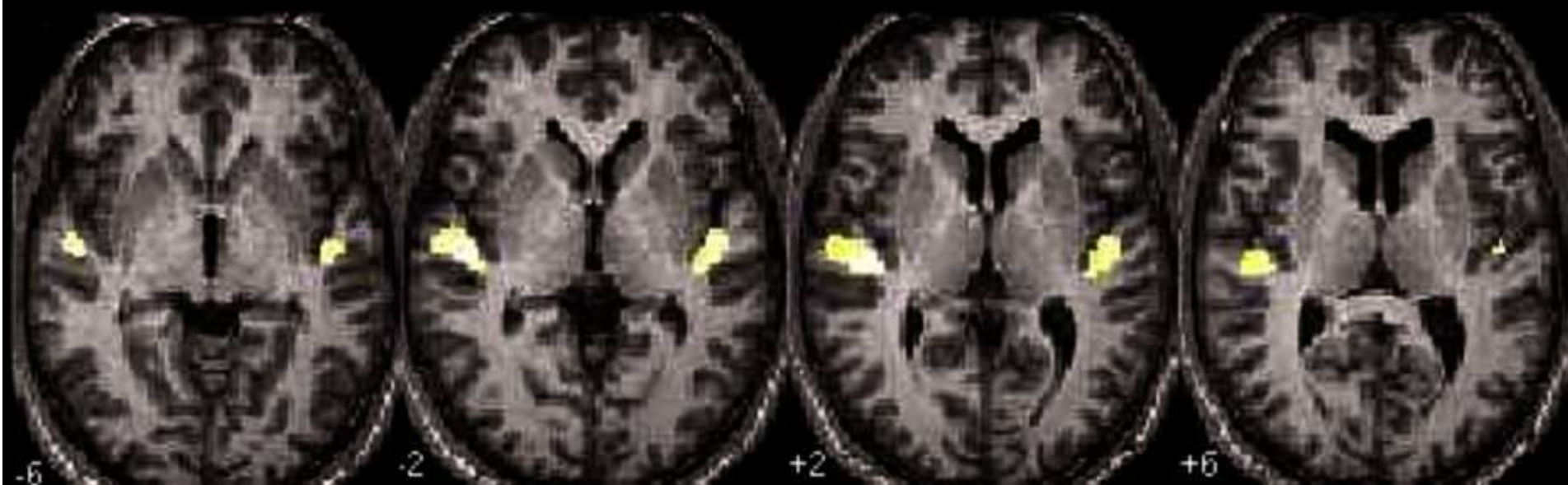


Représentation cérébrale
de la perception d'un
stimulus

Etude de l'audition en BOLD fMRI

Music listening

Group analysis , 42 healthy subjects




Heschl gyri

Peu de variations inter individus

Alternance silences / musique d'ambiance

Stimuli auditifs chez 9 sujets différents

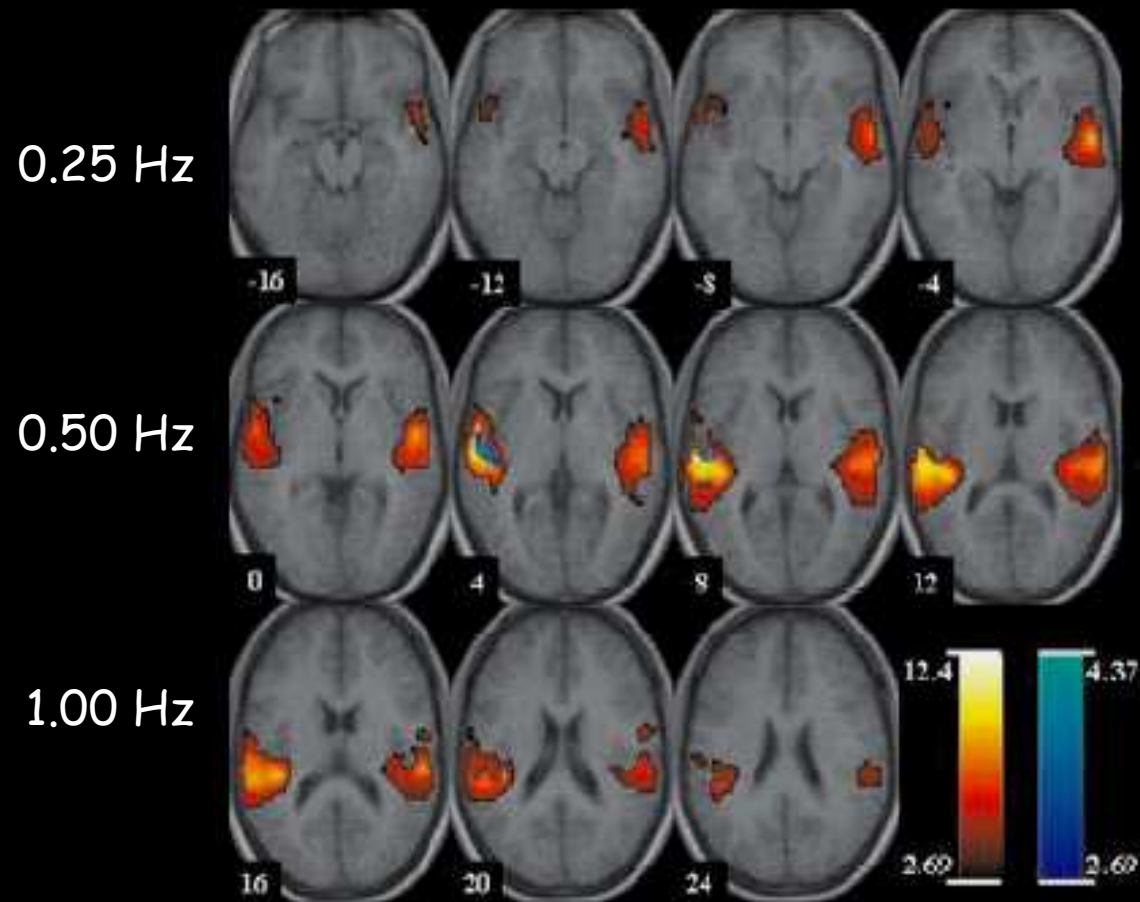


Très grande reproductibilité

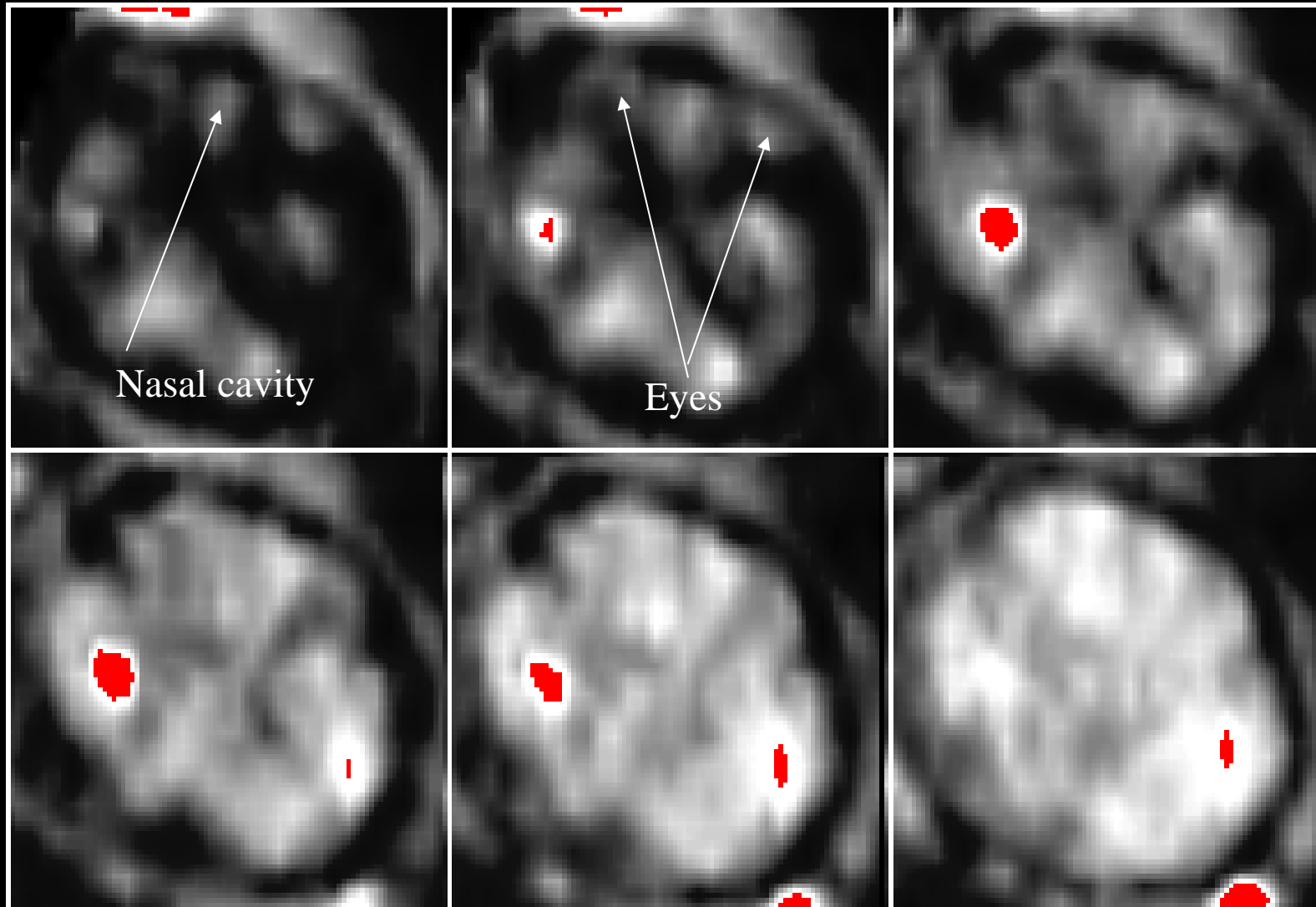
Gil MORROT & M. ZANCA, L2C-CNRS, CHU Montpellier

Corrélation à la fréquence du stimulus stimulation auditive par des stimuli sonores

Différentes fréquences sont présentées



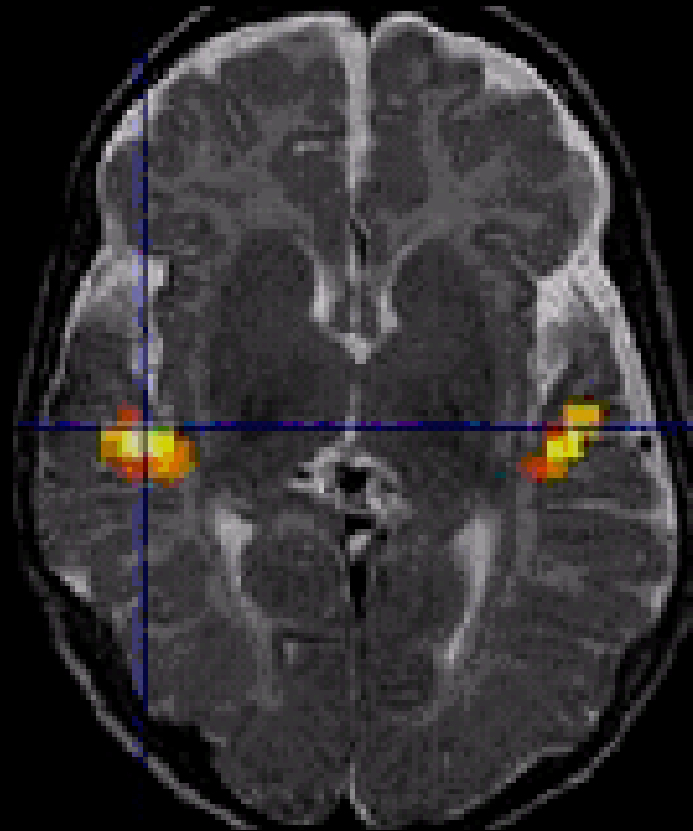
Le fœtus entend déjà !



Nous entendons aussi en plein sommeil

Nourrisson de 3 mois endormi à qui l'on parle

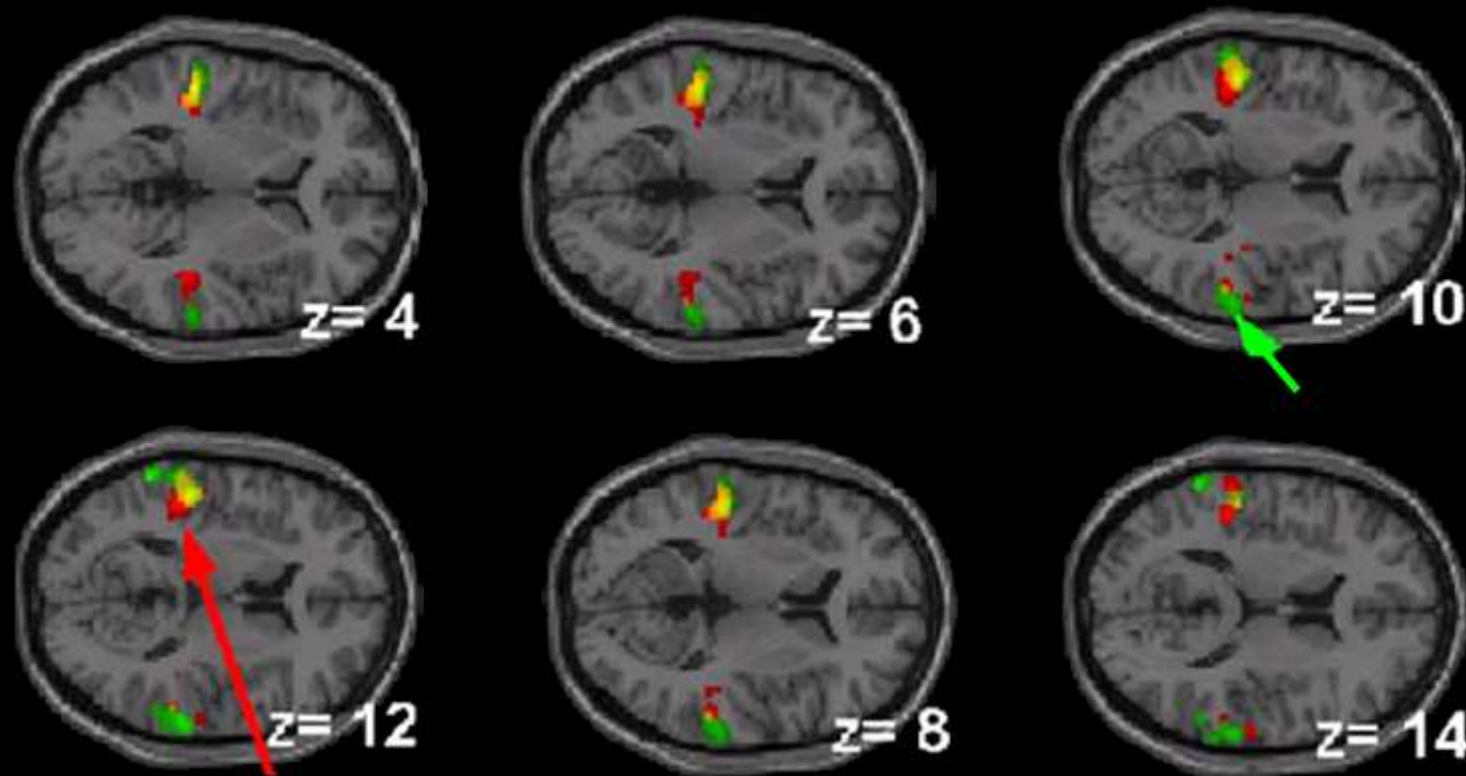
Activation des aires de traitement auditif, même chez le nourrisson
et en cas de sommeil !



L'écoute silencieuse active le cortex auditif

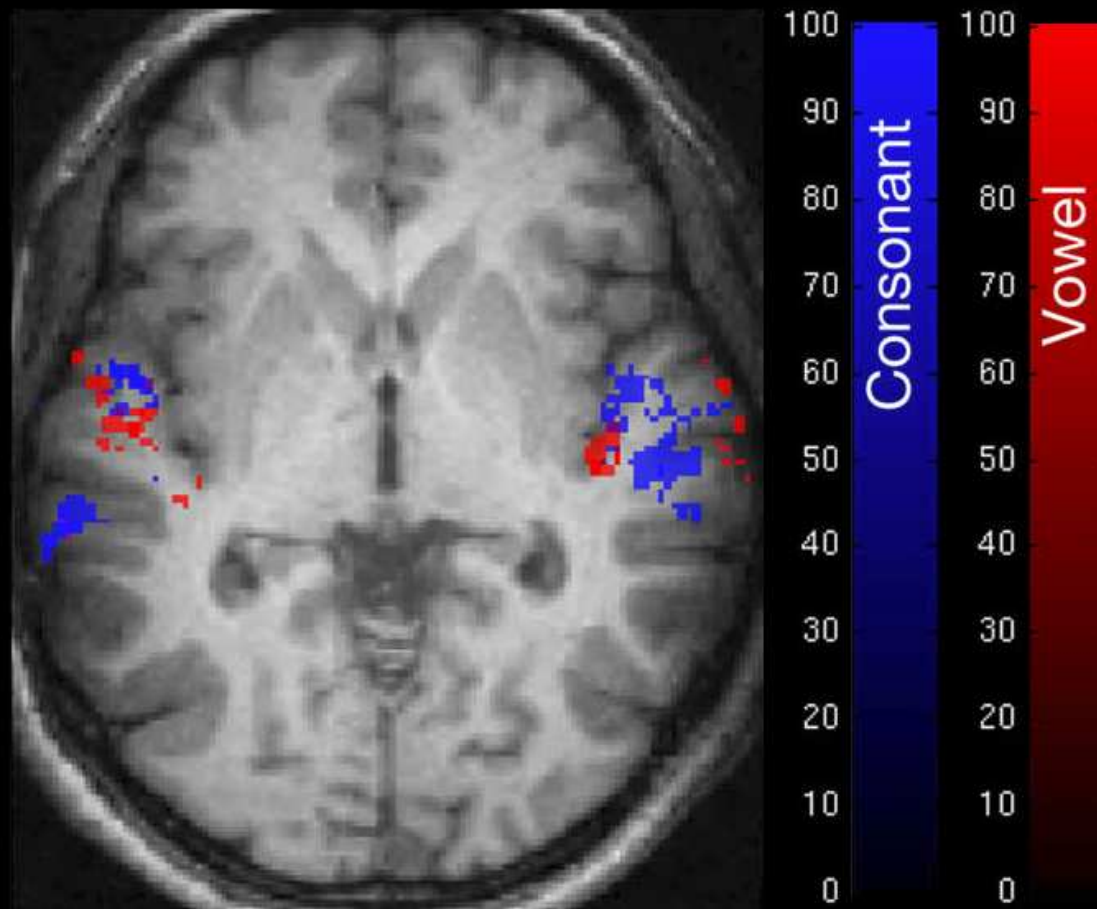
Impact neurophysiologique de l'attention auditive quand la scène auditive reste vide

En rouge, écoute de sons ; en vert, attention d'écoute silencieuse ; en jaune, territoires communs



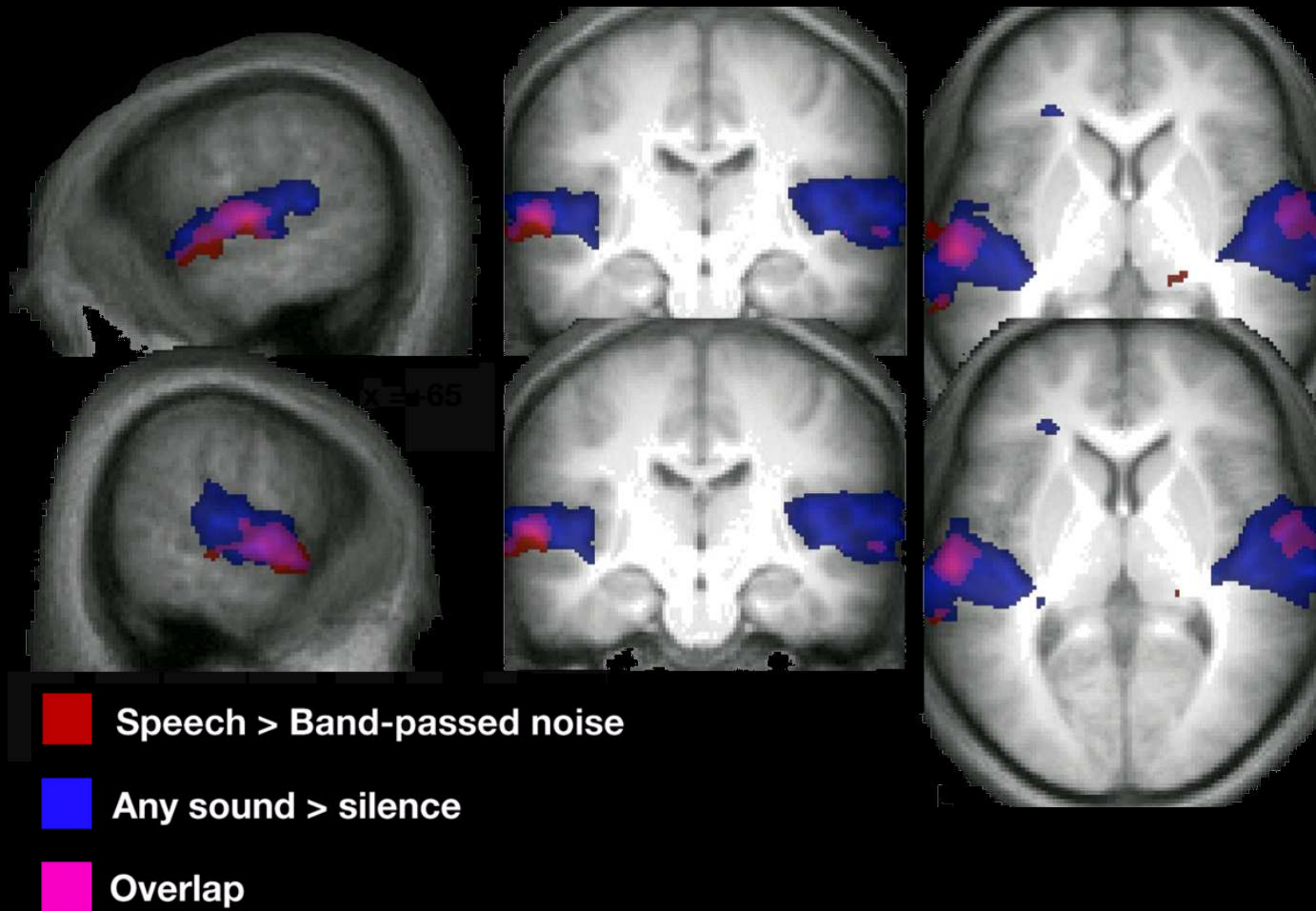
Il y a aussi une somatotopie auditive

Ex. de distinction dans la détection des consonnes ou des voyelles

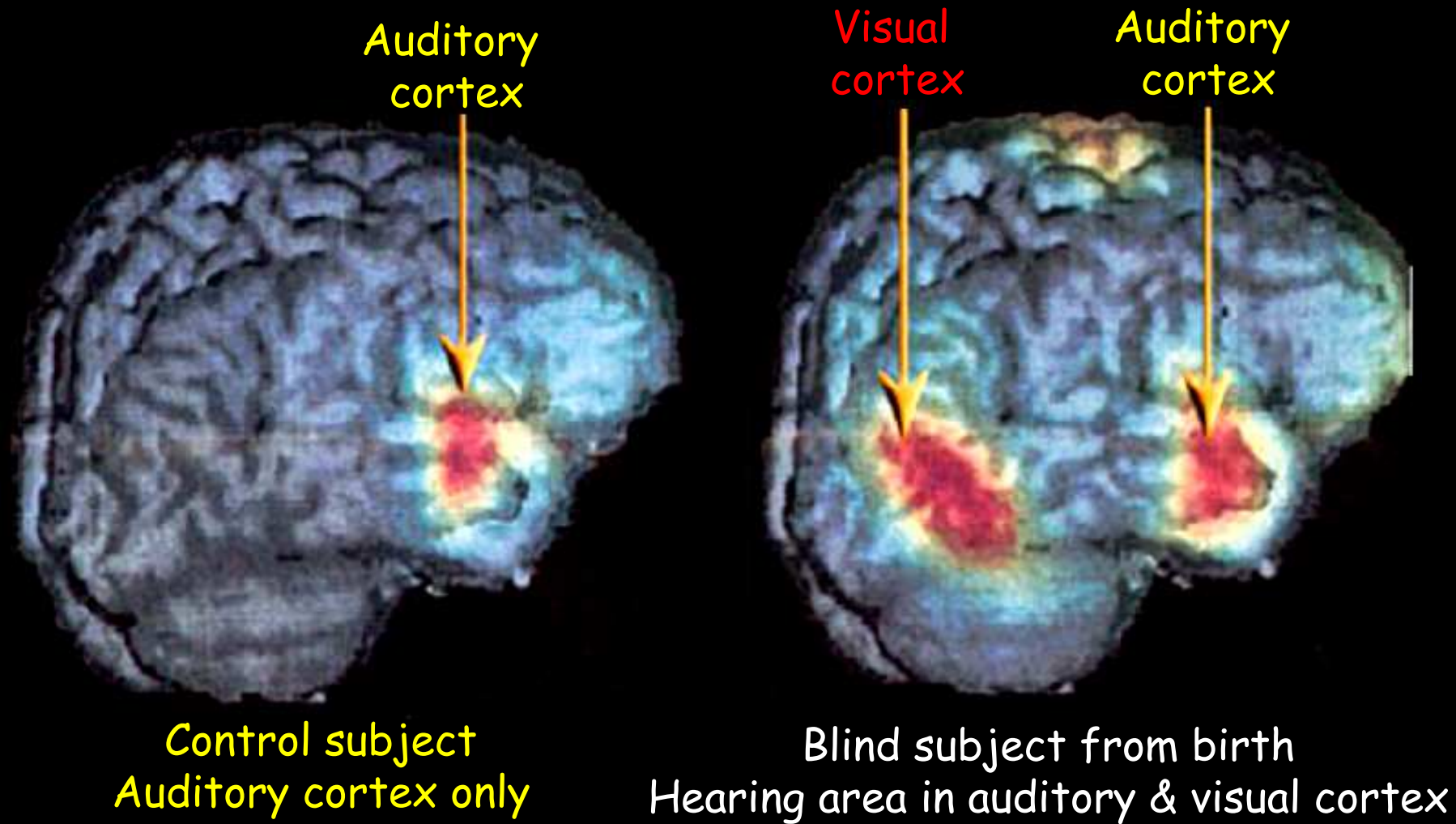


...par ex. séparant sons ∇ et discours

Discours % Bruit blanc ou Son % Silence

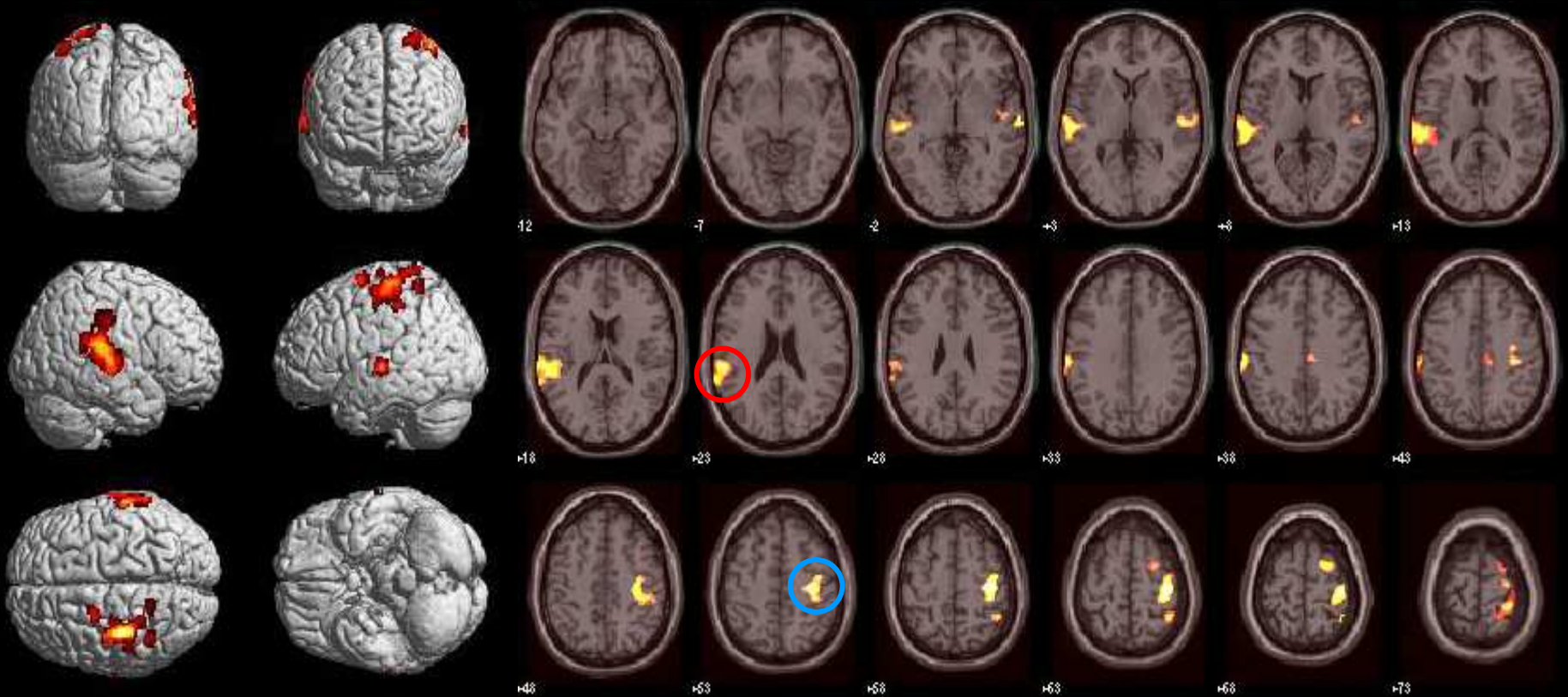


Caractériser l'audition chez un sujet aveugle de naissance



Objectiver l'origine centrale d'hallucinations auditives (schizophrène)

Bras droit levé, entend des voix à droite...



L. TOU., IRMf du 30.09.2009

Aura - Rest, 0.5 % FDR

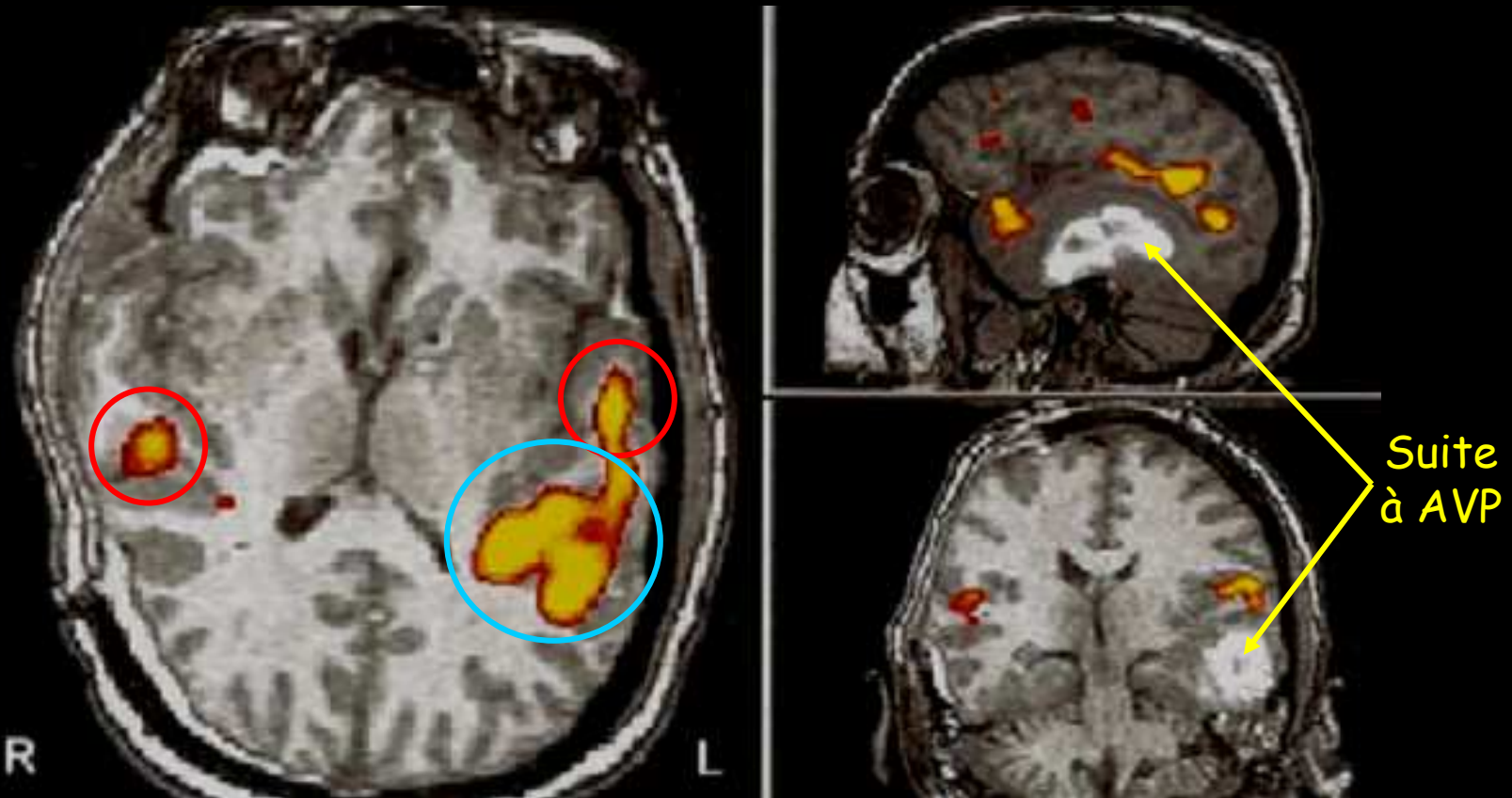
Aura - Rest

Gyrus de Heschl droit

Aire motrice I^{aire} bras droit

Évaluer un état comateux...

Coma (Glasgow 11) détérioré en 72 h
Stimulation auditive (texte lu) : état végétatif ?



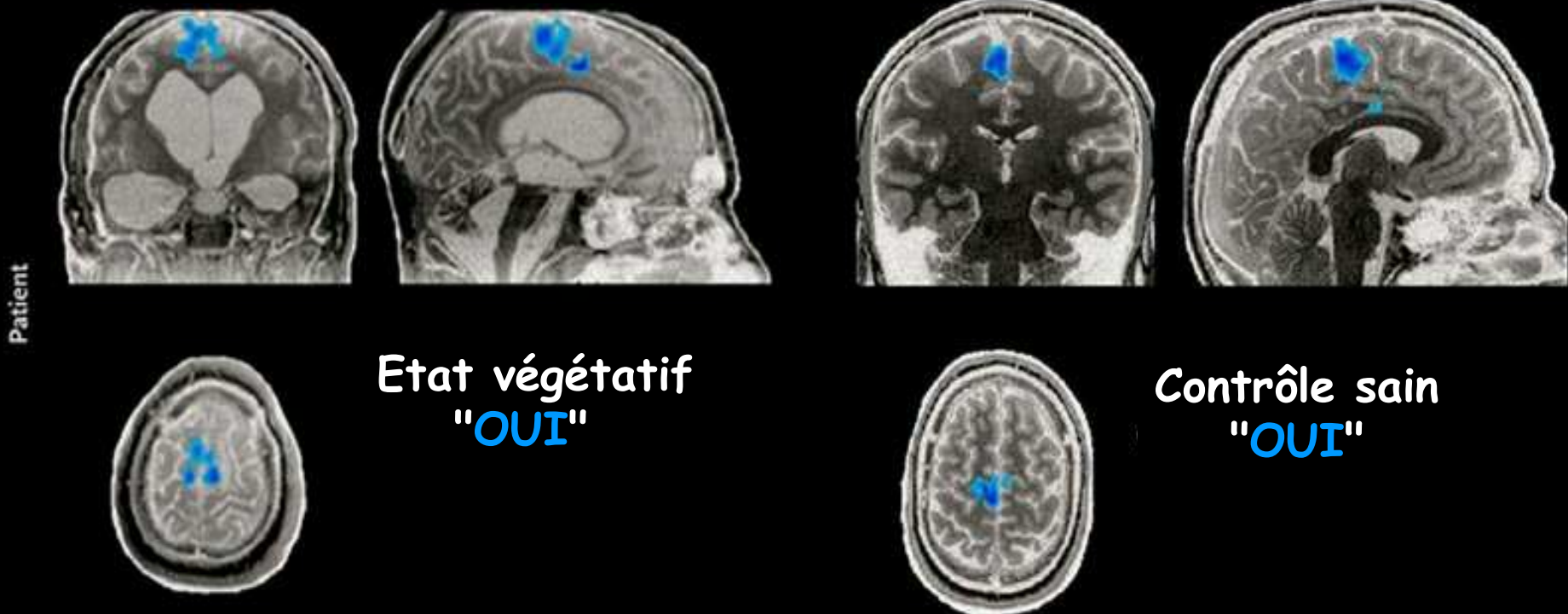
Aires auditives à $G > D$ et Wernicke G (langage) !!

...et distinguer un état végétatif conscient d'un coma véritable

Chez le "fameux" patient belge en état végétatif chronique depuis plus de 5 ans, une communication a été réussie. Le oui est pensé sur le mode moteur, le non sur le mode spatial.

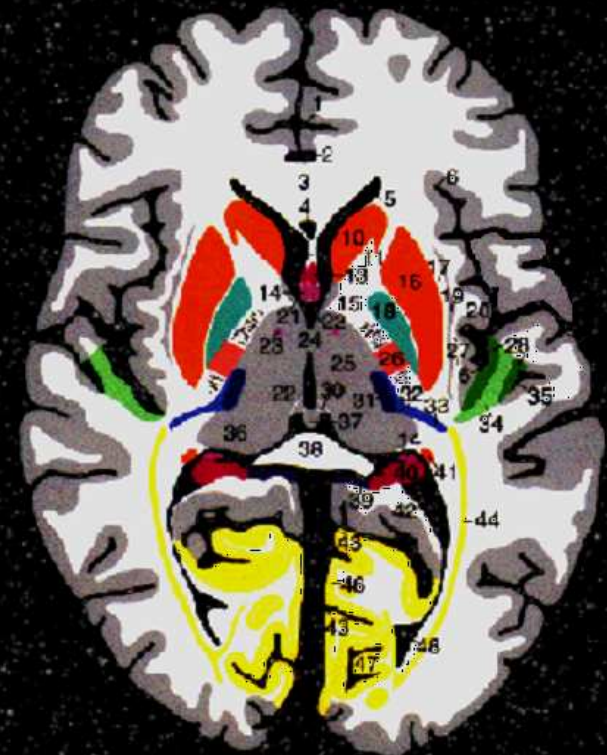
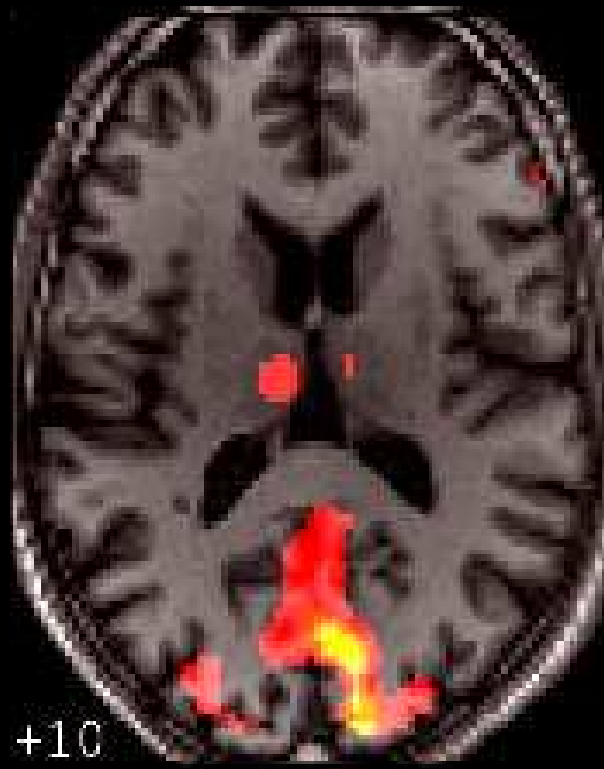
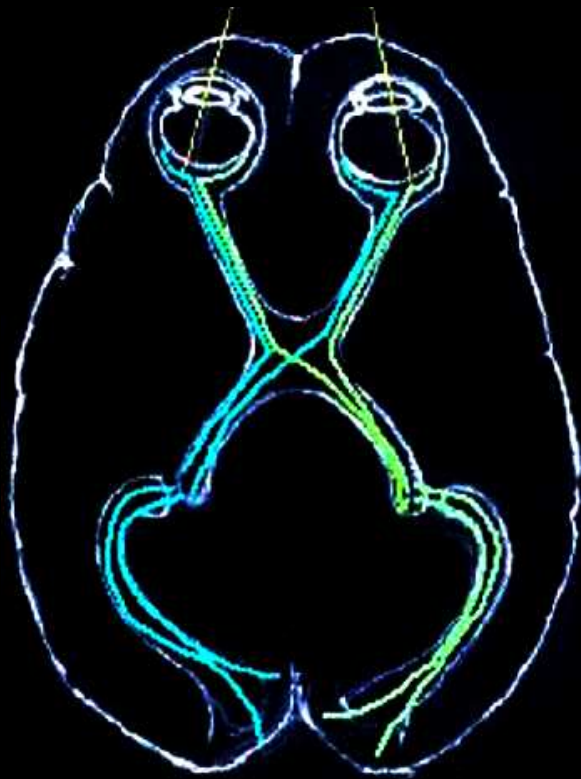
A Réponse « Oui » en « mode moteur » d'un patient en état végétatif chronique à la question : votre père se prénomme-t-il Alexandre (exact).

B Réponse « Oui » en « mode moteur » d'un sujet sain à la question avez-vous des frères (exact).



IRMf du cortex VISUEL

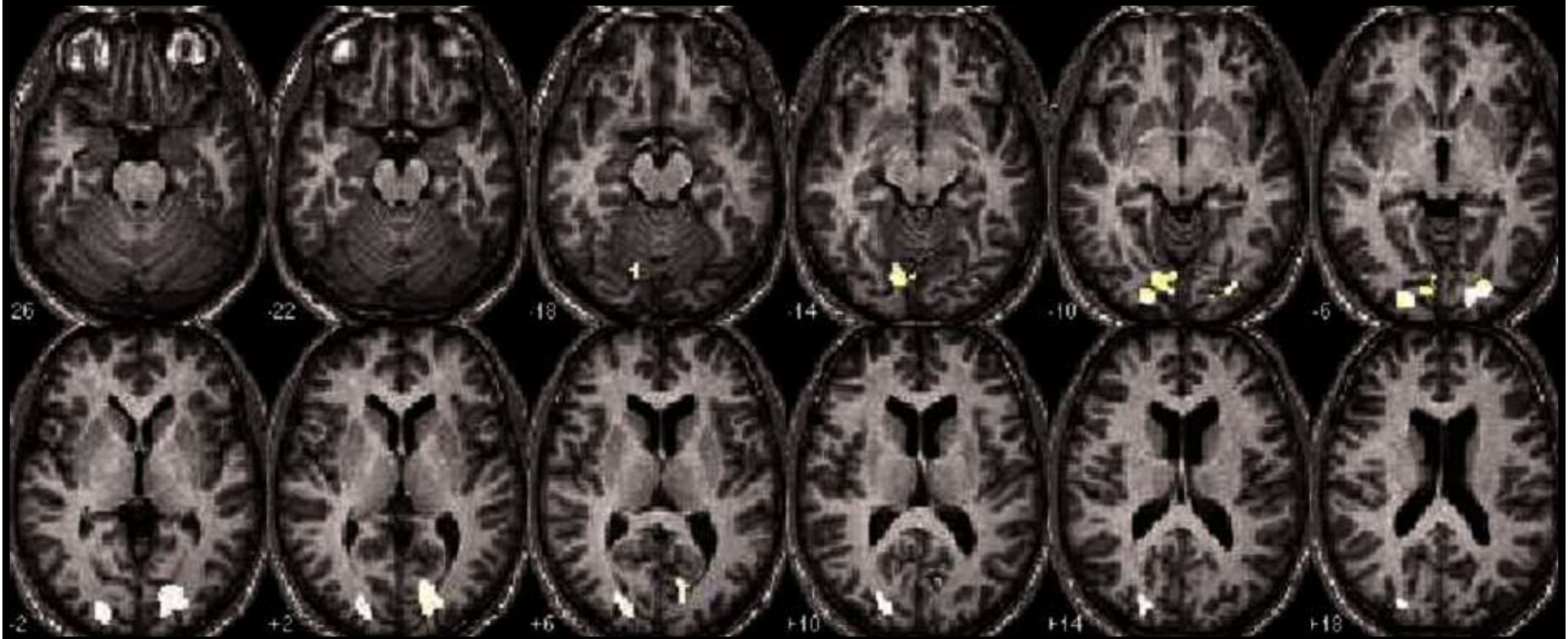
Mise en évidence de certains relais



L'IRMf du cortex visuel

ouvre/ferme paupières

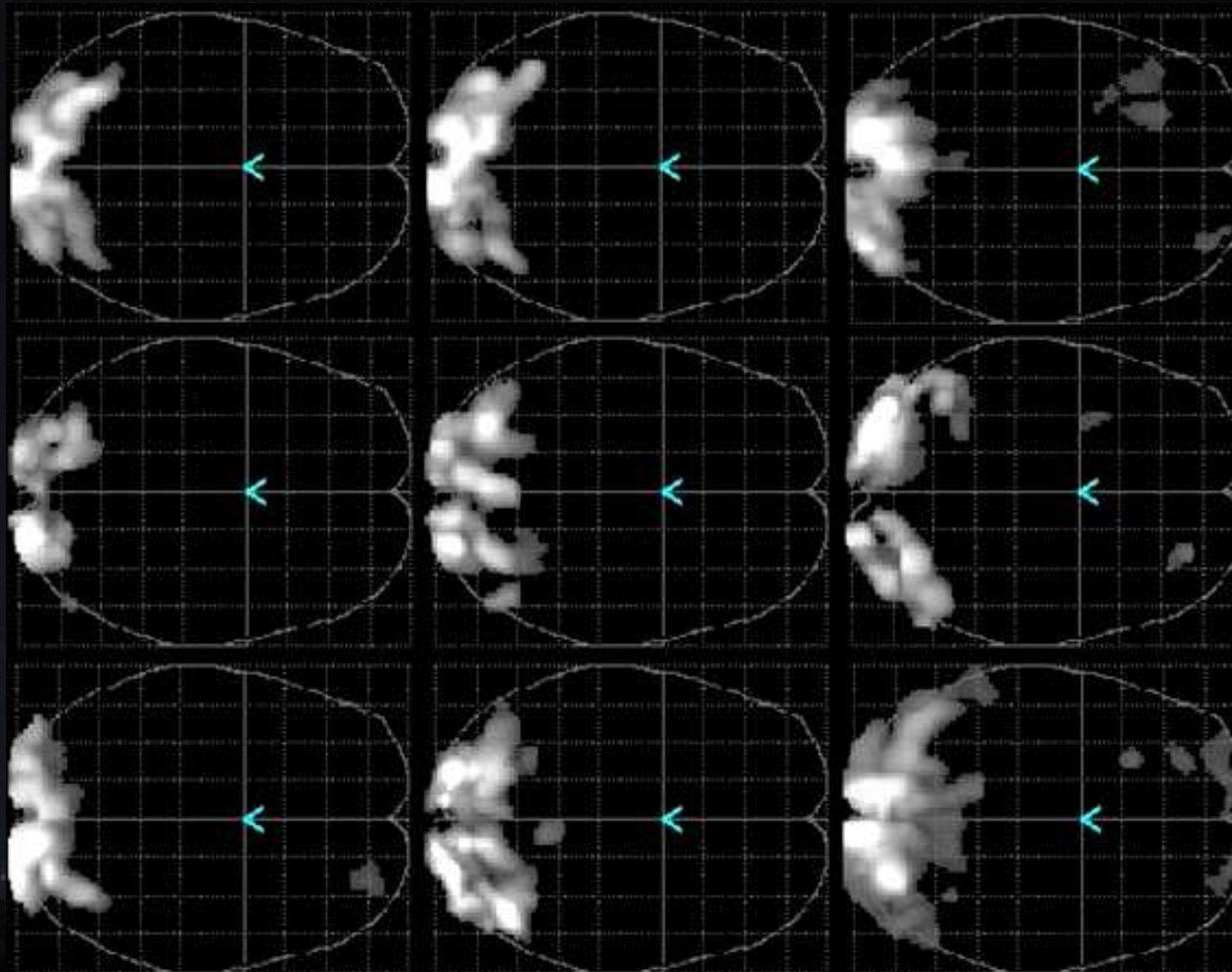
Analyse de groupe, 43 sujets, coupes épaisses ($\Delta\chi$)



Peu de variations inter individus

Ouvrir / fermer les paupières

Stimuli visuels chez 9 sujets différents



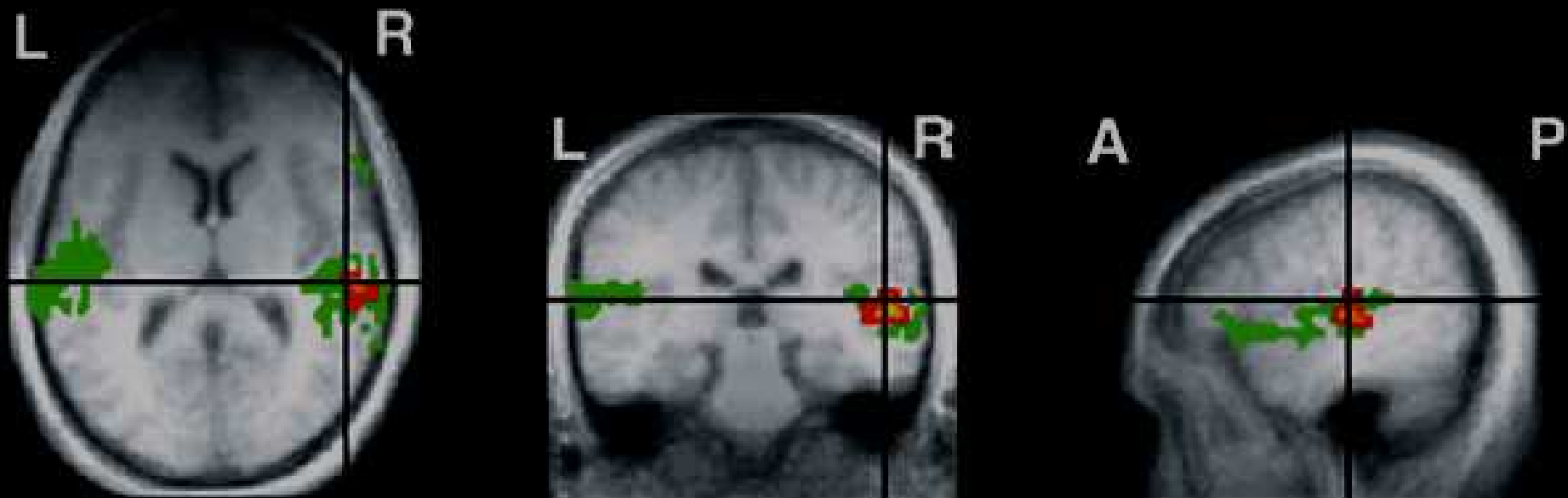
Très grande reproductibilité

Gil MORROT, M. ZANCA et al., J. of Magn. Res. Imaging, 2012

Vision chez le sourd de naissance

Stimulus visuel mobile

Activation du cortex auditif par un stimulus visuel

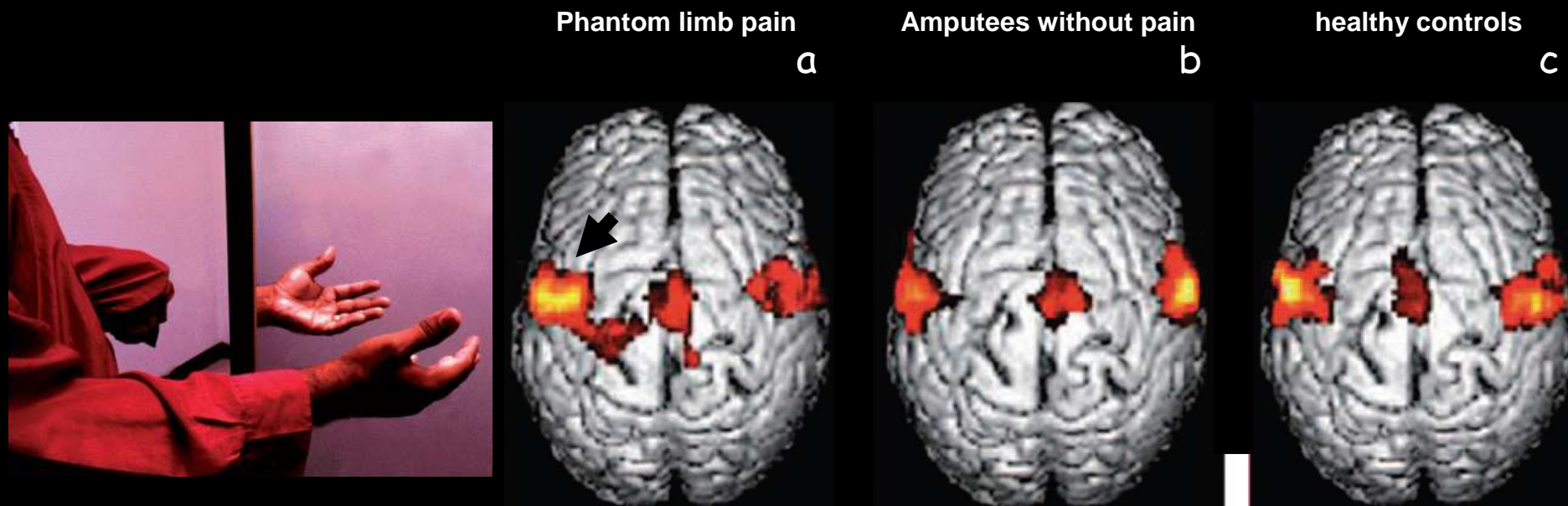


Activation visuelle différentielle sourd % sain
Pour comparaison, cortex auditifs primaires d'un sujet sain

Vision et thérapies miroir

pour prévenir les douleurs fantômes

Modification des douleurs fantômes selon application (b) ou non (a) d'une thérapie miroir

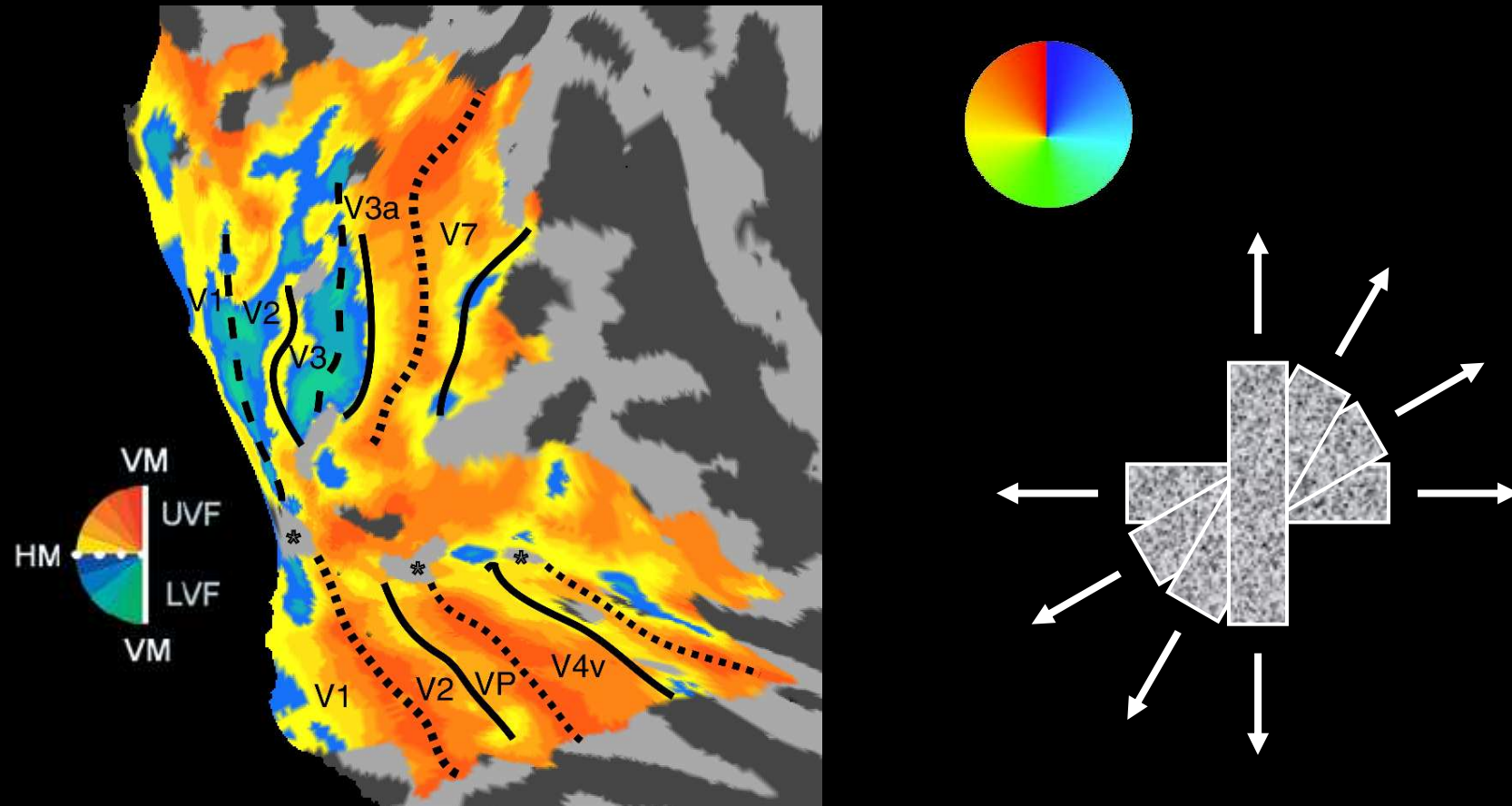


Chan BL, WITTR, Charrow AP, et al., Mirror therapy for phantom limb pain, N Engl J Med 2007; 357:2206-7

SR. HANLING, SC. WALLACE, KJ. HOLLENBECK, et al., Pre-amputation Mirror Therapy May Prevent Development of Phantom Limb Pain: A Case Series, Anesthesia & Analgesia, Vol. 110, No. 2, February 2010

Quant à la somatotopie visuelle...

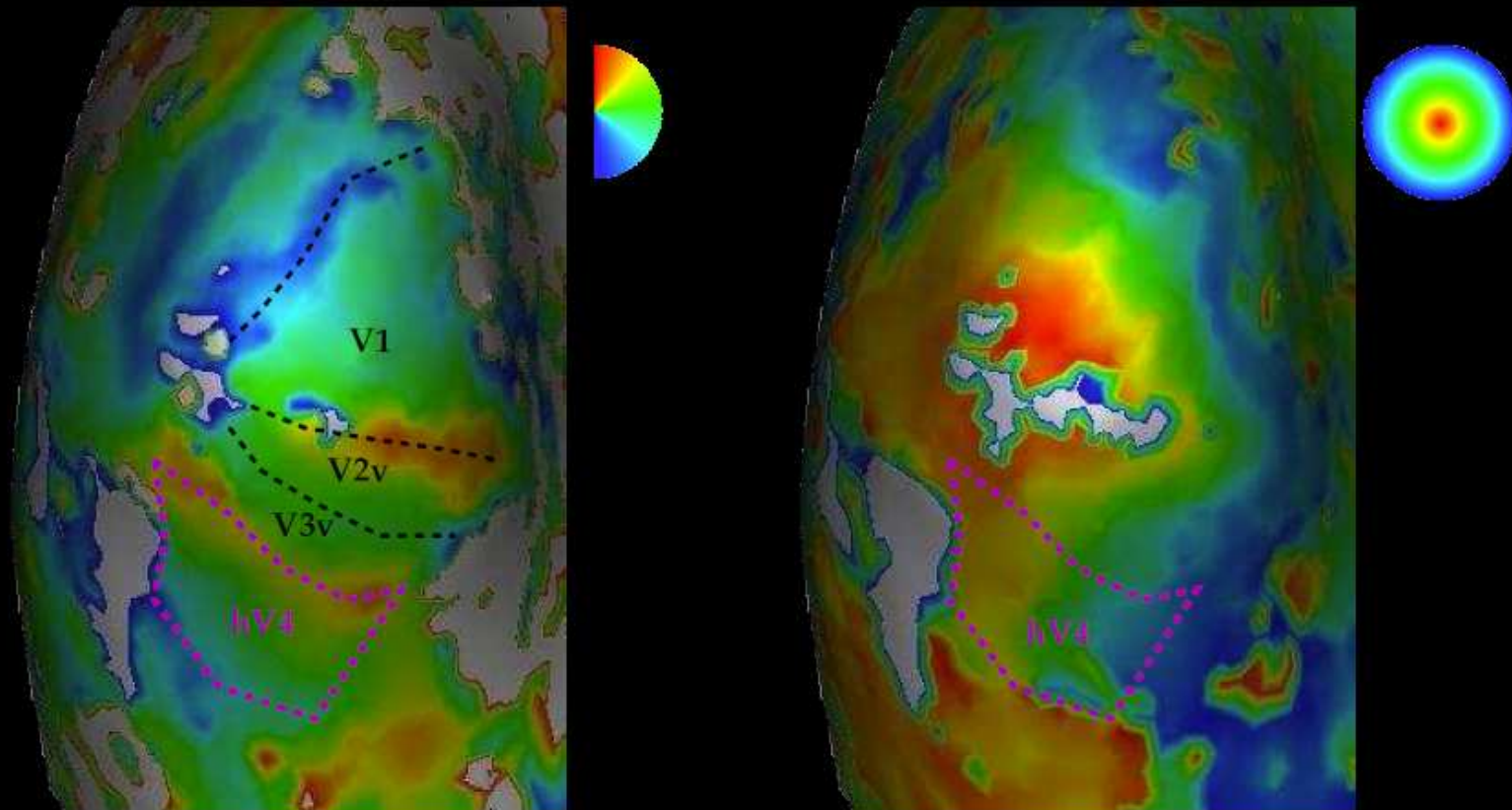
For ex., precise coding of polar angle detection



Courtesy: S. Yantis et al. Johns Hopkins, John Hopkins University, Baltimore.

...elle est complexe et très riche

Retinotopic mapping using fMRI



Example of hV4 polar angle and eccentricity maps

...permettant même de lire dans le mental

Cas simple : lire des pensées visuelles


Pour des images (très) simples, comme des formes géométriques ou des lettres, le codage cérébral n'est pas très complexe

Les profils somatotopiques du cortex visuel activé suffisent d'emblée à générer une excellente approximation de l'image regardée ou imaginée

Presented images



Mean reconstructed images



Cas plus complexe : lecture somatotopique visuelle dynamique



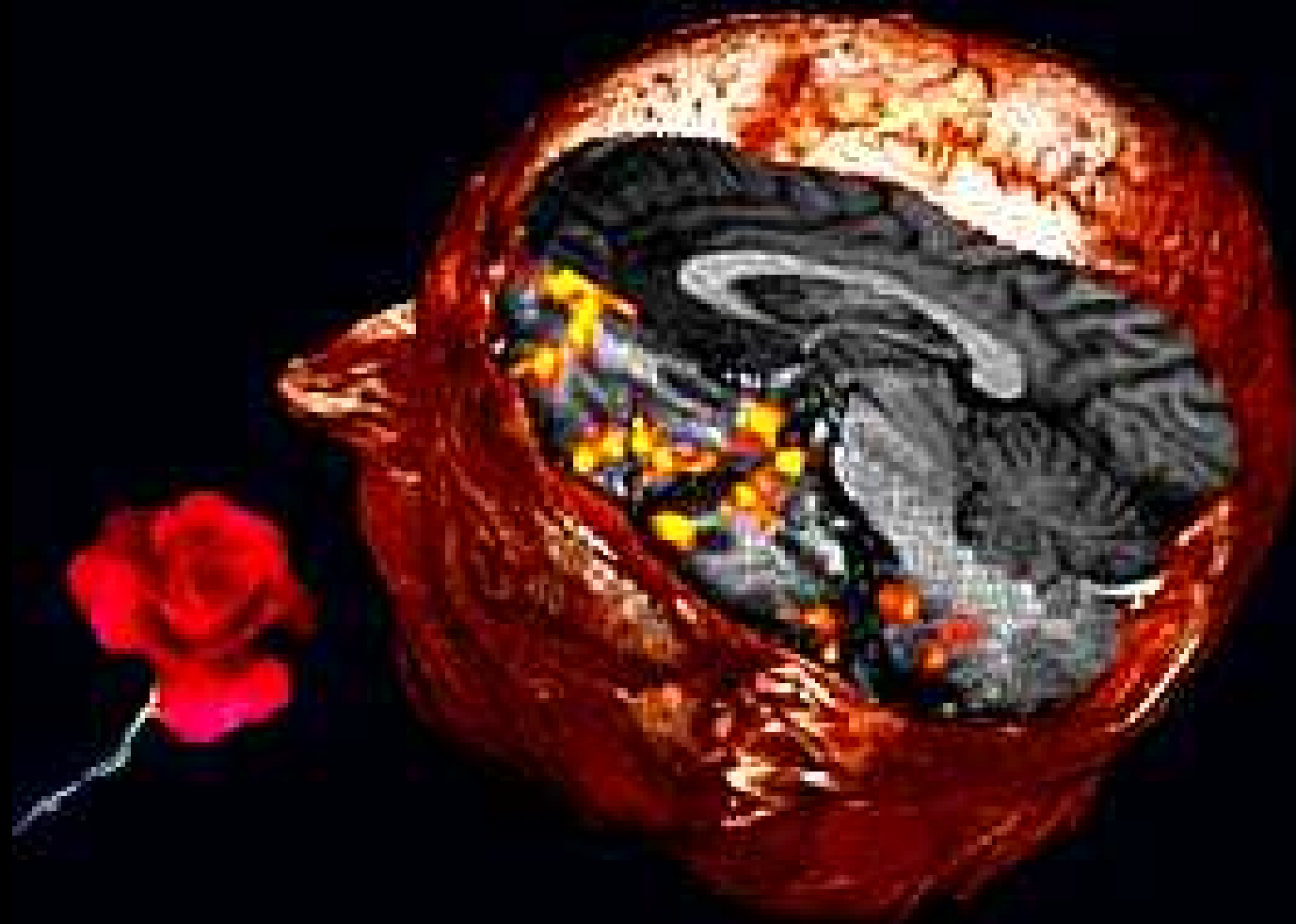
The Gallant Lab at University California, Berkeley

<http://bit.ly/nzm9Tw>



Yukiyasu KAMITANI et al., Current Biology, Volume 21, Issue 19, 1641-1646, 22 September 2011
Shinji Nishimoto et al., Current Biology 21, 1641-1646, October 11, 2011

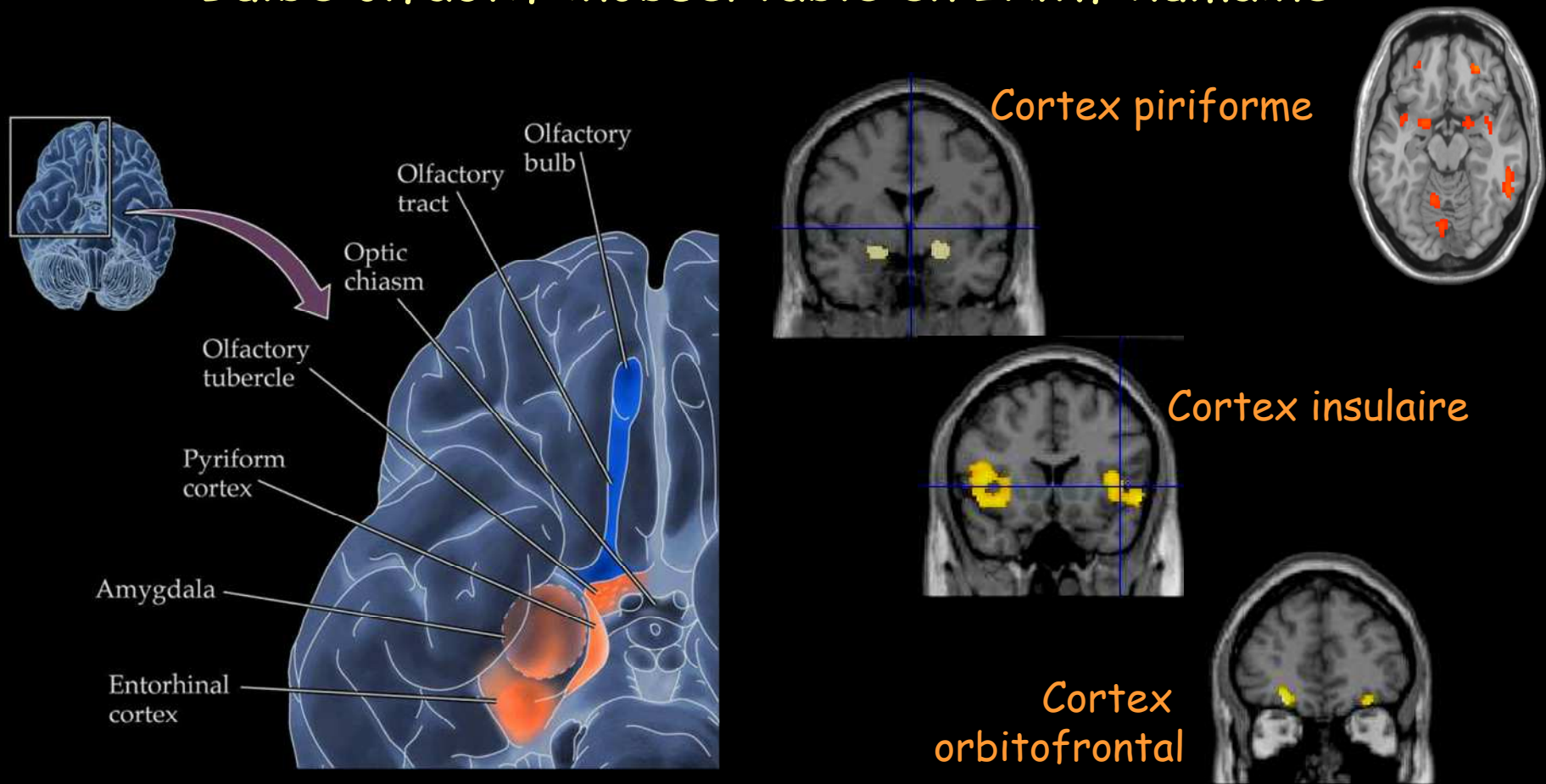
Olfaction fMRI



Olfaction et IRMf BOLD

Détection passive d'odeurs

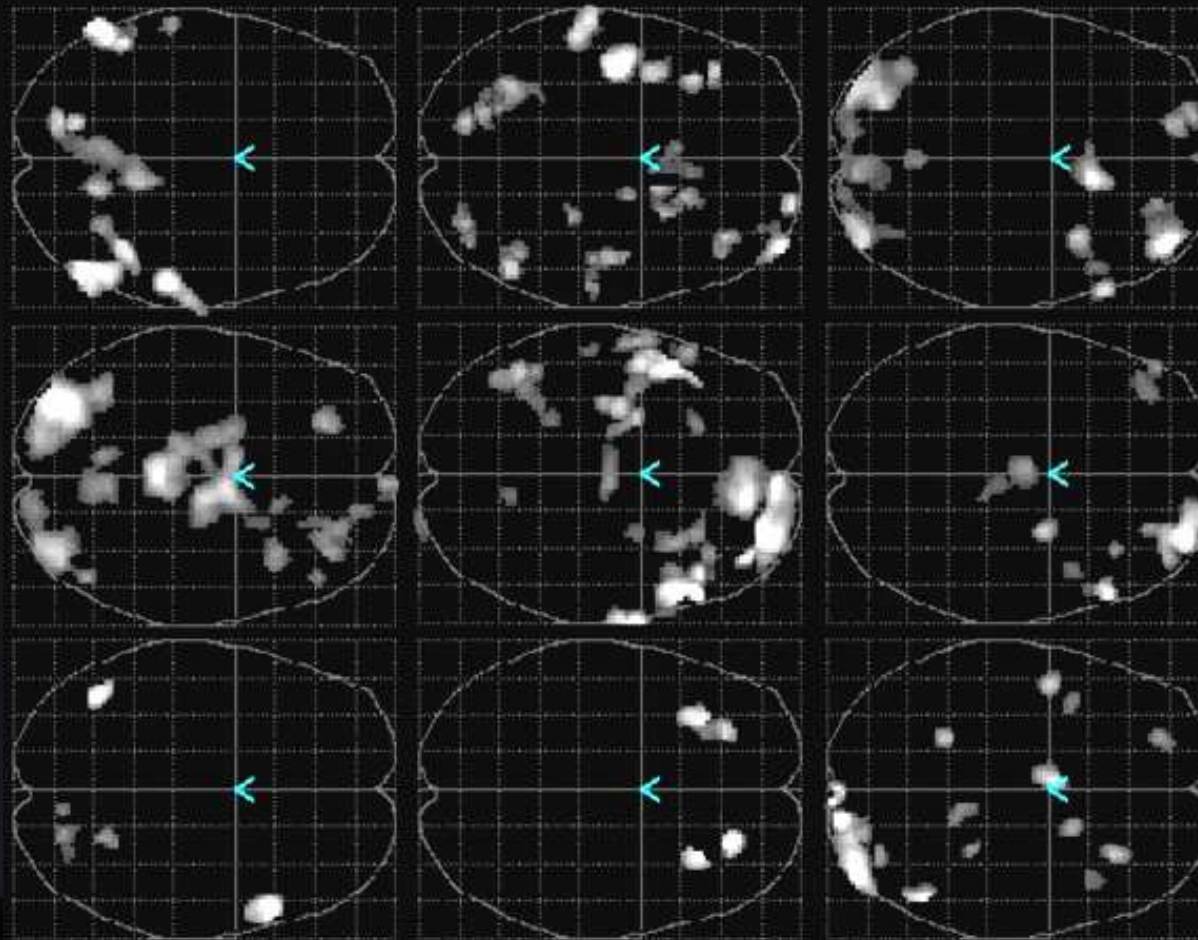
Bulbe olfactif inobservable en IRMf humaine



Enormes variations inter individus

Stimuli olfactifs chez 9 sujets différents

Non reproductibilité de la détection olfactive

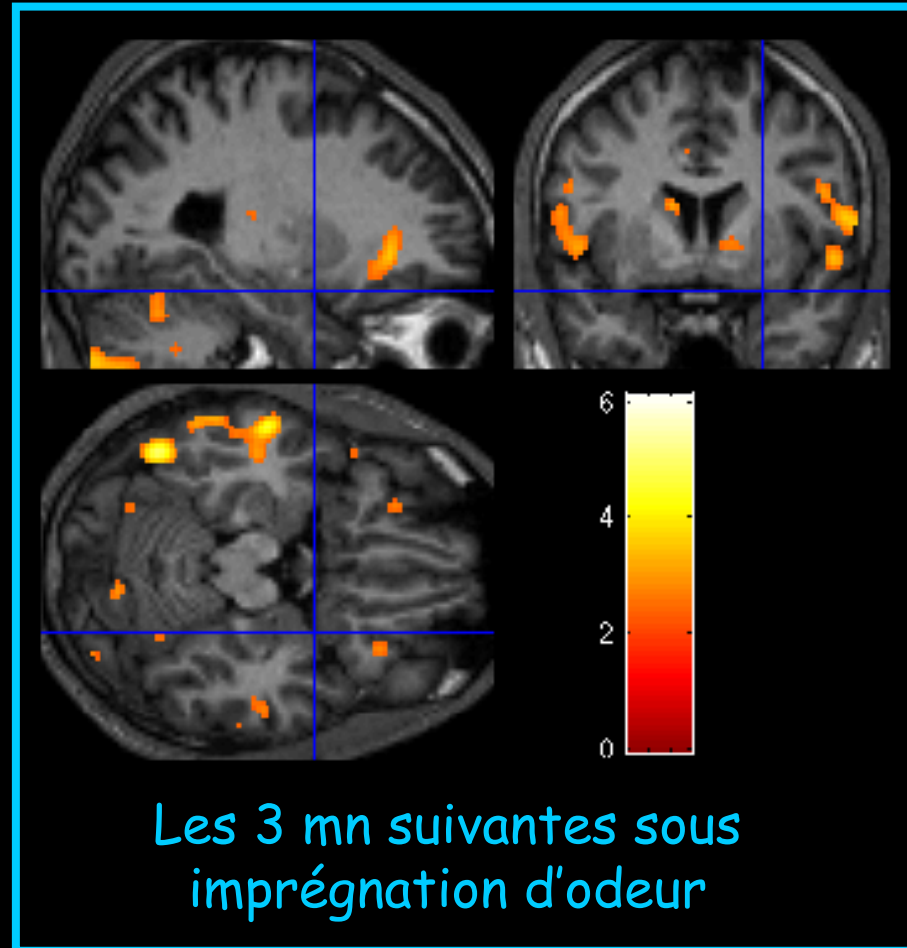
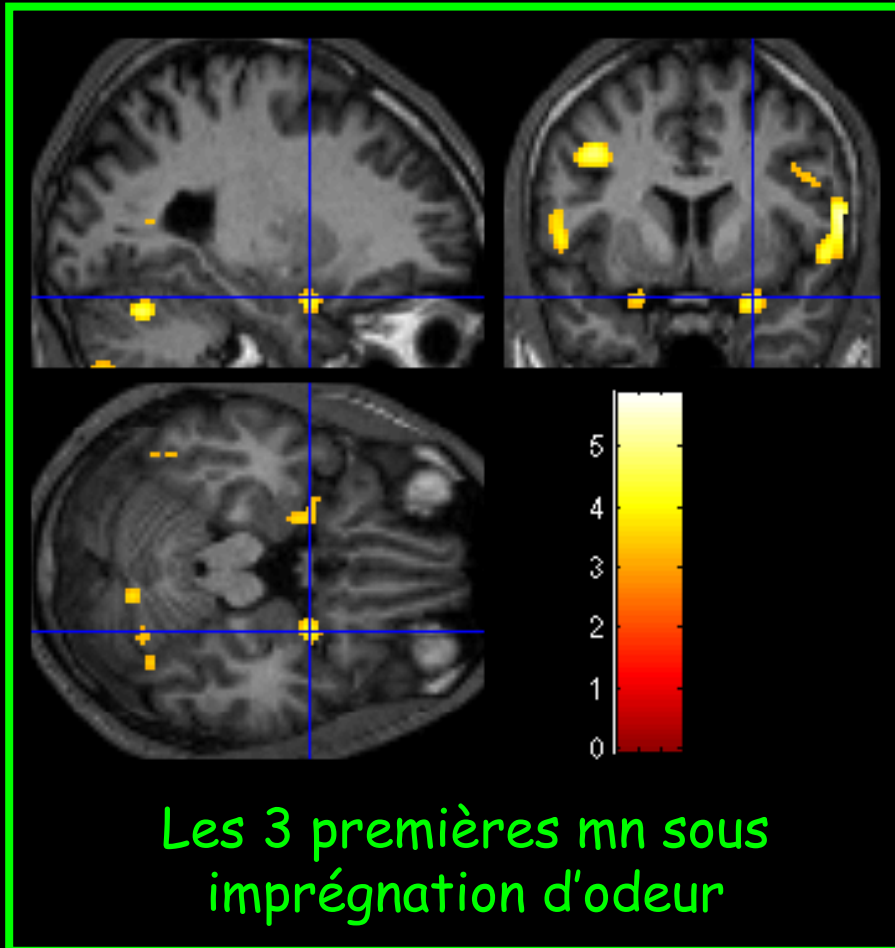


Très grande dispersion

Gil MORROT, M. ZANCA et al., J. of Magn. Res. Imaging, 2012

Epuisement rapide du piriforme

Le piriforme n'est activé que (très) précocement puis "s'épuise" et n'est plus activé, "remplacé" par les COF...



Illusion perceptive odeur-couleur

1^{ère} expérience de psychophysique oenologique
Établissement et rappels de descripteurs

Séance 1



B1

Descripteurs
B1

Ananas
Banane
Coing
Pêche

Descripteurs
R1

Fraise
Framboise
Cerise
Cassis



R1

Dégustation

Séance 2



B2



Descripteurs

FraiseX	X
AnanasX	
BananeX	
FramboiseX	X
CoingX	
CeriseX	X
CassisX	X
PêcheX	



R2

Influence croisée de la couleur ?

Illusion perceptive odeur-couleur

2^{ème} expérience de psychophysique oenologique

Sujets trompés sur la couleur

Séance 1



B1

Descripteurs B1

Ananas
Banane
Coing
Pêche

Descripteurs R1

Fraise
Framboise
Cerise
Cassis



R1

Dégustation

Séance 2



B2
(B1)



Descripteurs

Fraise	X
Ananas	X
Banane	X
Framboise	X
Coing	X
Cerise	X
Cassis	X
Pêche	X

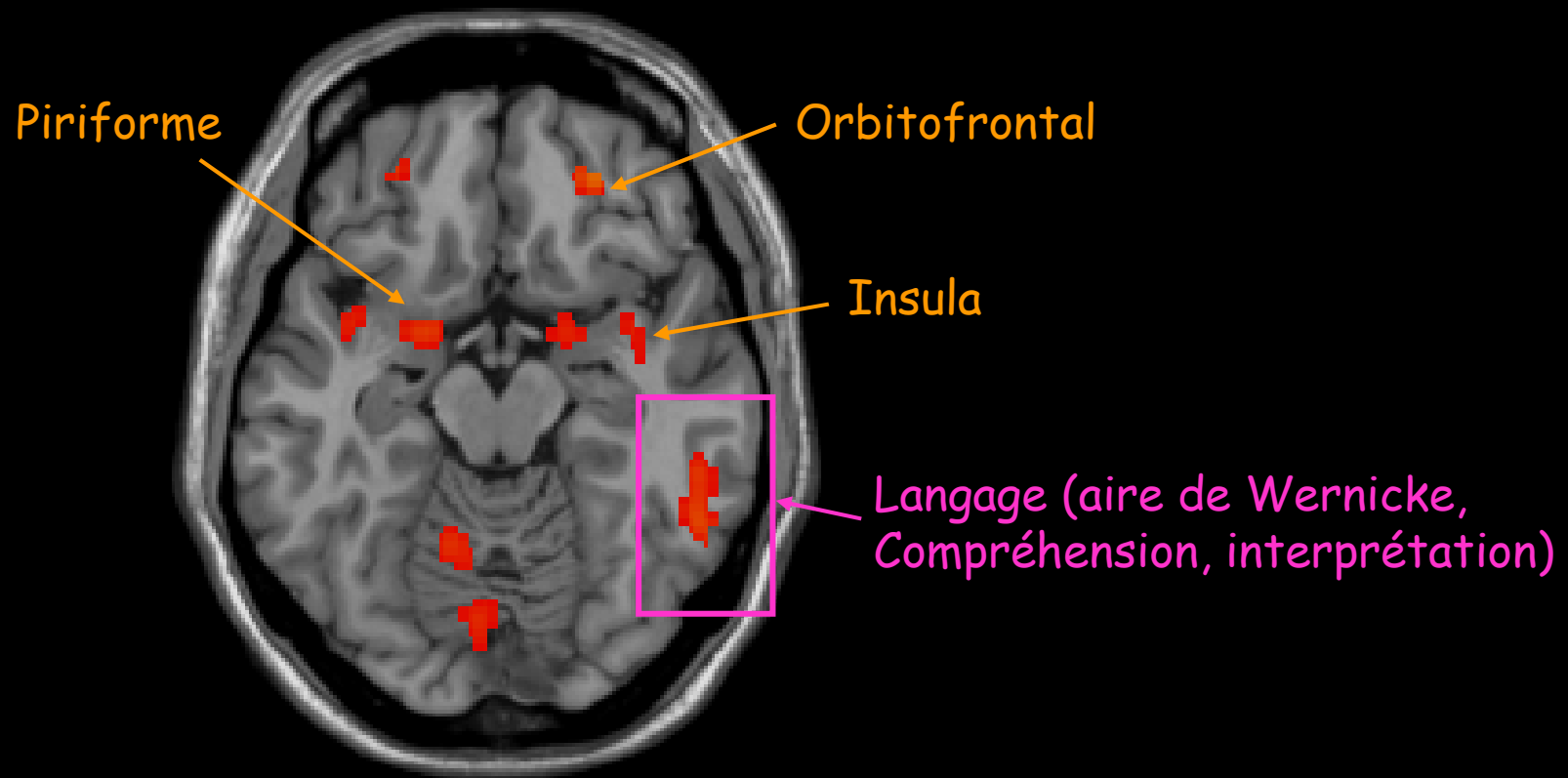


R2
(B1 coloré en rouge)

C'est le visuel qui domine

Intervention (inconsciente) du langage dans la perception olfactive

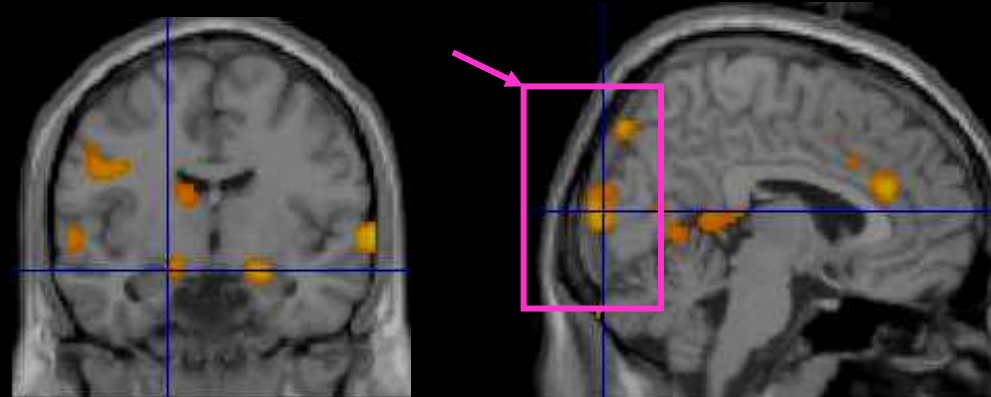
Tâche de détection olfactive



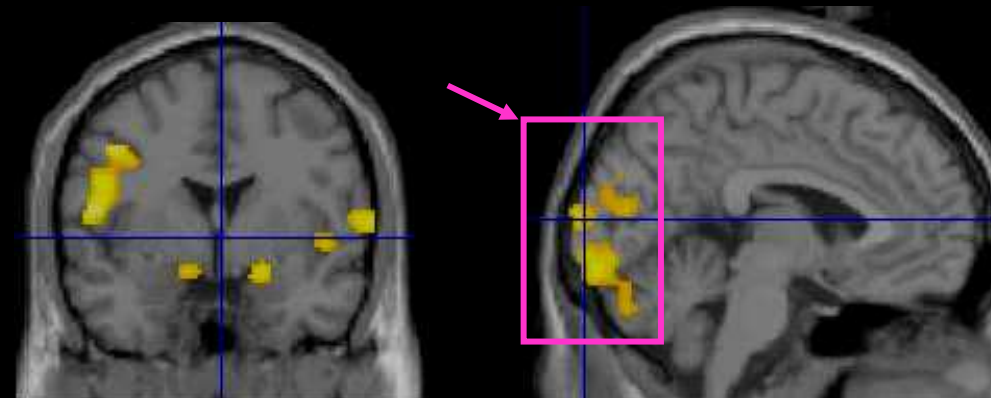
Intervention (inconsciente) de la vision dans la perception olfactive

Tâche de détection olfactive

Sujet 42

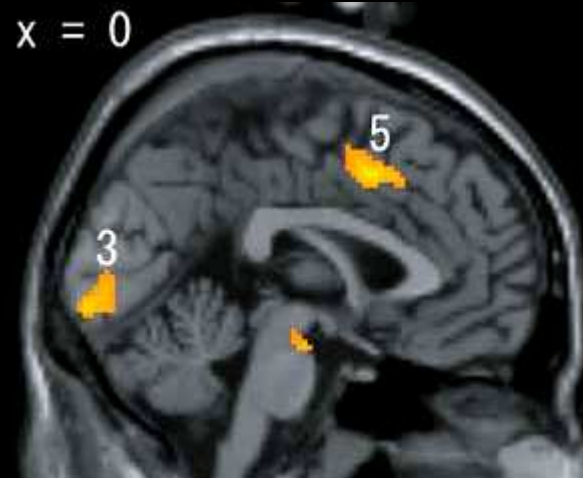
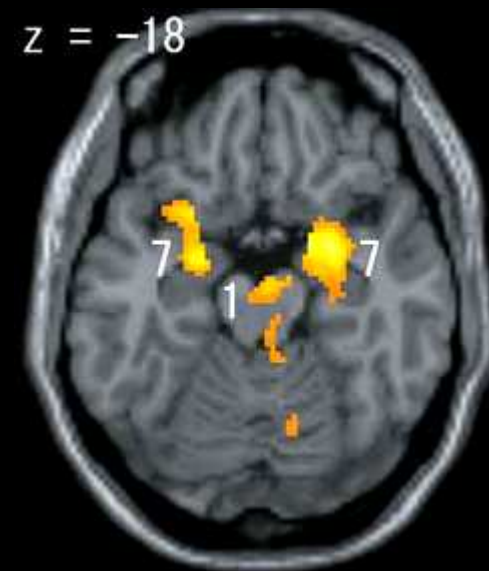
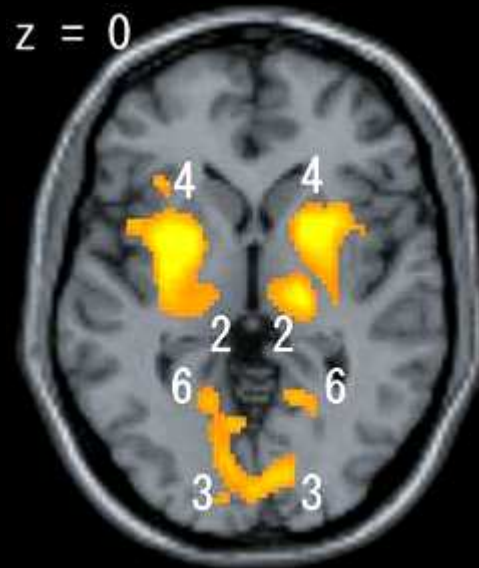
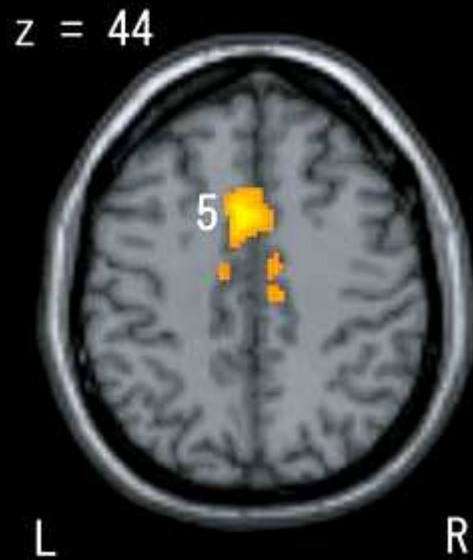

Sujet 46



Quel avenir ?

Considering fMRI activity during REM sleep triggered by eye movements...



fMRI activity temporally related to REMs:

- 1 pontine tegmentum,
- 2 ventroposterior thalamus,
- 3 primary visual cortex,
- 4 putamen,
- 5 anterior cingulate cortex,
- 6 parahippocampal gyrus
- 7 amygdala.

L left, R right

Dreamy scientists say they will come up with new technology which shows what is on our minds when we're asleep.



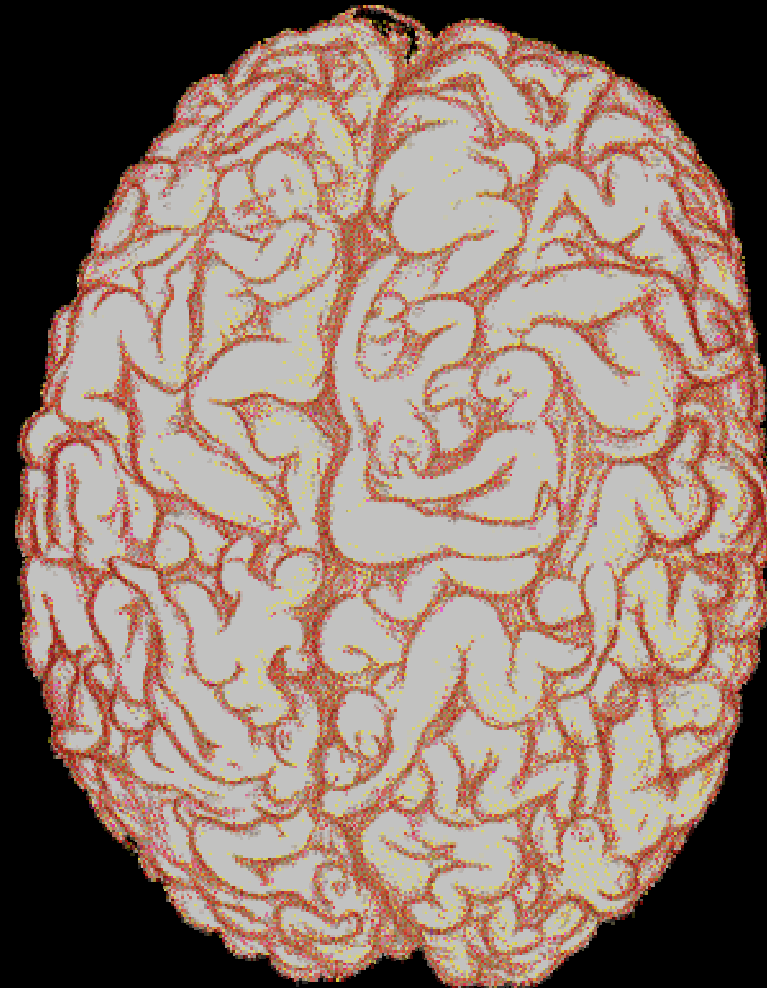
NEWS

Article dans The SUN, le 23/08/2009

Yukiyasu Kamitani, ATR Computational Neuroscience Laboratories, kmtn@atr.jp

...mais ne risque-t-on pas d'être déçu ?

Cerveau humain surpris en plein rêve...





The end...

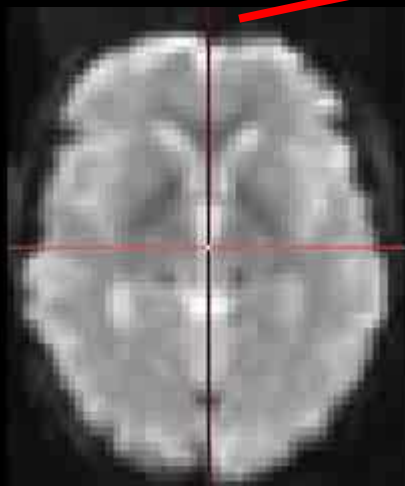
Merci de votre attention

M42 dans ORION, 15/03/2009

**Extraction de paramètres physiologiques
pertinents à partir de modèles
pharmacocinétiques et statistiques**
Statistical Parametric Mapping

Modélisation de la consommation de glucose
en situations physio et pathologiques

BUT



Effet BOLD

The screenshot shows the SPM2 (PMK) software interface. The main window displays the analysis pipeline with buttons for 'Spatial pre-processing' (Realign, Normalize, Smooth, Coregister, Segment), 'Model specification & parameter estimation' (Basic models, PET, Review design, Estimate, Bayesian), 'Inference' (Results), and 'SPM for PET/SPECT' (Display, Check Reg, Render..., PET, Toolboxes..., PPIs, ImCalc, Bias cor, Help, Utils..., Defaults, Quit). The 'Design' window is open, showing a table of statistics. The 'SPMmap' window shows brain slices with a red region of interest and a contrast matrix plot. The 'SPMresults' window shows the analysis results, including the height threshold (T = 2.45) and extent threshold (k = 200 voxels). The 'Statistics: p-values adjusted for search volume' table is shown below.

set-level		cluster-level			voxel-level					x,y,z (mm)
p	c	P _{corrected}	k _E	P _{uncorrected}	P _{FWE-corr}	P _{FDR-corr}	T	(Z _z)	p _{uncorrected}	
0.414	5	0.632	362	0.066	0.928	0.604	3.79	3.35	0.000	20 58 12
					0.998	0.604	3.30	2.99	0.001	22 62 -6
		0.702	476	0.058	0.971	0.604	3.62	3.23	0.001	-4 30 28
					0.986	0.604	3.52	3.15	0.001	-10 34 22
					1.000	0.604	2.74	2.55	0.005	6 16 32
		0.925	298	0.125	0.976	0.604	3.59	3.21	0.001	8 14 0
					0.997	0.604	3.25	3.03	0.001	6 20 -6
					0.999	0.604	2.22	2.23	0.002	-2 26 -6
		0.965	245	0.161	0.981	0.604	3.56	3.18	0.001	44 42 -6
					1.000	0.604	3.01	2.76	0.009	46 46 6
					1.000	0.604	2.93	2.70	0.009	46 46 18
		0.637	578	0.087	0.995	0.604	3.40	3.07	0.001	46 20 26
					0.998	0.604	3.31	3.00	0.001	38 20 32

table shows 3 local maxima more than 6.0mm apart

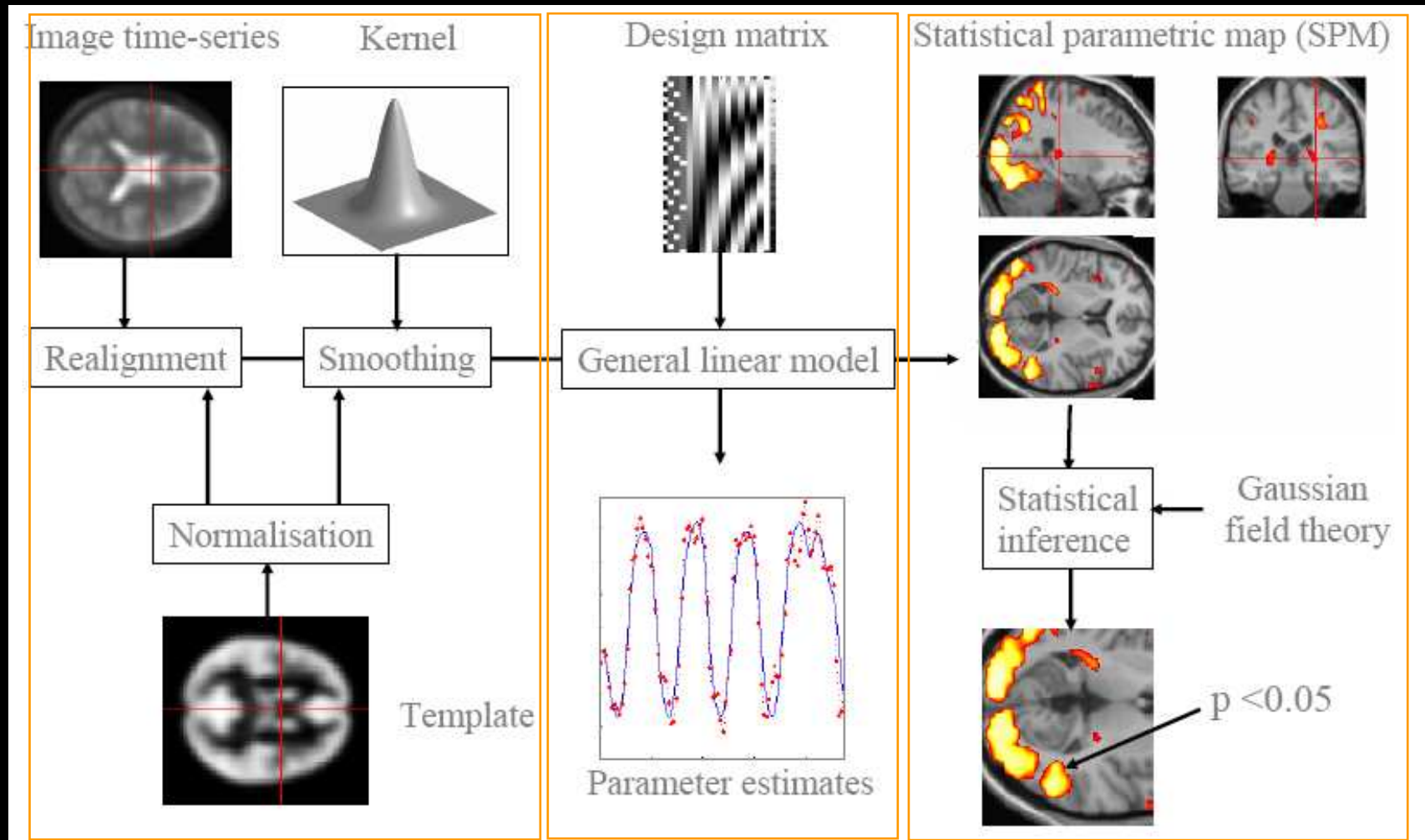
Height threshold: T = 2.46, p = 0.010 (1.000) Degrees of freedom = [1, 0, 26, 0]
 Extent threshold: k = 200 voxels, p = 0.203 (0.965) Smoothness FWHM = 15.7 16.0 17.0 (mm) = 7.9 8.0 8.5 (voxels)
 Search vol: 1439320 cmm; 179915 voxels; 302.9 resels
 Expected voxels per cluster, $k \geq 200$ = 131.901
 Expected number of clusters, $c \geq 5$ = 4.22
 Expected false discovery rate, $\alpha = 0.60$

Procédure générale

Standardisation anatomique

Estimation des paramètres

Inférences statistiques



Recalage et standardisation

- Correction des mouvements (IRMf)
 - Recalage sur une des images (1°, moyenne)
 - Transformation rigide (T,R) ± non linéaire (IRMf)
- Standardisation anatomique
 - Recalage sur espace stéréotaxique de Talairach
 - Transformation affine (T,R,H,G) + a priori
 - Minimisation de l'information mutuelle
 - Puis transformation non linéaire (sur cp. BF)

Modèle linéaire généralisé

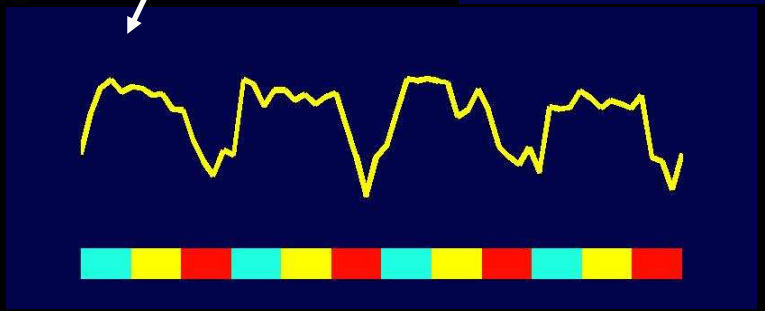
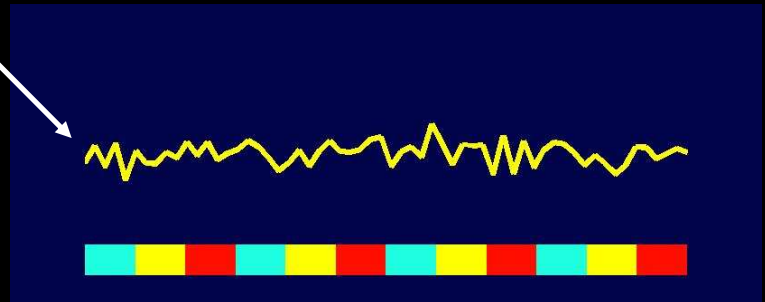
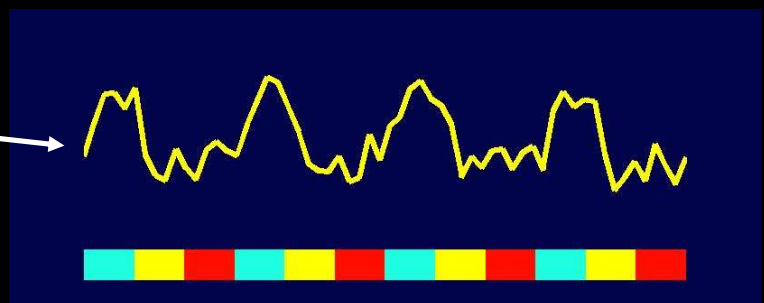
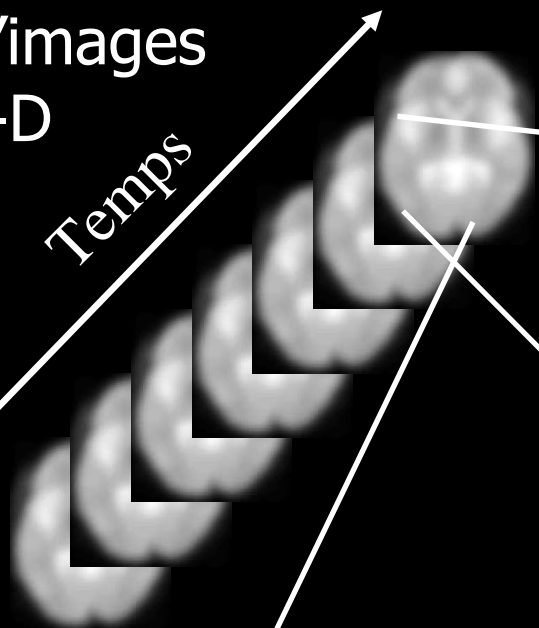
Exemple sur une tâche sémantique:

- ◆ 1: génération d'un verbe / vision d'un mot
- ◆ 2: répétition d'un verbe
- ◆ 3: repos / vision d'une croix

Modèle linéaire généralisé

Série d'images
3-D

Temps




Generation
Répétition
Repos

temps


Hypothèses du modèle

Un pixel activé par la génération doit avoir un signal de ce type



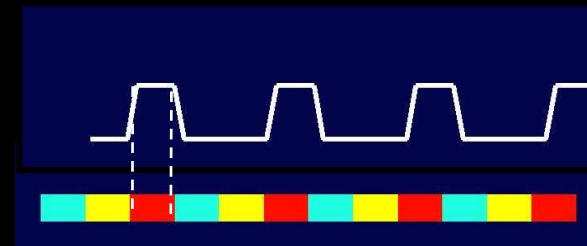
temps

Un pixel activé par la répétition a un signal de ce type:



et

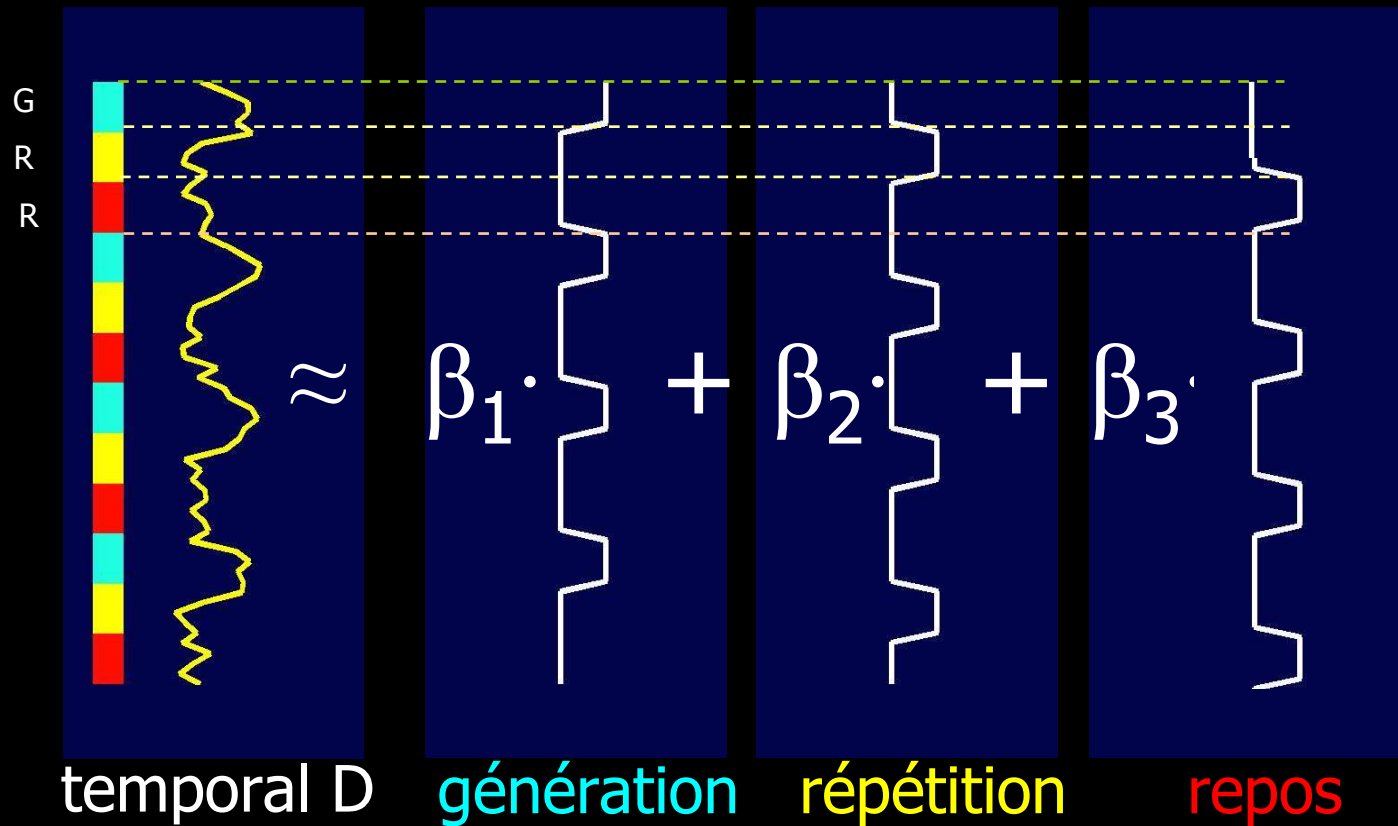
Un pixel qui préfère le repos:



Modèle linéaire généralisé


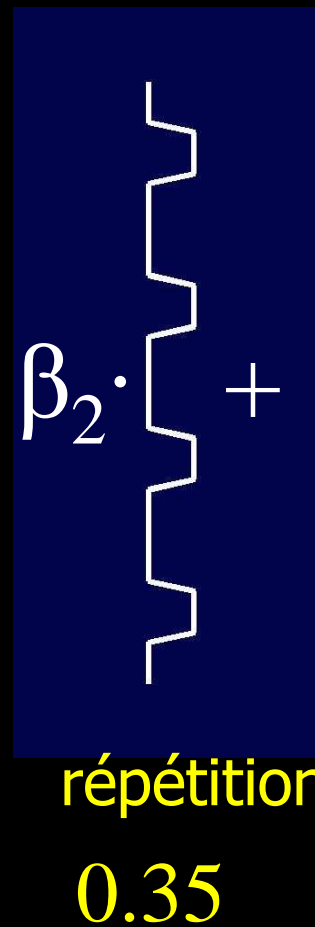
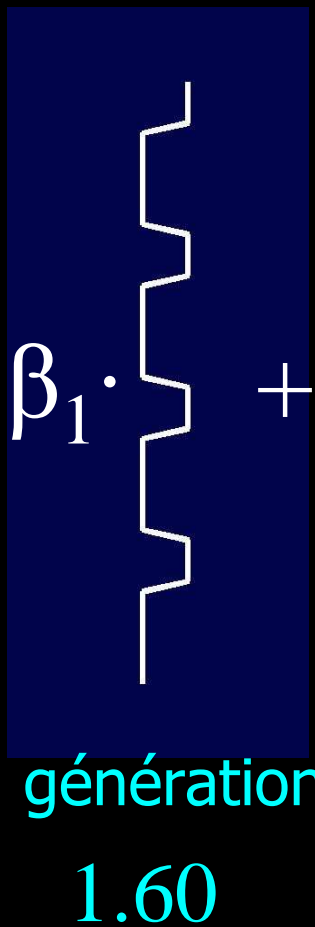
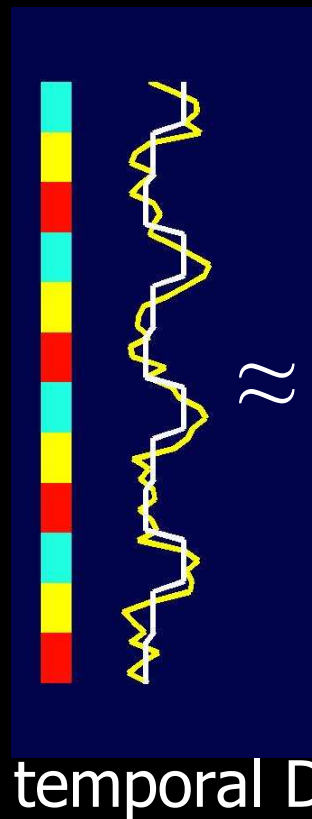
Signal mesuré

Signaux connus

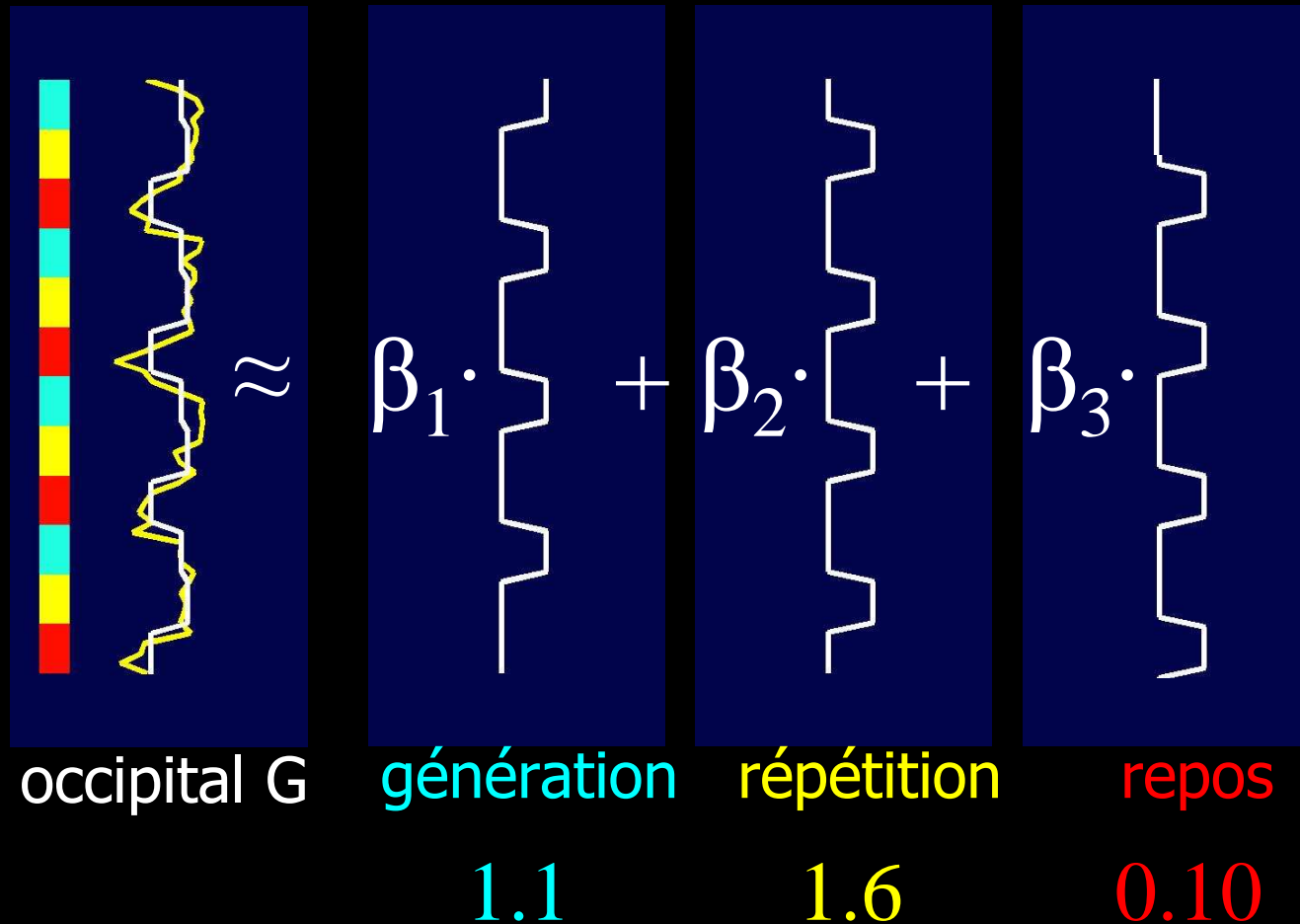


Problème: estimer les paramètres β_i

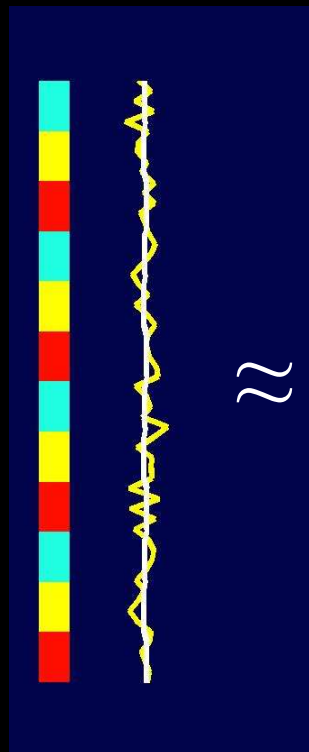
Estimation des paramètres β_i



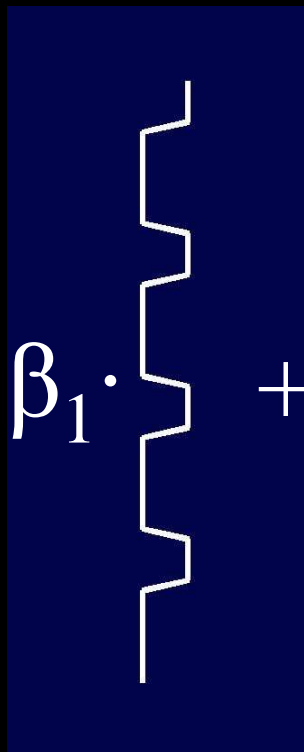
Estimation des paramètres β_i



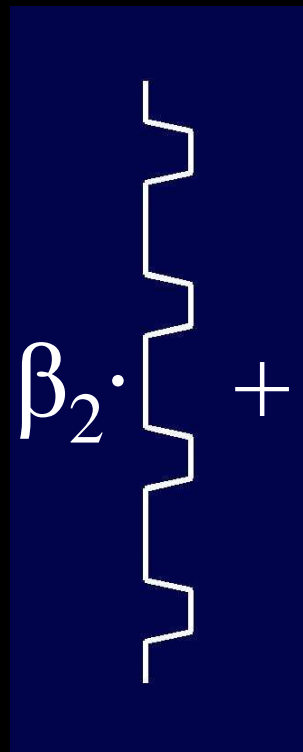
Estimation des paramètres β_i




\approx



+



+



occipital D

génération

répétition

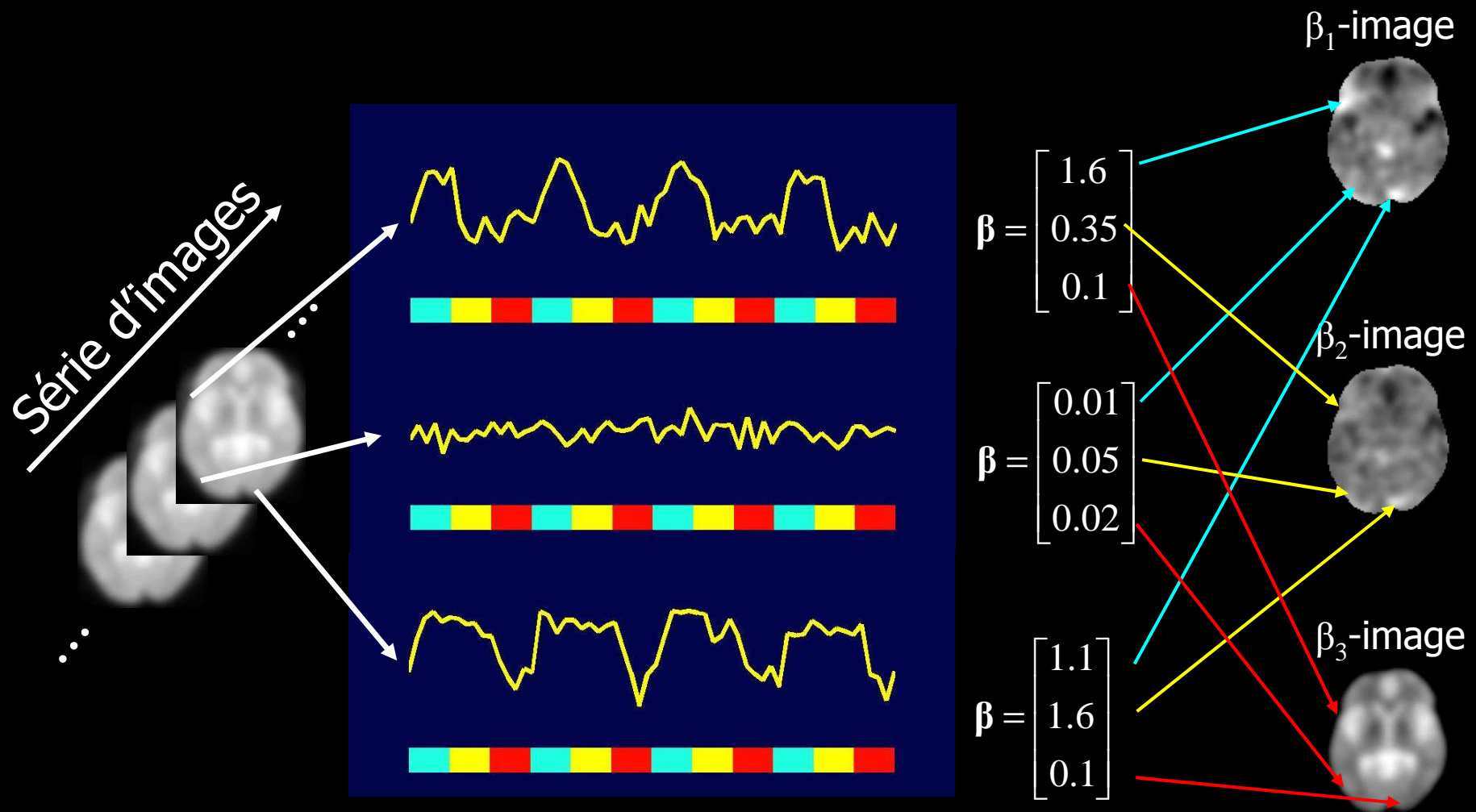
repos

0.01

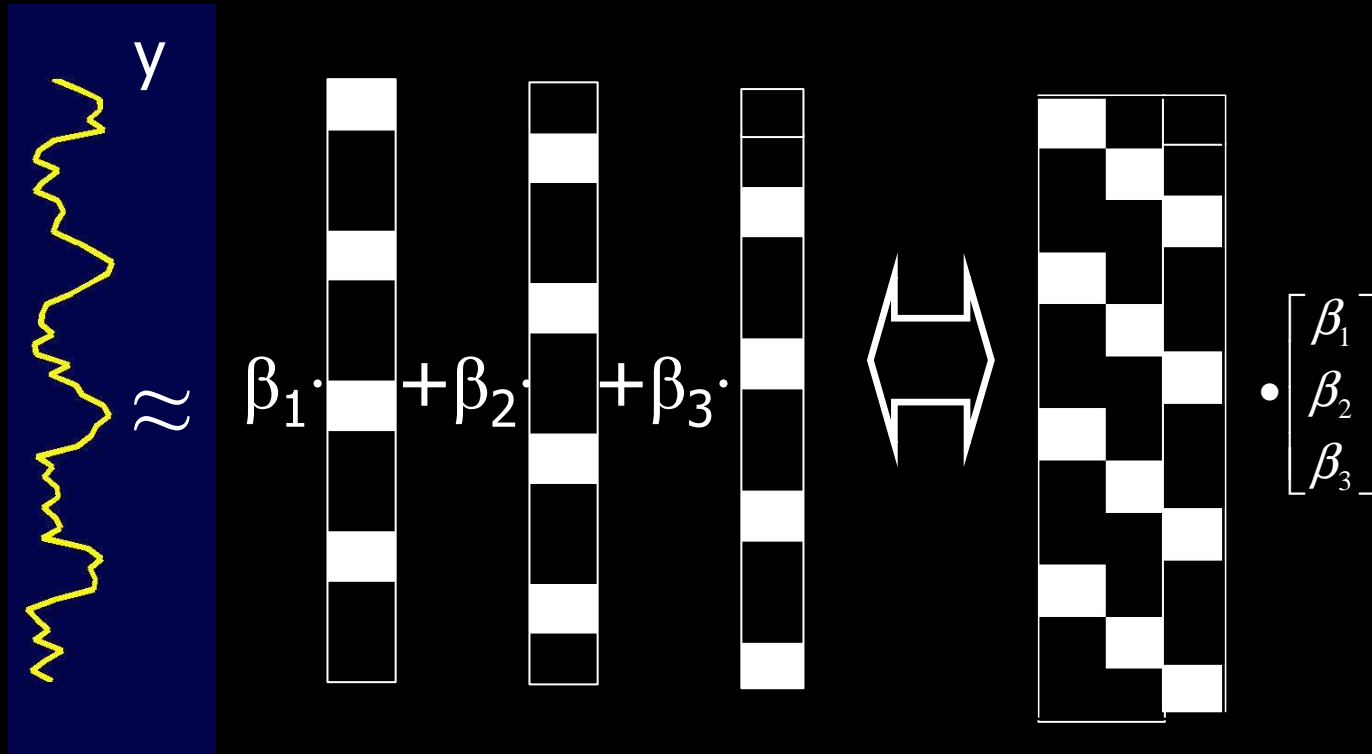
0.05

0.02

Images paramétriques



Expression matricielle



Design matrix : $\vec{y} = X \cdot \vec{\beta} + \vec{\mu} + \vec{\varepsilon}$

Tests statistiques

- Validité du modèle (nullité de tous les β_i)
 - Analyse de variances ($F = \text{var}(y) / \text{var}(\varepsilon) \approx 1$?)
- Hypothèses d'activation (différence de β_i)
 - Test t de Student (différence de moyenne)
- H_0 = pas de différence significative
- Rejet de H_0 si $p = \text{proba}(\text{test}/H_0) < 0.1 \%$

Comparaisons multiples et FP

- $p = 0.01$ pour 100 000 voxels
→ 1000 faux positifs
- Family-Wise-Error-Rate = $p(\text{au moins 1 FP})$
 - Hypothèses de la théorie des champs aléatoires
- FDR = False Discovery Rate
= Nb voxels retenus à tort / Nb retenus
SPM détermine $p / \text{Moy}(\text{FDR}) < \text{seuil prédéfini}$

Contrôle par FWER ou par FDR

