LE PIED DOULOUREUX COMPLEXE.
Interprétation scintigraphique devant une douleur persistante du pied.

Dr. A. BOURDON

Service de Médecine Nucléaire.

CHU MONTPELLIER

LA SCINTIGRAPHIE OSSEUSE

SENSIBILITE+++

PRECOCITE

EXPLORATION
Corps entier

Suspicion de rhumatisme inflammatoire.

AMÉLIORATION DES DÉTECTEURS

ESSOR DE LA TOMOGRAPHIE PRÉCOCE

MEILLEURE PRECISION ANATOMIQUE

Imagerie HYBRIDE TEMP/TDM

MEILLEURE SPECIFICITE

Association à une Scintigraphie aux GB marqués en cas de pathologie infectieuse.

ARTÉFACTS MÉTALLIQUES

Acquisition scintigraphique non gênée.

Si couplée au TDM association du MAR.

Gamma-caméra de nouvelle génération

Détecteur à semi-conducteur

↗ résolution
↗ discrimination en énergie.
↗ taux de comptage: ↘ dose et/ou temps d'acquisition.

Collimateur très haute résolution.

Collimateur Haute sensibilité LEHRS

Step & shoot continuous:

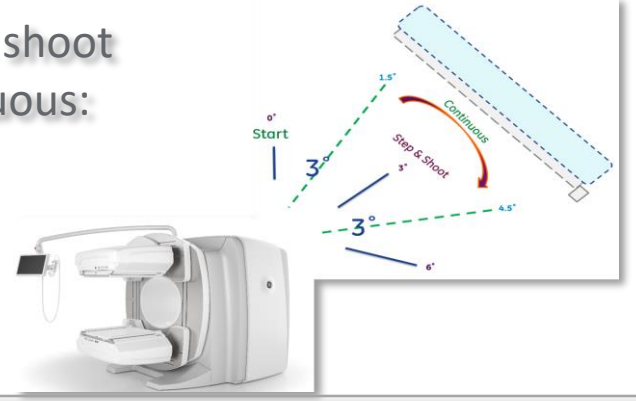

Amélioration de la sensibilité de 40%

Collimateur Haute sensibilité LEHRS

Clarity 2D



Amélioration de la sensibilité de 25%

INDICATIONS CLASSIQUES

Fracture par insuffisance osseuse ou traumatique
Syndrome douloureux régional complexe

Mais aussi…

Os accessoire et synchondrose

Douleur en lien avec une synostose congénitale du tarse (coalition)

Calcanéo-naviculaire
Talo-calcanéenne

> 50% bilatérale +++

Complications en lien avec l'ossification à l'adolescence:
Douleur, raideur, contracture.
Dl brutale > fracture de la synostose.
Apparition d'arthrose des articulations adjacentes.

Synchondrose talo-calcanéenne

Garçon de 9 ans, douleur chronique du bord interne du pied gauche.

Coalition tarse

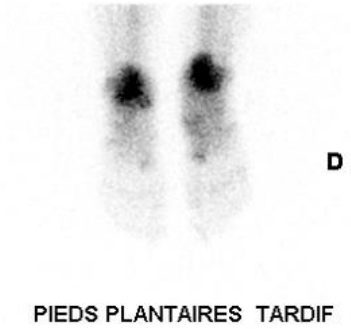

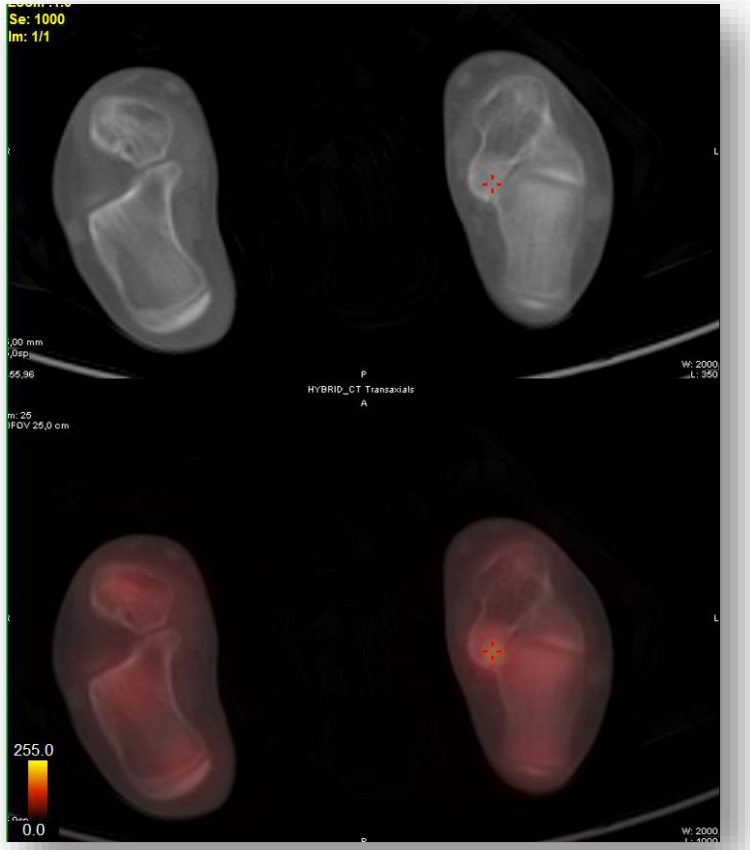

Corrélation entre les symptômes et les remaniements ostéoblastiques observés.

Nuclear Medicine and Molecular Imaging (2020) 54:1–8

Douleur en lien avec un os accessoire.

Syndrome du conflit postérieur de la cheville

Douleur postérieure majorée lors de la flexion plantaire

Remaniements ostéoblastiques de le synchondrose entre l'os trigone et le processus postérieur du talus > micro-instabilité

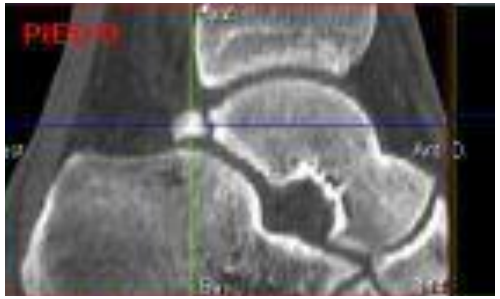

Microtraumatisme synchondrose en os trigone et astragale.

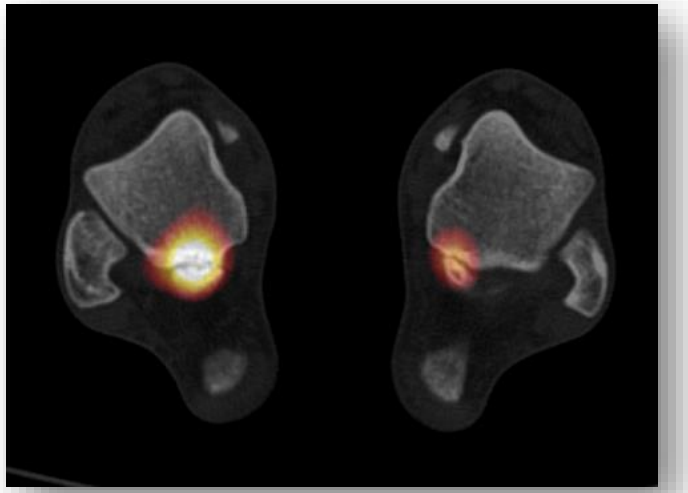

Syndrome du conflit postérieur de la cheville

Contrainte au niveau d'un tubercule latéral du talus long *(processus de Stieda)* .

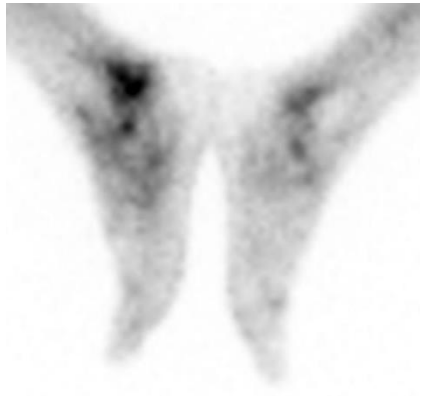

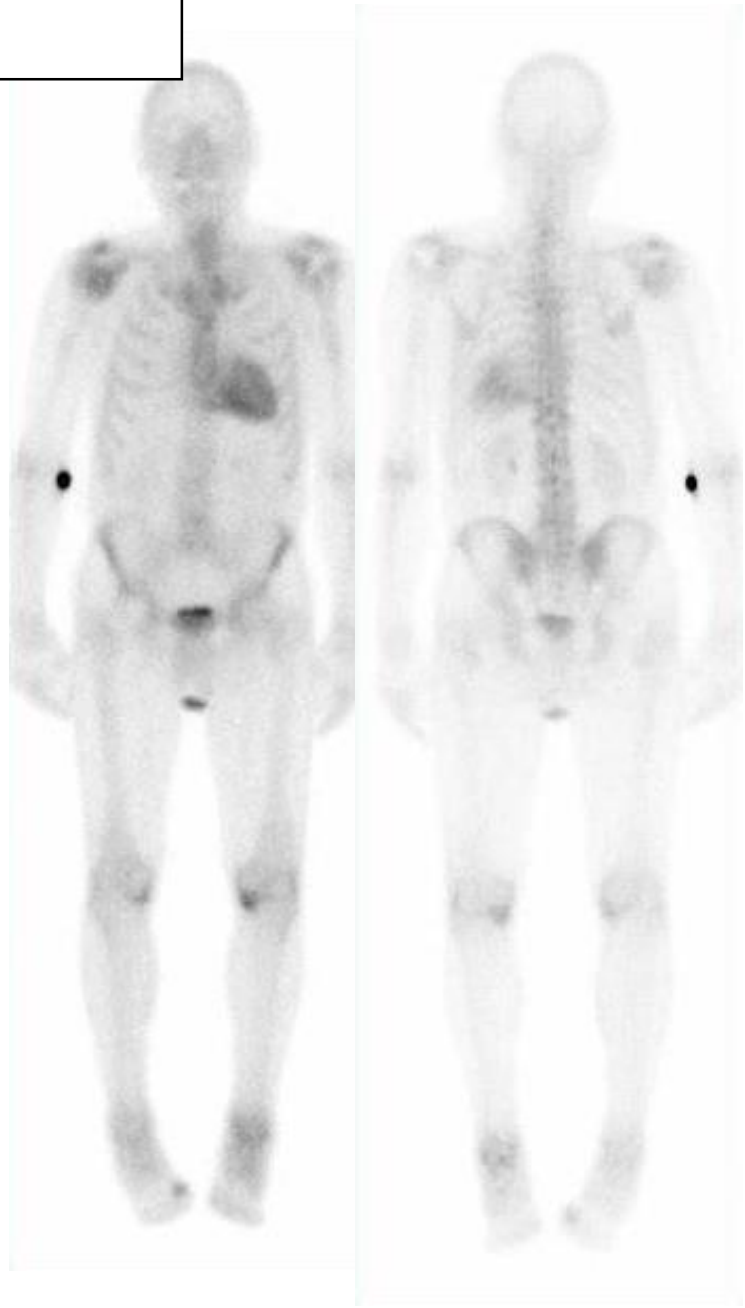

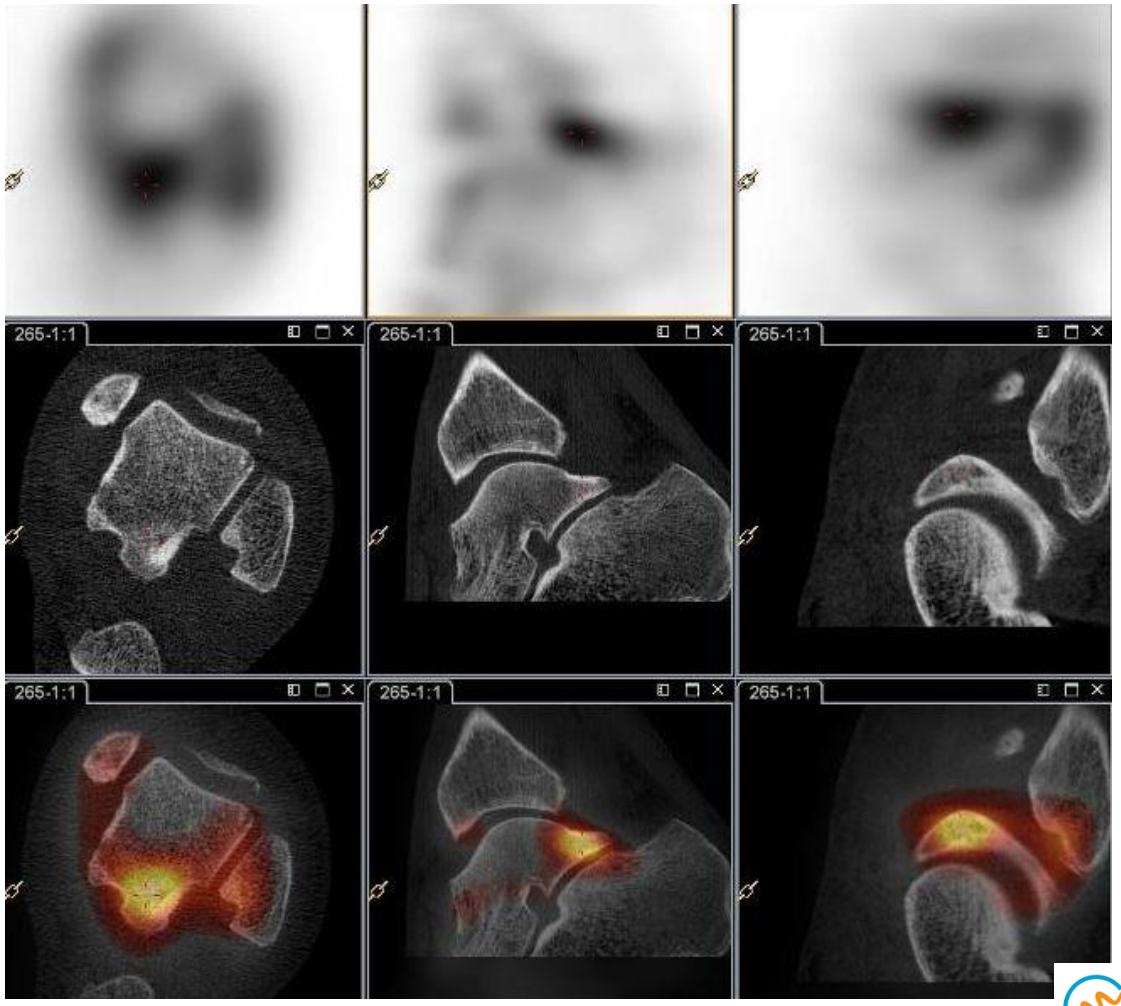

Douleur en lien avec un os accessoire.

Syndrome du conflit postérieur de la cheville

Douleur postérieure majorée lors de la flexion plantaire

Remaniements ostéoblastiques de le synchondrose entre l'os trigone et le processus postérieur du talus > micro-instabilité

Syndrome de l'os naviculaire accessoire

De type II +++

Instabilité de la synchondrose entre l'os naviculaire acc. et la face postéro-médiale de la tubérosité naviculaire.

Os naviculaire accessoire de type II, souffrance de la synchondrose

Remaniements ostéoblastiques +/- inflammatoires

Clinical Meaning of Hot Uptake on Bone Scan in Symptomatic Accessory Navicular Bones

Nucl Med Mol Imaging (2016)

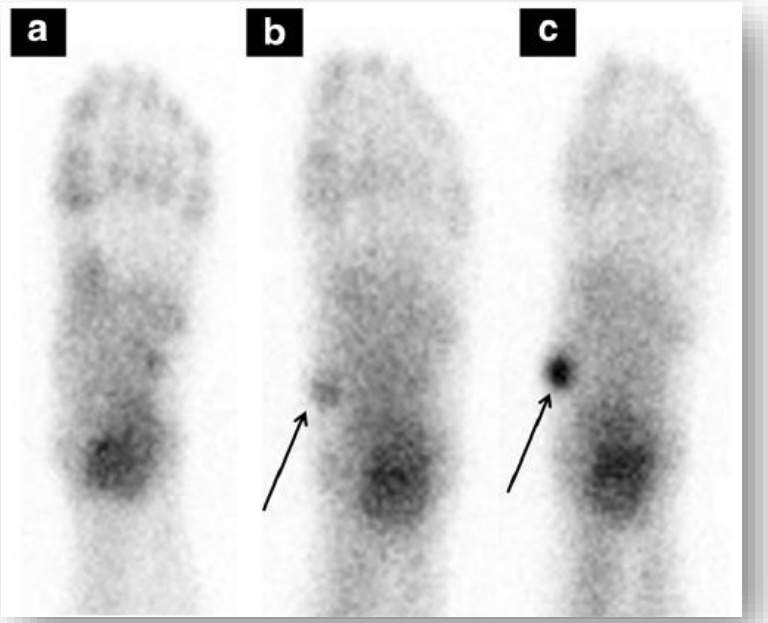

G0 G1 G2

Remaniements ostéoblastiques possibles en cas d'os naviculaire accessoire asymptomatique (2/28, G2).
Quelques cas de G2 surtout si taille > 14,2 mm.
Une fixation n'est pas prédictive de symptômes futurs dans cette étude.
VPN 100% de la SO en cas de suspicion d'os naviculaire symptomatique.

A retrospective multicenter study of quantitative bone SPECT/CT to predict the surgical removal of the accessory navicular bone

Ji-Young Kim[a], Ji Young Kim[b], Soo Bin Park[c], Chulhan Kim[d] and Won Woo Lee[a,e]

		Hospital A	Hospital B	Hospital C	Hospital D
Patients	Number of patients (total 246)	106	33	94	13
	Age, years (mean ± STD)	31.3 ± 18.2	61.2 ± 11.7	42.2 ± 17.6	28.5 ± 15.2
	Men:women	46:60	23:10	56:38	10:3
	With ANB (%)	52.8% (=56/106)	54.5% (=18/33)	40.4% (=38/94)	100% (=13/13)
	Unilateral:bilateral	16:40	1:17	14:24	7:6
Foot	Number of foot with ANB (total 212)	96	35	62	19
	Type 1	19	14	21	8
	Type 2	68	17	40	11
	Type 3	9	4	1	0

Fixation significativement plus intense pour les types 2 symptomatiques/asymptomatiques

Nuclear Medicine Communications 2021

Homme de 53 ans, douleurs chroniques du pied gauche,
pas de traumatisme.
Enthésopathie TTP sur tubérosité naviculaire proéminente.

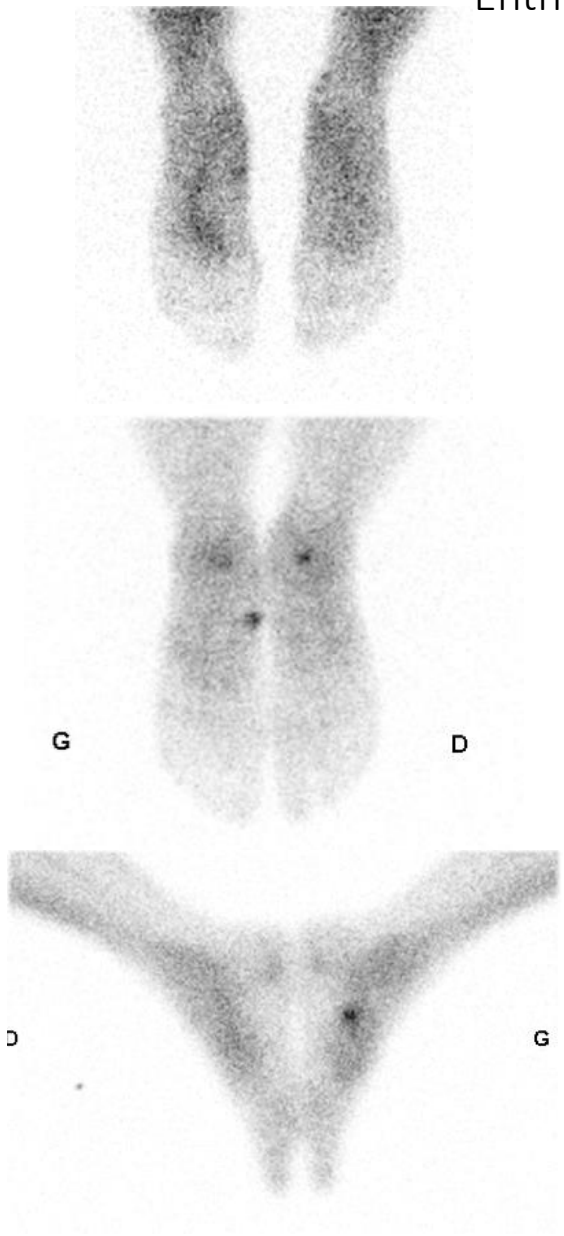

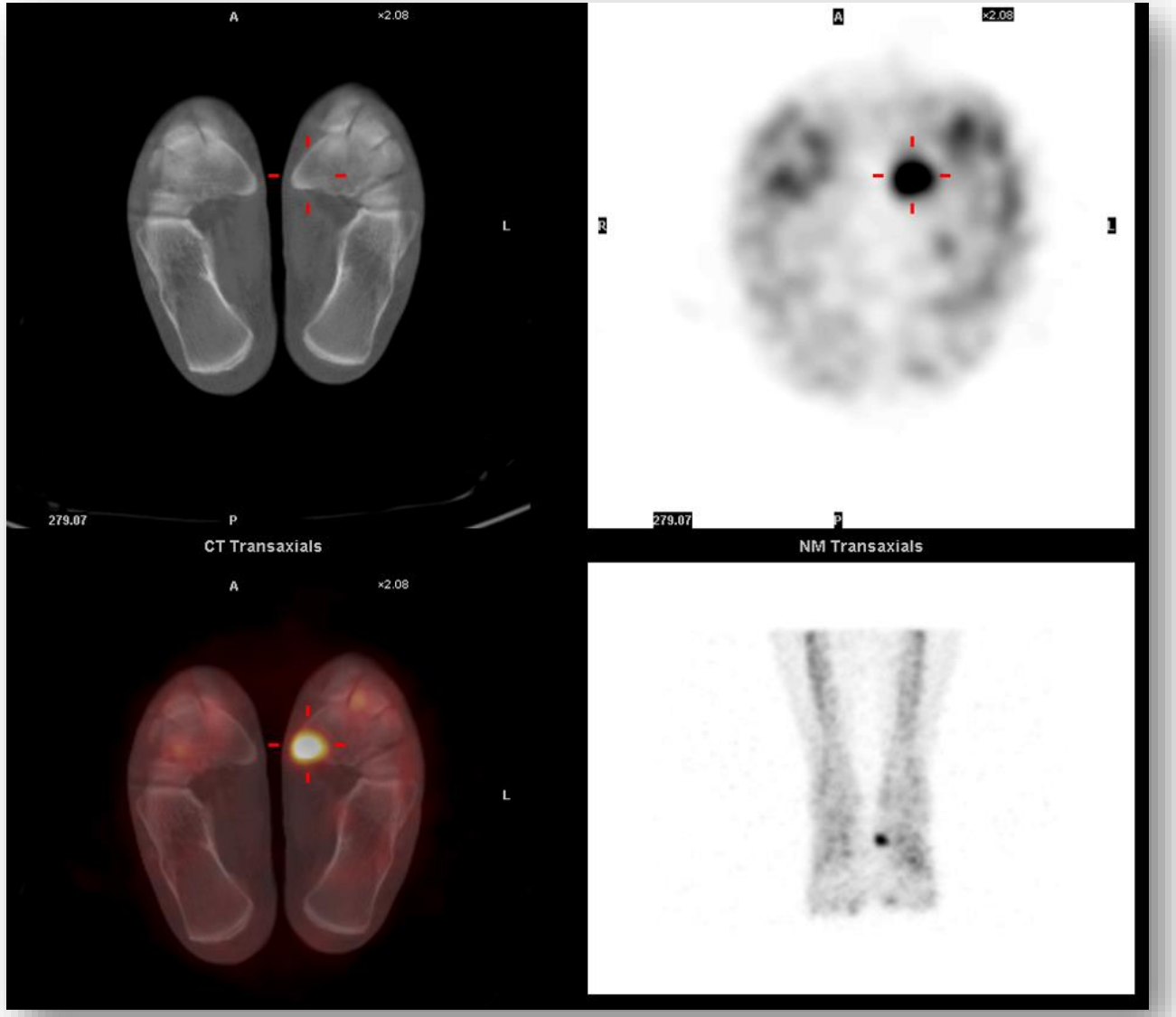

INDICATIONS CLASSIQUES

Fracture par insuffisance osseuse ou traumatique
Syndrome douloureux régional complexe

Mais aussi…

Os accessoire et synchondrose

Ostéonécrose

Femme de 22 ans, footballeuse de haut niveau.

Ostéonécrose du sésamoïde médial gauche.

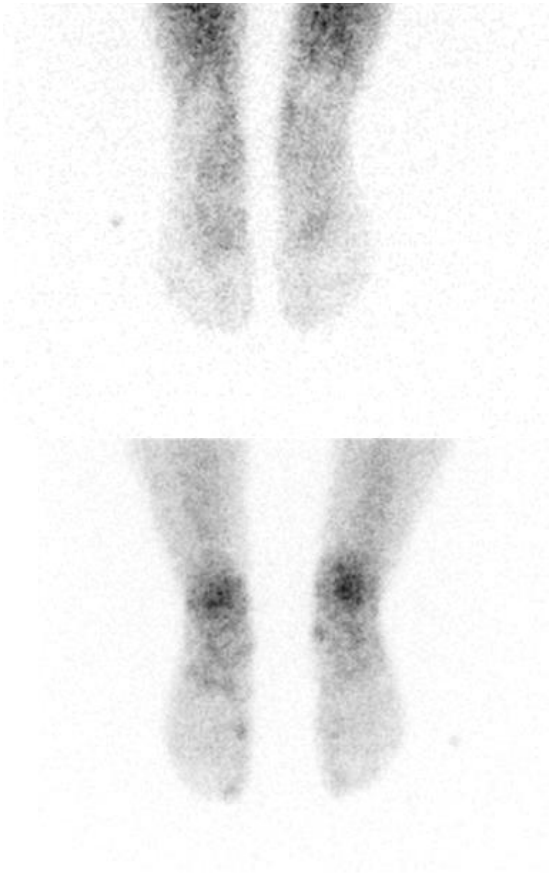

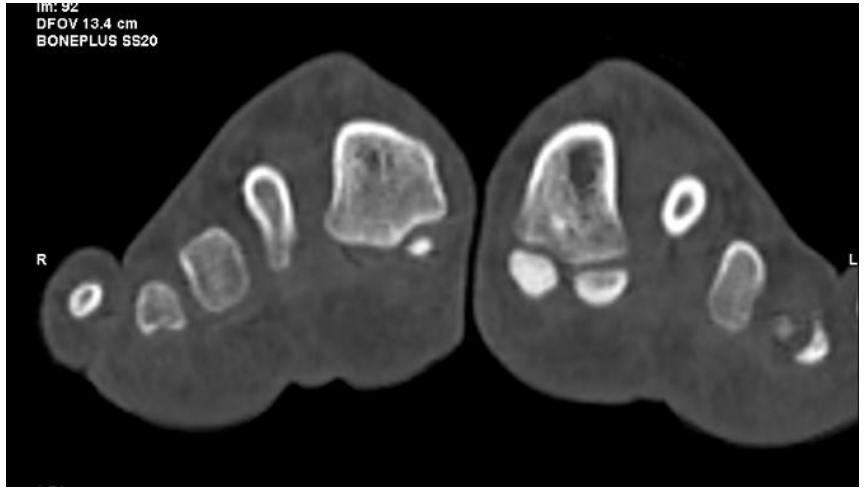

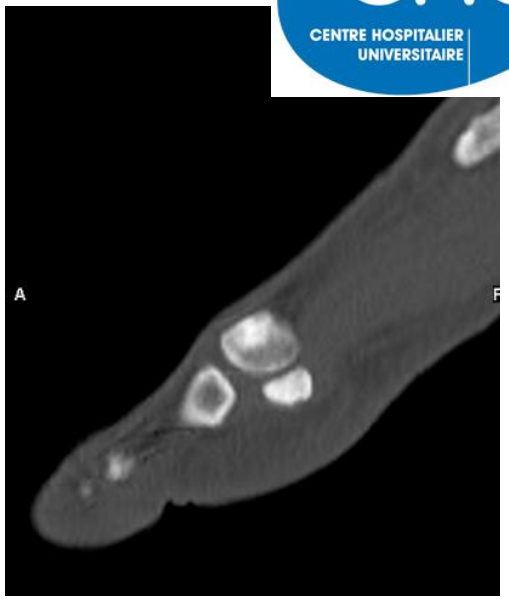

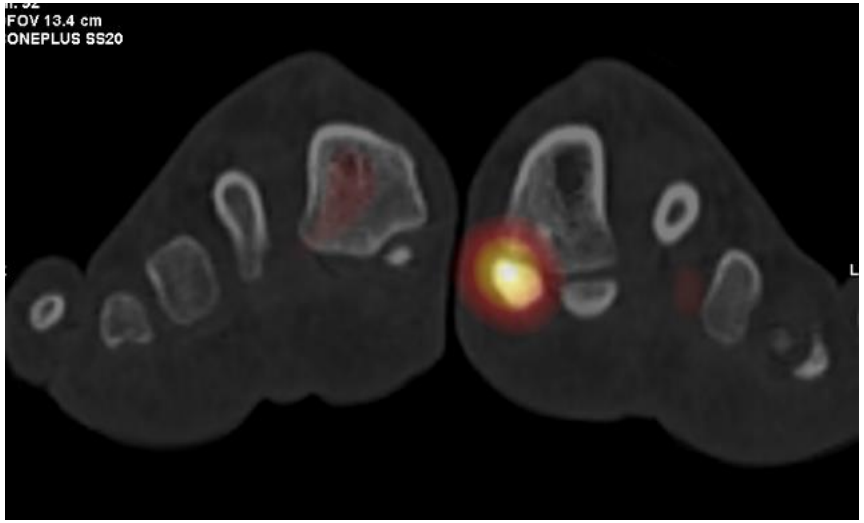

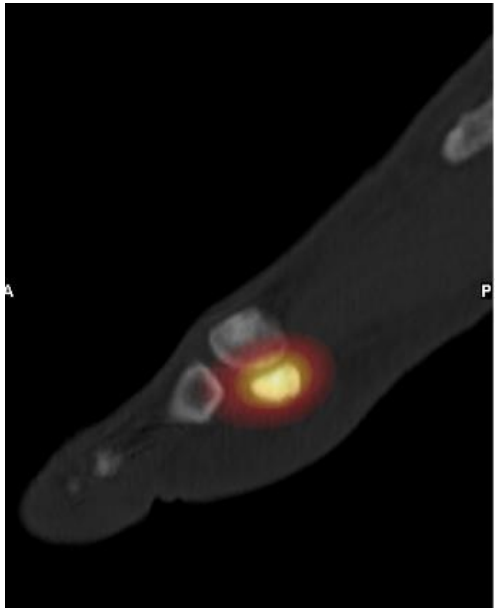

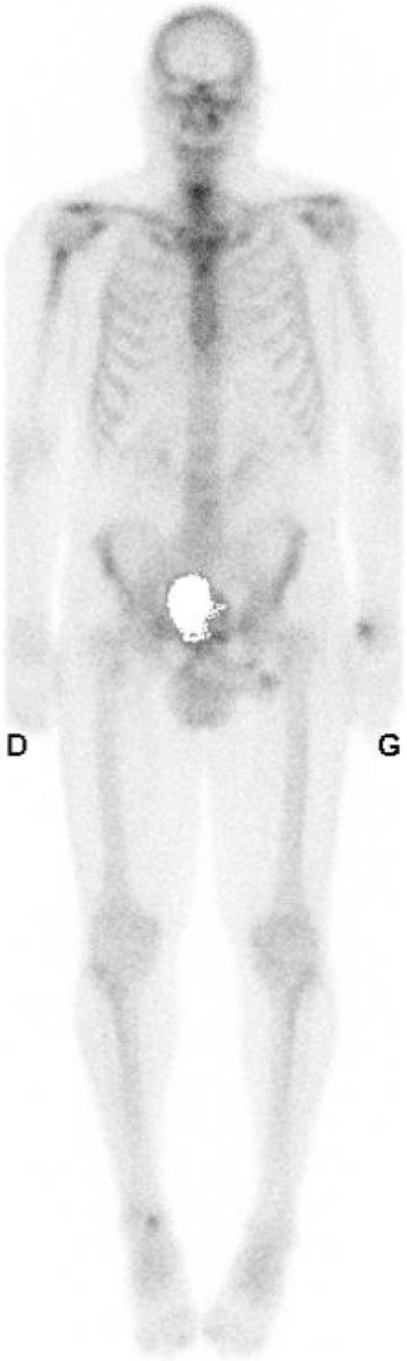

Lésion ostéochondrale du dôme astragalien- LODA.

Plutôt douleur de la cheville

Intérêt de la SPECT/CT dans le cas de lésions multiples > identification de la lésion responsable des douleurs *(NMC 2015)*

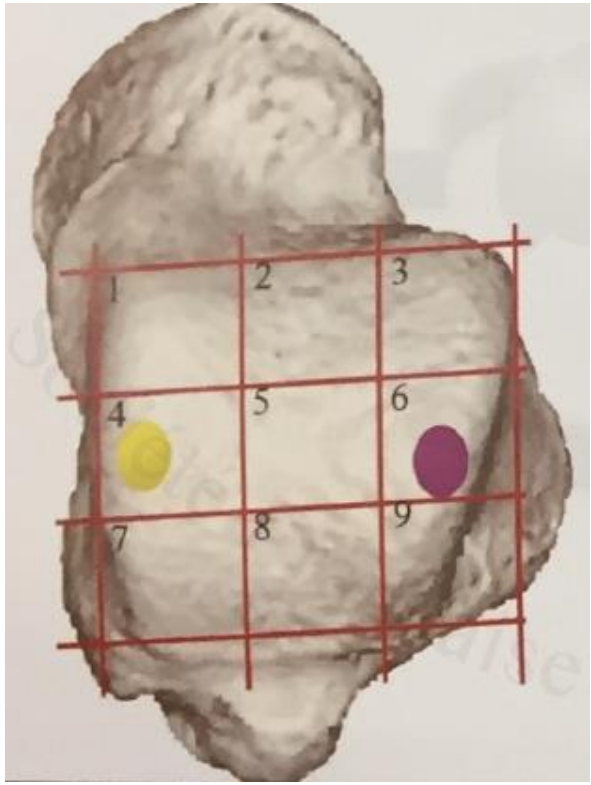

Scintigraphie cheville-pieds- G. Chutto

Syndrome de Müller-Weiss

Déformation en virgule de l’os naviculaire.
Aspect hypoplasique et fragmenté du tiers latéral du naviculaire.
Développement d’arthrose talo-naviculaire.

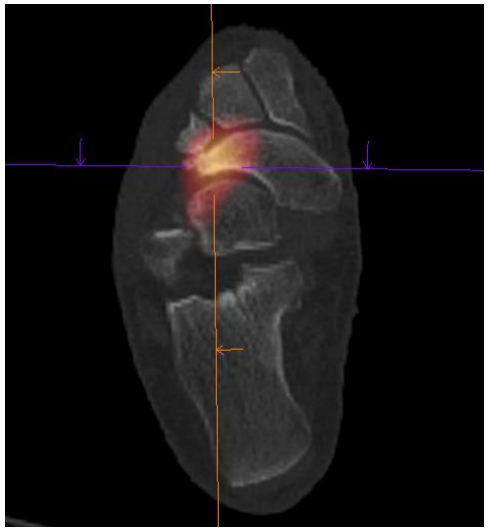

INDICATIONS CLASSIQUES

Fracture par insuffisance osseuse ou traumatique
Syndrome douloureux régional complexe

Mais aussi…

Os accessoire et synchondrose

Ostéonécrose

Douleur post-chirurgicales
- Pseudarthrose
- Bilan d'arthrodèse

Douleur persistance à 1 an d'une arthrodèse talo-crurale.

Arthropathie sous talienne.

Bonne fusion de l'arthrodèse.

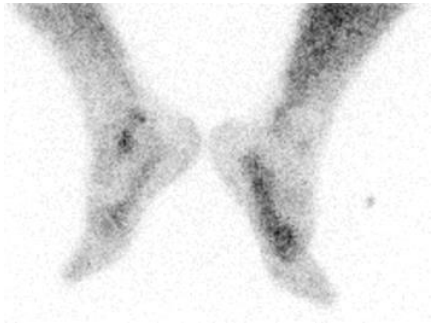

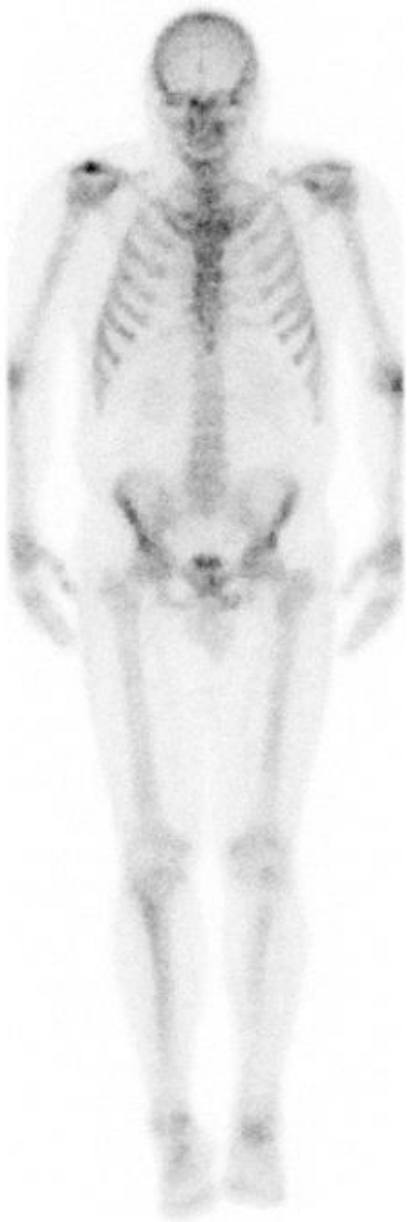

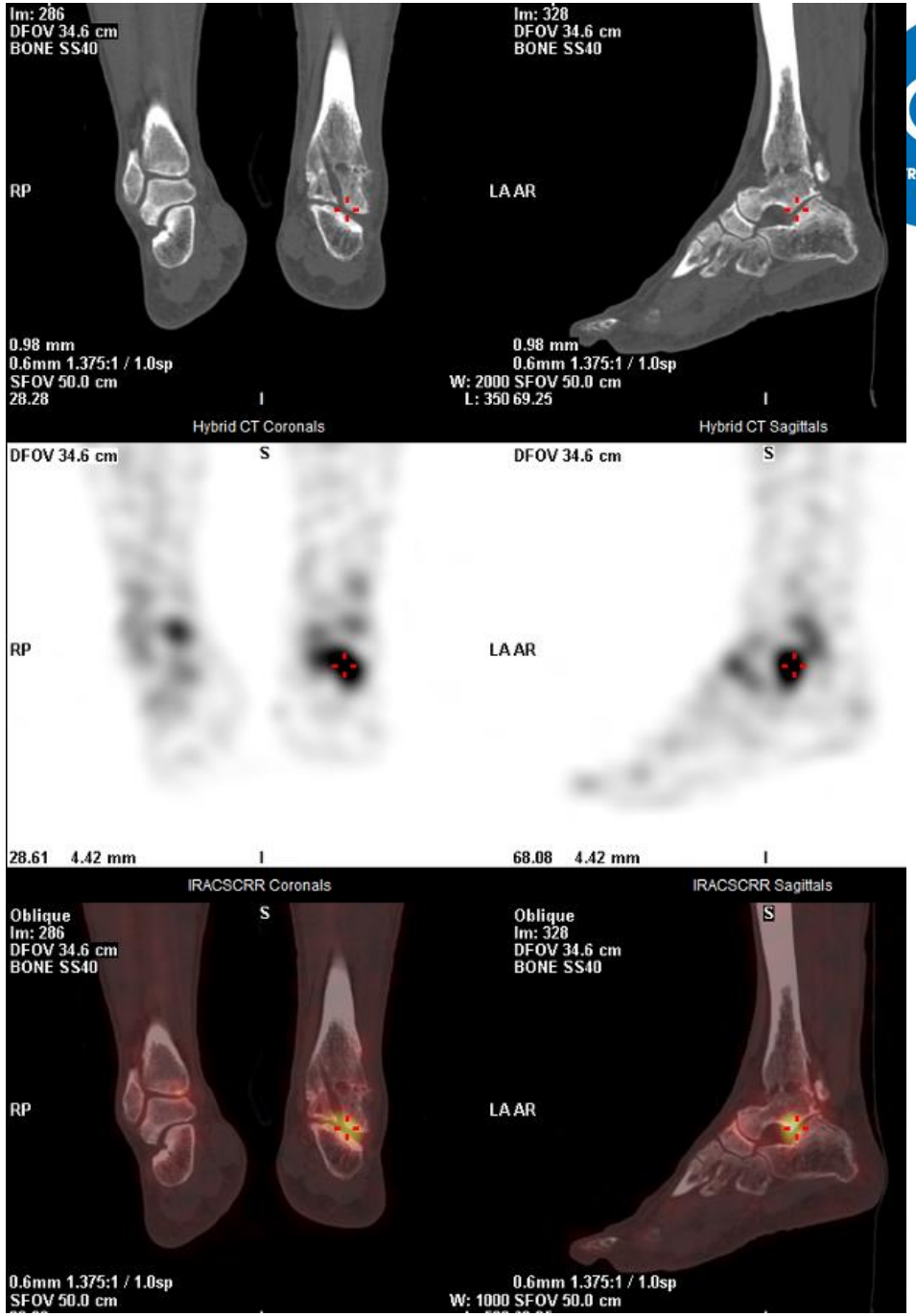

Douleur de la cheville.
ATDC d'infection sur matériel d'arthrodèse talo-crurale.

SO

Remaniements ostéoblastiques inflammatoires de l'articulation sous-talienne.

PN

Absence d'infection

Douleurs à 18 mois post ostéotomies des bases des 2ème, 3ème et 4ème métatarses.

Pseudarthrose de la base du 2ème métatarse.

INDICATIONS CLASSIQUES

Fracture par insuffisance osseuse ou traumatique
Syndrome douloureux régional complexe

Mais aussi…

Os accessoire et synchondrose

Ostéonécrose

Douleur post-chirurgicales
- Pseudarthrose
- Bilan d'arthrodèse

Pathologie tumorale et syndrome para-néoplasique

Ostéome ostéoïde du talus gauche

Talus > calcaneus (proche de l'articulation talo-calcanéo-naviculaire)

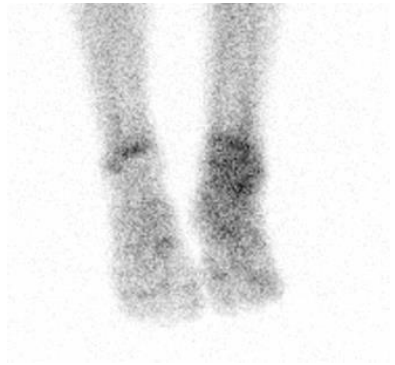

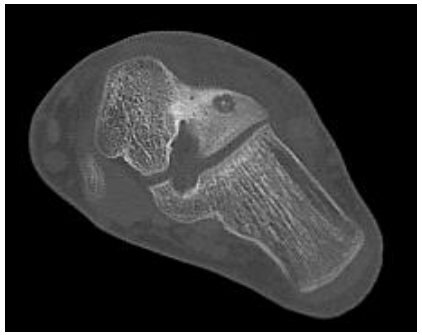

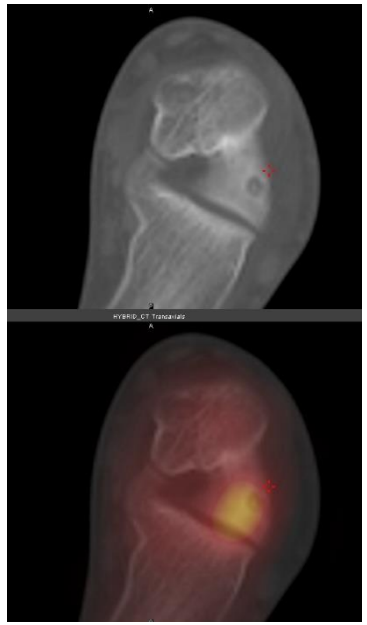

Syndrome paranéoplasique
(Pierre Marie foix)

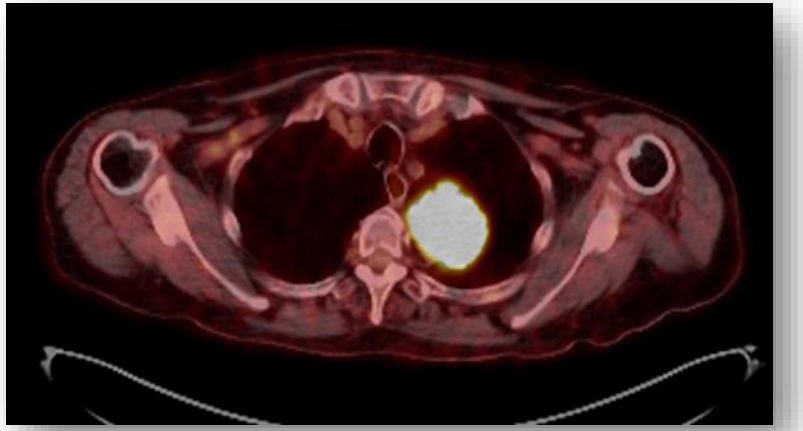

Acrométastases (poumons+++)….

INDICATIONS CLASSIQUES

Fracture par insuffisance osseuse ou traumatique
Syndrome douloureux régional complexe

Mais aussi…

Pathologie articulaire

Os accessoire et synchondrose

Douleur post-chirurgicales
- Pseudarthrose
- Bilan d'arthrodèse

Ostéonécrose

Pathologie tumorale et syndrome para-néoplasique

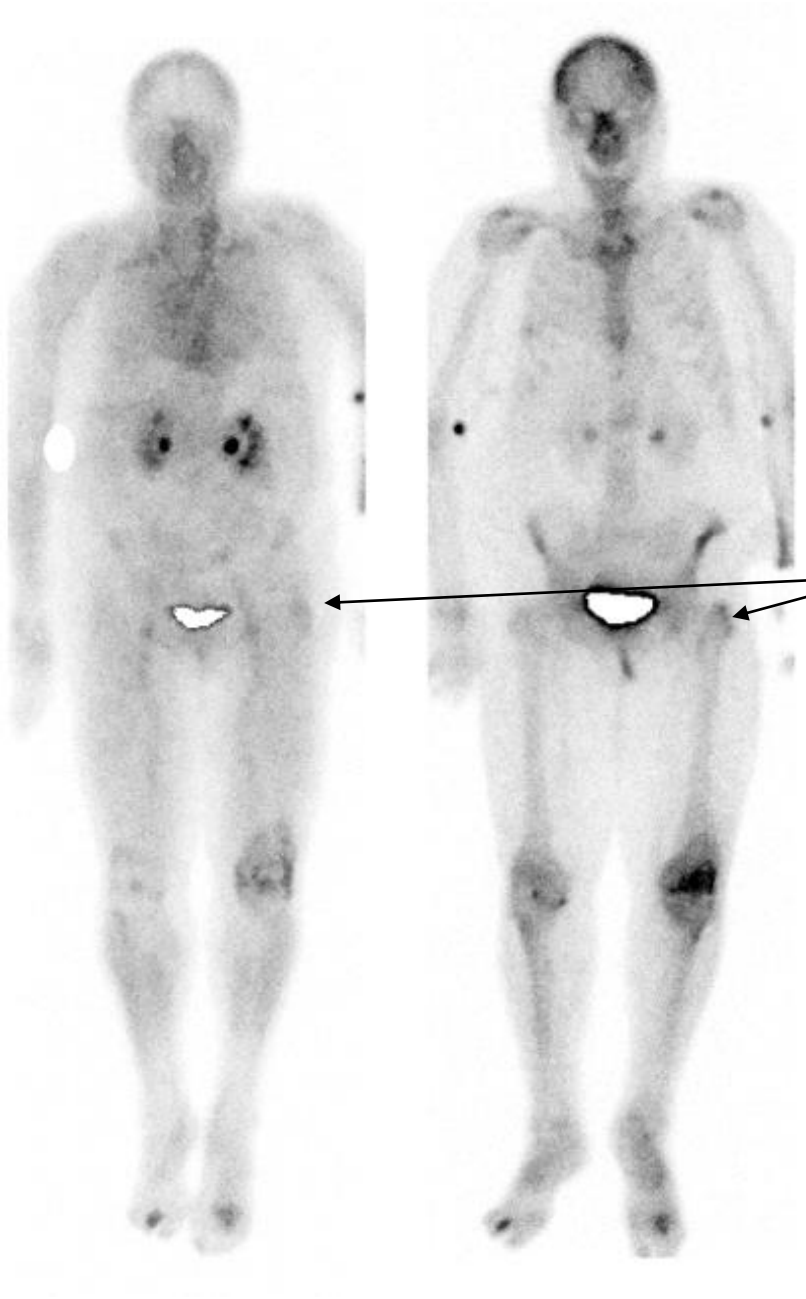

Patiente de 74 ans avec rhumatisme psoriasique en poussé.

Tendinopathie avec du moyen fessier gauche.

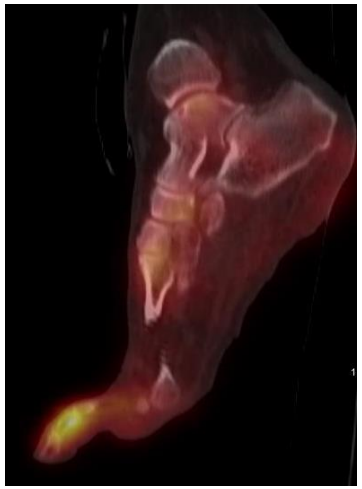

Dactylite 2ème orteil

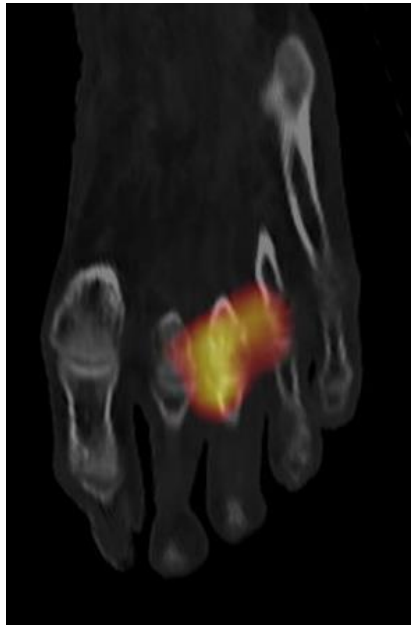

Arthrite 3ème MTP

Enthésopathie inflammatoire du tendon calcanéen

Rhumatisme psoriasique avec enthésopathie et dactylite du 3ème orteil.

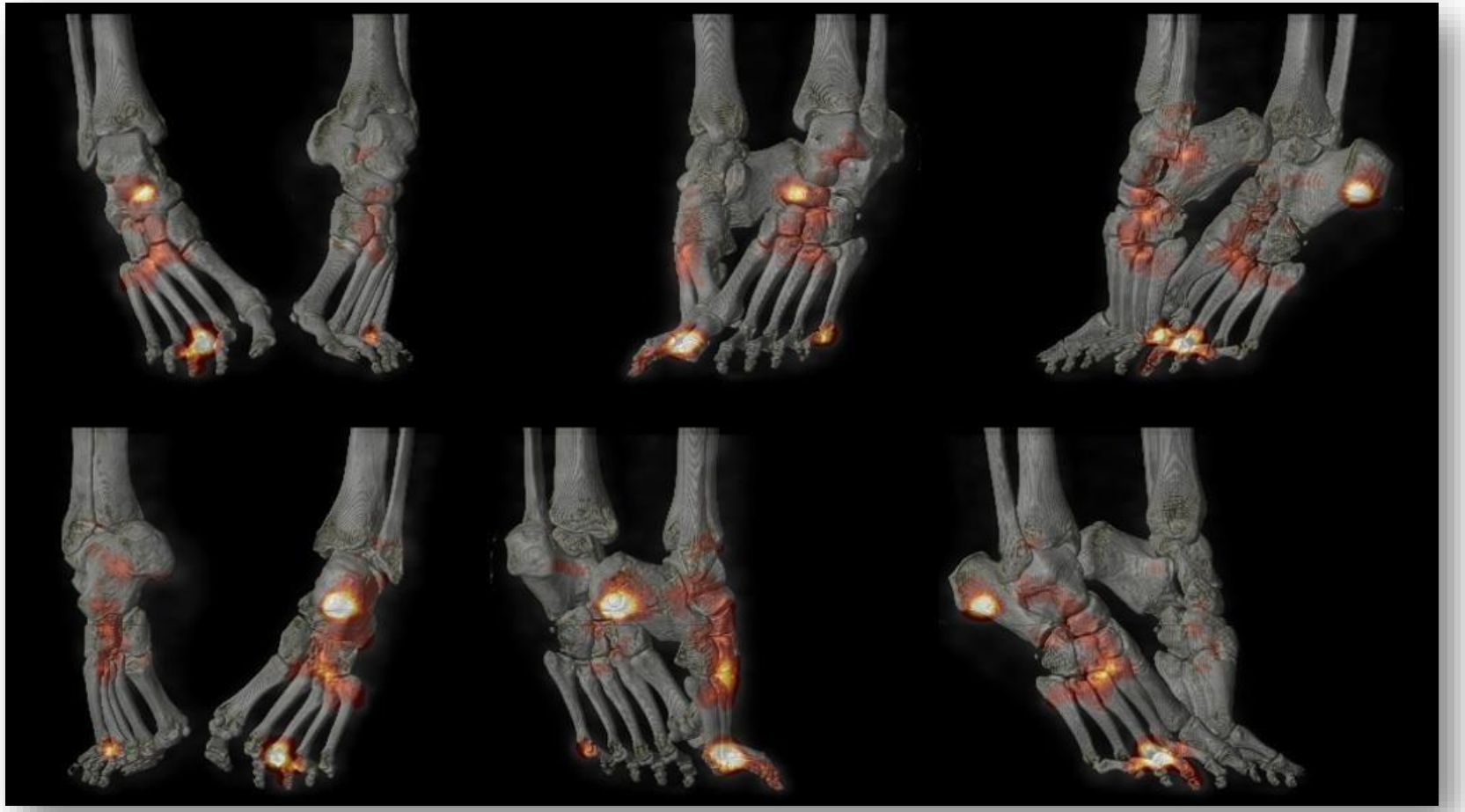

Pathologie des sésamoïdes

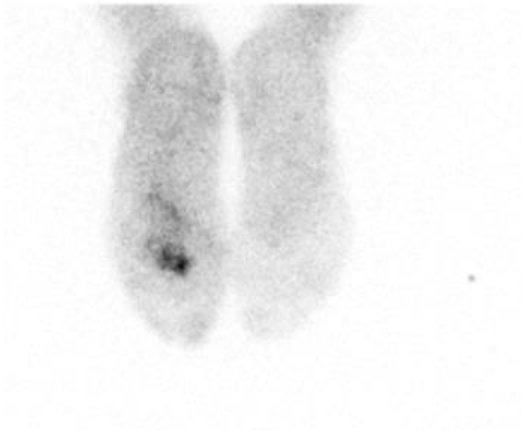

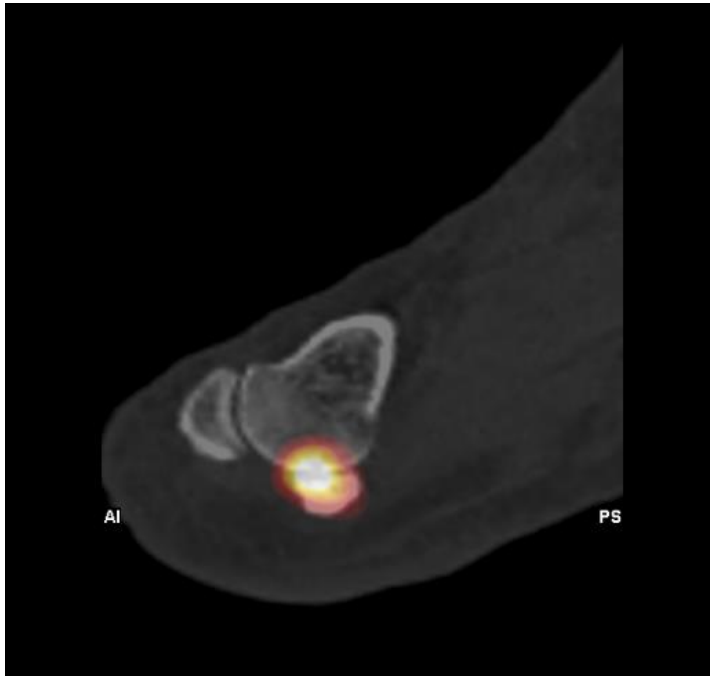

Diagnostic différentiel entre fracture de fatigue et l'arthropathie.

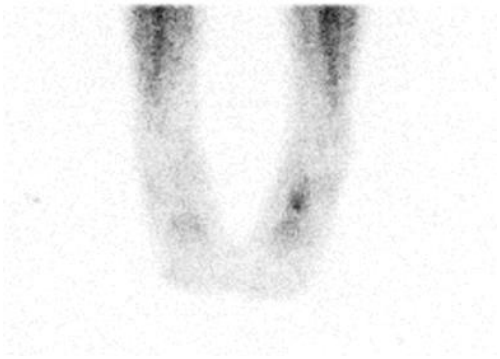

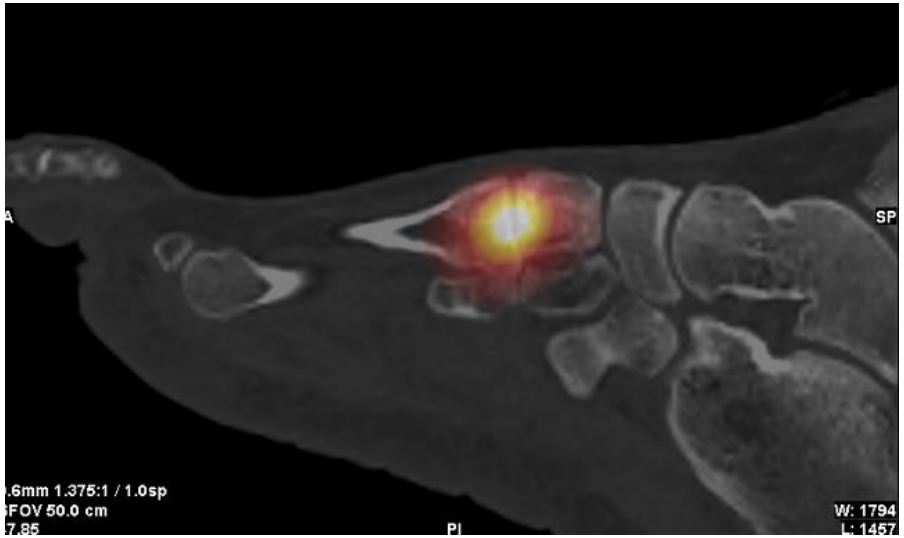

INDICATIONS CLASSIQUES

Fracture par insuffisance osseuse ou traumatique
Syndrome douloureux régional complexe

Mais aussi…

Os accessoire et synchondrose

Pathologie articulaire

Douleur post-chirurgicales
- Pseudarthrose
- Bilan d'arthrodèse

Ostéonécrose

Pathologies des T. mous

Pathologie tumorale et syndrome para-néoplasique

Apport de la tomographie couplée au scanner au temps précoce

Réalisée dans les 10 premières minutes post injection.

Possible depuis le développement de caméra plus sensible et plus rapide.

Exploration des parties molles avant que le traceur ne se fixe sur l'os.

Enthésopathie
Hématome
Fistule
Epanchement articulaire
Ténosynovite….

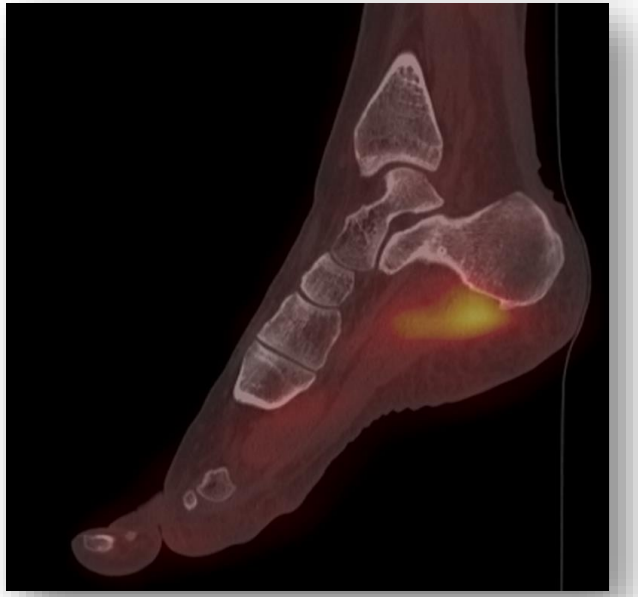

Temps précoce « tissulaire »
< 10 min post-injection.
Visualise les parties molles uniquement et l'inflammation.

Temps tardif « osseux »
> 2h30-3h post-injection.
Visualise le remodelage osseux.

Aponévropathie d'insertion avec enthésophyte calcanéen inférieur.

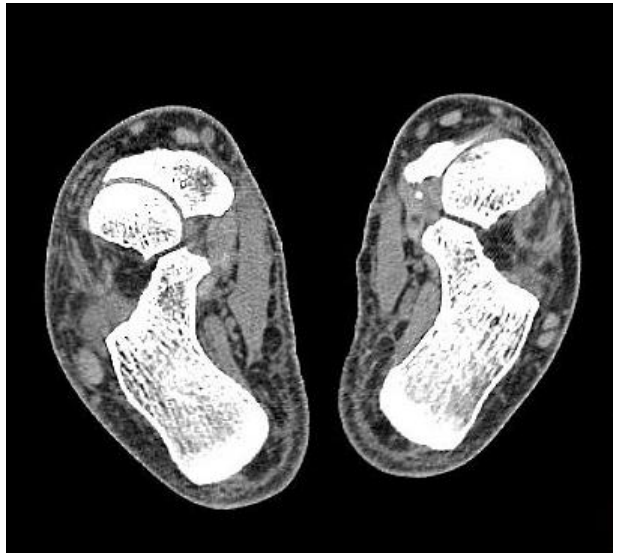

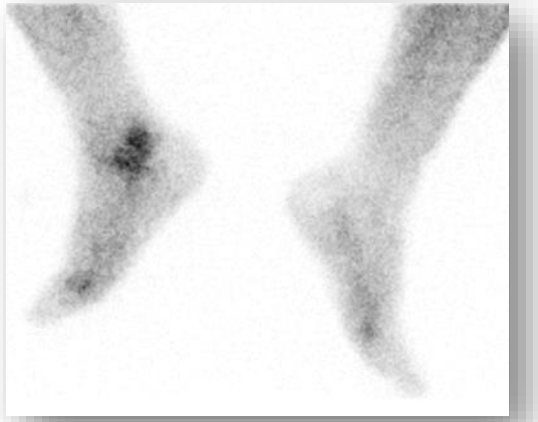

Syndrome du sinus du tarse

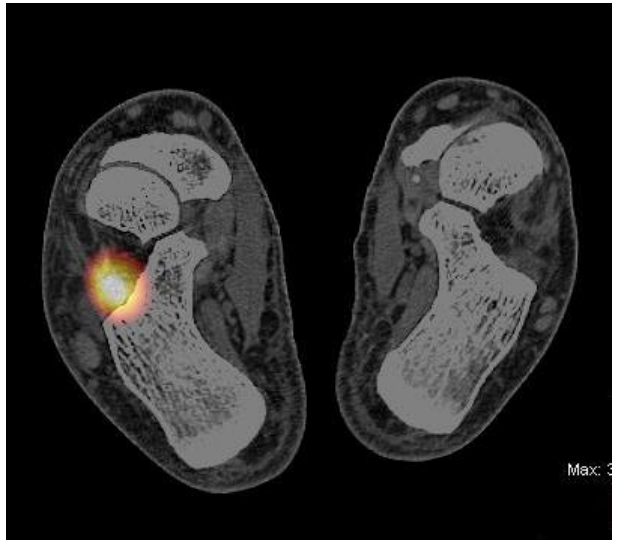

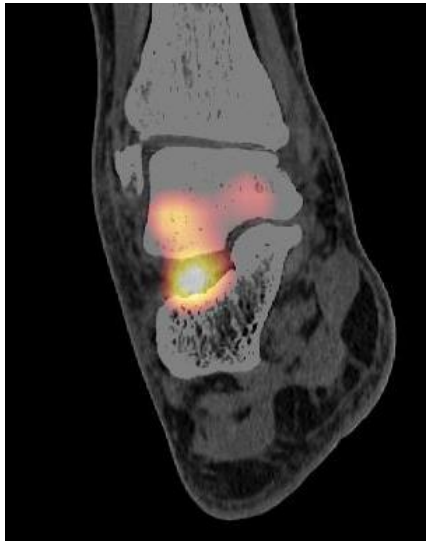

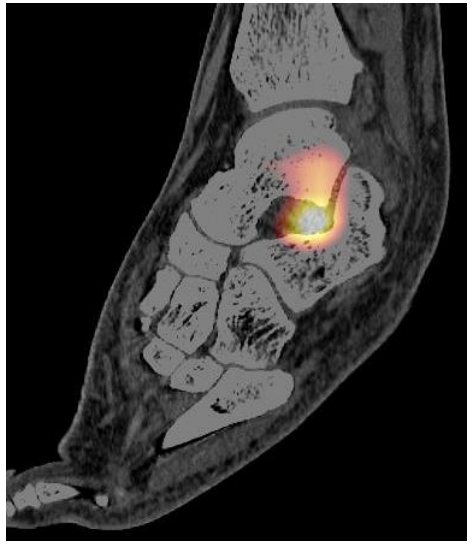

Que retenir?

- La scintigraphie osseuse:
  - Performante dans la localisation de douleurs chroniques du pied.
  - Imputabilité d'anomalie osseuse comme les os acc. dans la douleur du patient.
  - Intérêt de faire un bilan du corps entier lorsqu'un rhumatisme inflammatoire est suspecté ou connu.
  - Possibilité d'étudier avec plus de précision les T. mous avec le développement de la tomographie au temps précoce.

MERCI