Place de la scintigraphie osseuse (SPECT-CT) dans l'hypercondylie mandibulaire

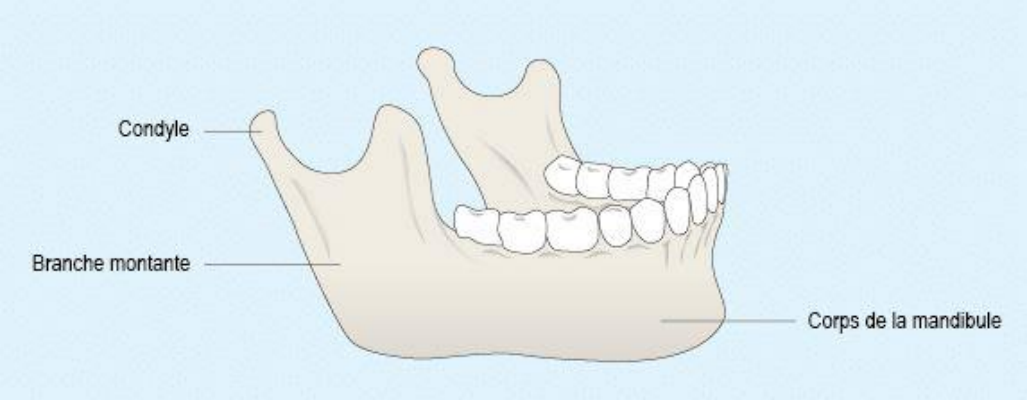

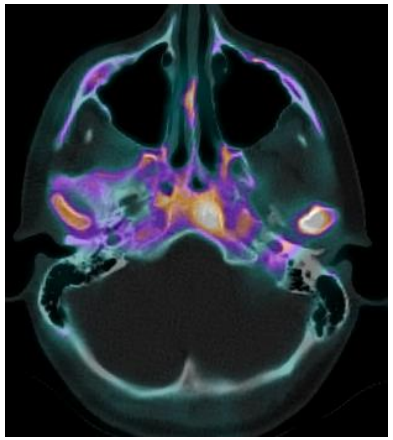

Dr Delphine de Verbizier
CHU de Montpellier
Médecine Nucléaire
Octobre 2022

Hypercondylie mandibulaire

- Pathologie rare de l’articulation temporo-mandibulaire
- Excès de croissance du condyle mandibulaire entrainant une modification de taille et du volume du condyle
- 3 formes: verticale (la plus fréquente), horizontale et mixte
- Prise en charge : chirurgicale

Cliniquement

- Apparition progressive d’une asymétrie faciale avec déviation du menton
- Troubles de l’occlusion dentaire
- Troubles fonctionnels de l’articulation temporo-mandibulaire (douleurs, craquements)

Abaissement de la commissure labiale du côte de l’HC
Déviation du menton du côté opposé à l’HC

Les examens d’imagerie

En systématique:

- Panoramique dentaire
- Radiographies du massif facial de face et de profil
- Scanner du massif facial

➢Met en évidence une augmentation de taille du condyle et déviations

- Scintigraphie osseuse: marqueur de l’activité de l’hypercondylie
  - N’a pas de valeur diagnostique propre de l’HC
  - Permet de mesurer l’activité ostéoblastique du condyle

- **Panoramique dentaire/radiographie de face**
  - Augmentation de volume du condyle (hyperplasie)
  - Augmentation de la hauteur de la branche montante de la mandibule homolatérale
  - Abaissement de l'angle mandibulaire homolatéral

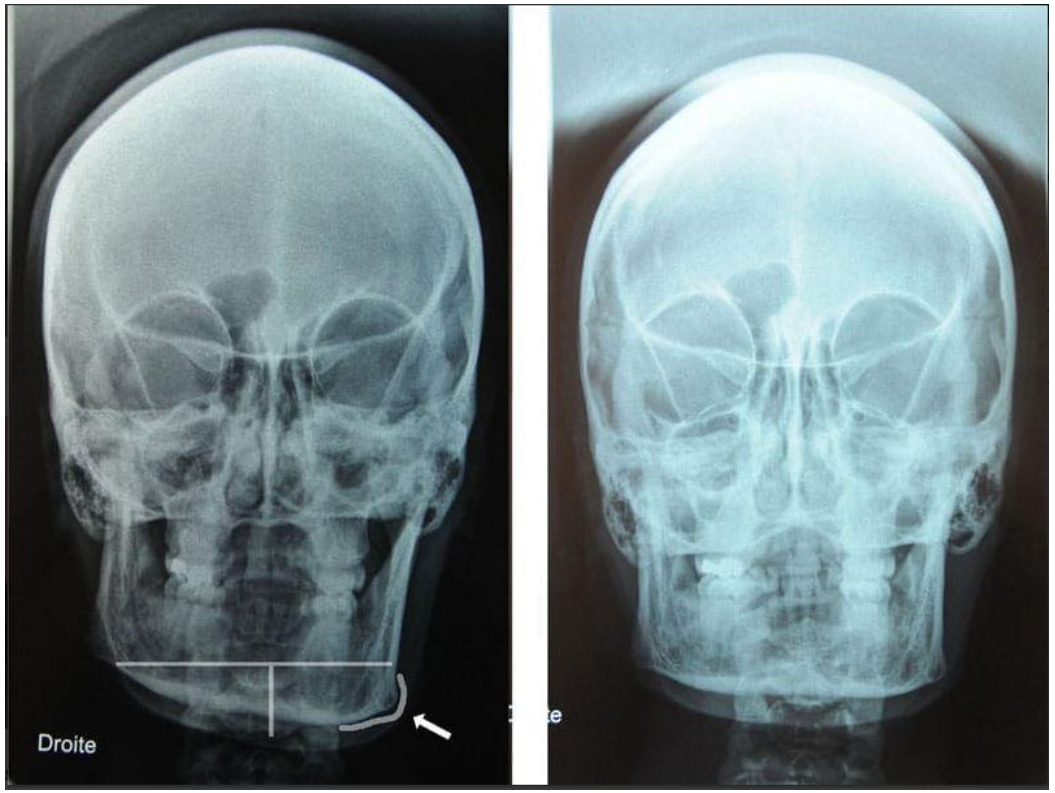

Prise en charge

- Chirurgicale (pas consensuelle selon les équipes)

- Scintigraphie osseuse : HC active ou inactive?
  - HC inactive: Traitement orthognatique : orthondontie et ostéotomie
  - HC active: Condylectomie pour éviter l'aggravation de l'asymétrie

- Etat de l'art:
  - Algorithme de prise en charge en fonction de l'absence ou présence d'une hyperactivité ostéoblastique de l'HC
  - Non consensuelle

Scintigraphie osseuse

- Temps précoce centré sur le crane:
  - Pas indispensable et se discute+++
    - Pas d'intérêt dans le diagnostic (pas de précoce réalisé dans la plupart des études/articles)
    - Au choix selon les équipes (pertinence de la SPECT-CT précoce vs STATIQUES?)

- Temps tardif:
  - CE
  - SPECT-CT crâne: analyse visuelle et quantitative
    - Rechercher l'hyperplasie condylienne au TDM
    - Rechercher une hyperactivité visuelle de condyle mandibulaire
    - Comptage: ROI de même taille centrées sur les condyles mandibulaires D et G (sur la coupe axiale la plus pertinente) et noter le nb de cps total pour faire les rapports (D/D+G et G/D+G)

British Journal of Oral and Maxillofacial Surgery (2000) **38**, 87–93
© 2000 The British Association of Oral and Maxillofacial Surgeons
DOI: 10.1054/bjom.1999.0209

BRITISH JOURNAL OF ORAL & MAXILLOFACIAL SURGERY

SPECT bone scintigraphy in the diagnosis and management of mandibular condylar hyperplasia

S. C. Hodder, J. I. S. Rees,* T. B. Oliver,† P. E. Facey,‡ A. W. Sugar§

CRITERES D'INTERPRETATION DE LA SCINTIGRAPHIE OSSEUSE

-ROI condyle D (nb de cps total) = Ad
-ROI condyle G =Ag
% de captation du condyle Dt et Gche:
Hyperactivité significative si > 55% de la captation totale
Ad/(Ad+Ag) et Ag/(Ad+Ag)

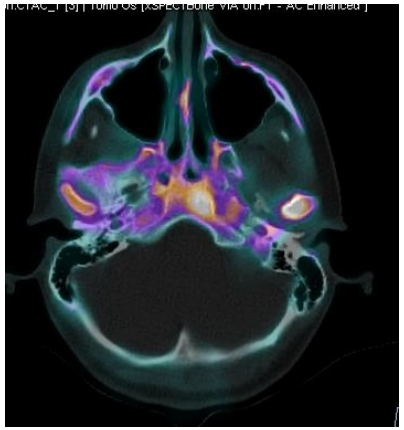

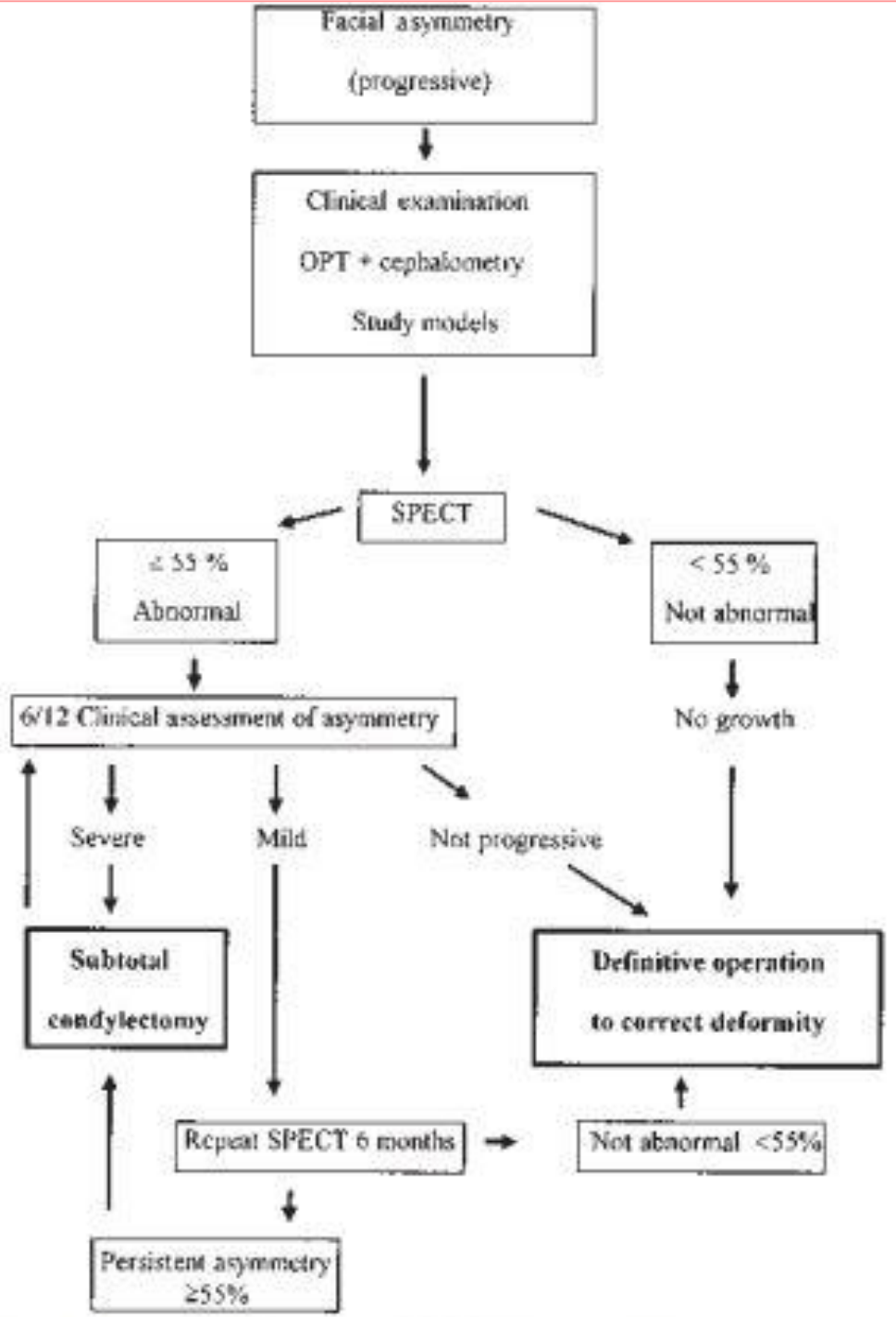

Traitement/Décision: fonction SPECT-CT os

- SPECT-CT os 1 :
  - Relative uptake < 55% : chirurgie orthognatique (ostéotomie mandibulaire/maxillaire/génioplastie pour corriger l'occlusion et l'asymétrie faciale) peut être envisagé
  - Relative Uptake > 55% : Faire un recontrôle > 6mois
- SPECT-CT 2
  - Si RU > 55% persistant : condylectomie pour arrêter la croissance du condyle et limiter la progression de l'asymétrie faciale
  - Si RU <55% : traitement orthognatique

SPECT-CT osseuse
Critères d'interprétation

- Intérêt dans la caractérisation de l'HC:
  - Sb >90%
  - Sp > 90%

-*Wen et al, 2014*; clinical value of 99mTc-MDP SPECT bone in the diagnosis of the unilateral condylar hyperplasia
-*Galil Hamed et al. 2017;* Egyptian journal of Radiology and Nuclear Medicine; The validity of SPECT-CT in diagnosis of condylar hyperplasia
-*Buitrago et al. 2019;* Rev Esp Med Nucl Imagen Mol; Comparison of four methods for quantitative assessment of 99mTc-MDP SPECT in patients with suspected condylar hyperplasia
-*Hodder et al.* British Journal of Oral and Maxillofacial Surgery (2000) 38, 87–93; SPECT bone scintigraphy in the diagnosis and management of mandibular condylar hyperplasia

METHODES D'ANALYSES SEMI-QUANTITATIVES
Région d'intérêt de taille identique (A: nb cps total)

METHODES	ROI/VOI (A en cps)		Articles	Hypercondylie active
Différnce absolue	$\frac{\text{Actif (patho)-Inactif (N)}}{\text{Inactif (N)}}$		Chan 2018 Buitrago	> 0,34
Rapport de fixation (uptake ratio) (méthode du ratio G/D)	$\frac{\text{Actif}}{\text{Inactif}}$		Chan 2018 Buitrago Saridin	> 1,1
Asymétrie relative % de captation	$\frac{A}{A + I}$ et $\frac{I}{A + I}$		Hodder et al, 2000 Chan Buitrago Wen	Asymétrie patho si > 55%
Rapport d' activité condyle/clivus	C dt/ clivus et C gche/clivus		Saridin Wen	> 1,44

Cas cliniques

Bilan d’une hypercondylie gauche

- Jeune femme 20ans
- Panoramique
- Cone beam
- Radiographies

- Scinti os le 23/07/12
  - Rapport G/D = 1,8

PANORAMIQUE

IMAGERIE VOLUMIQUE
PAR FAISCEAU CONIQUE
CONE BEAM
Déviation latérale de la mâchoire vers la droite.

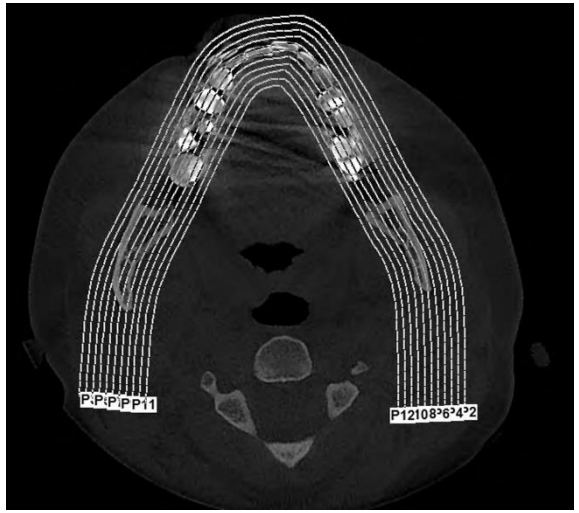

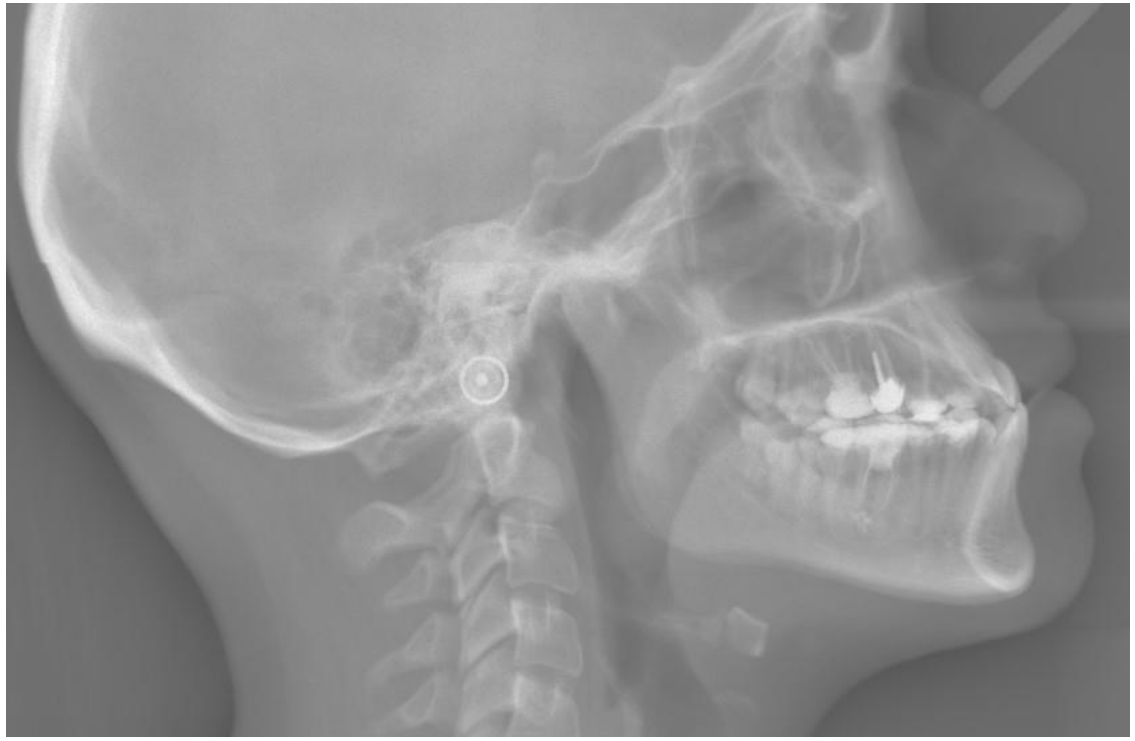

Juillet 2012

Janvier 2016

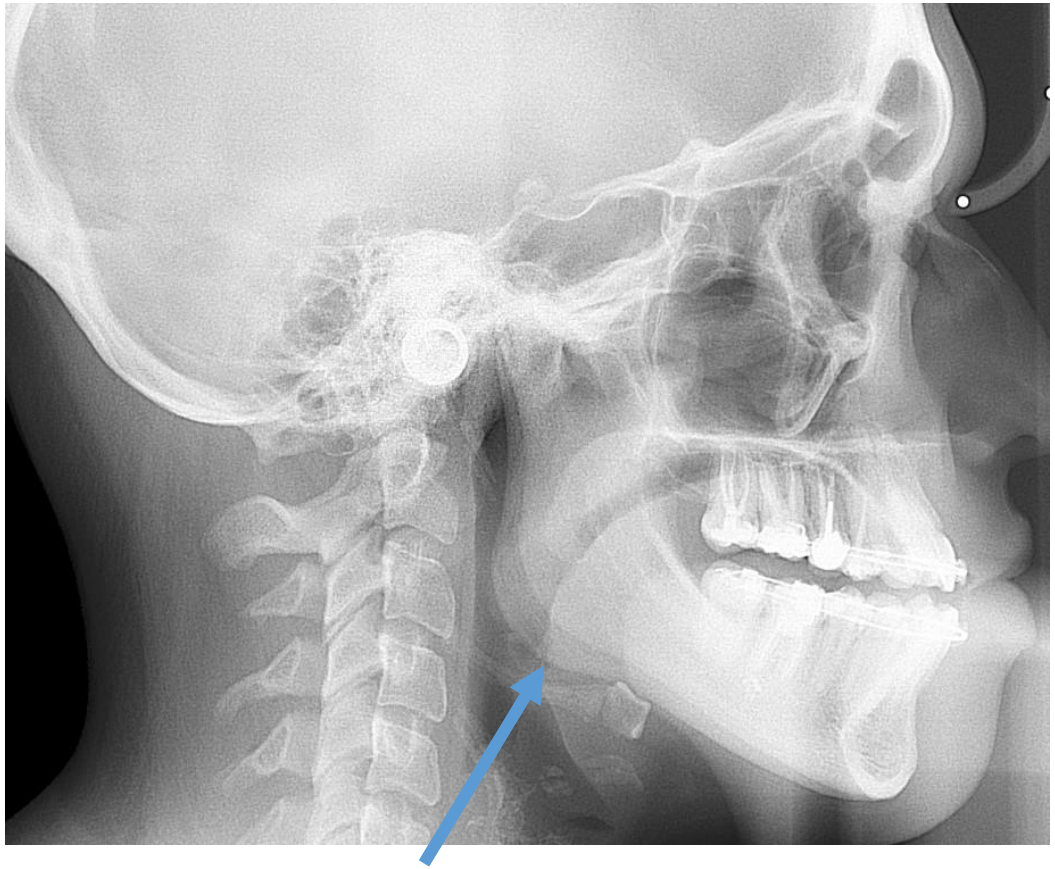

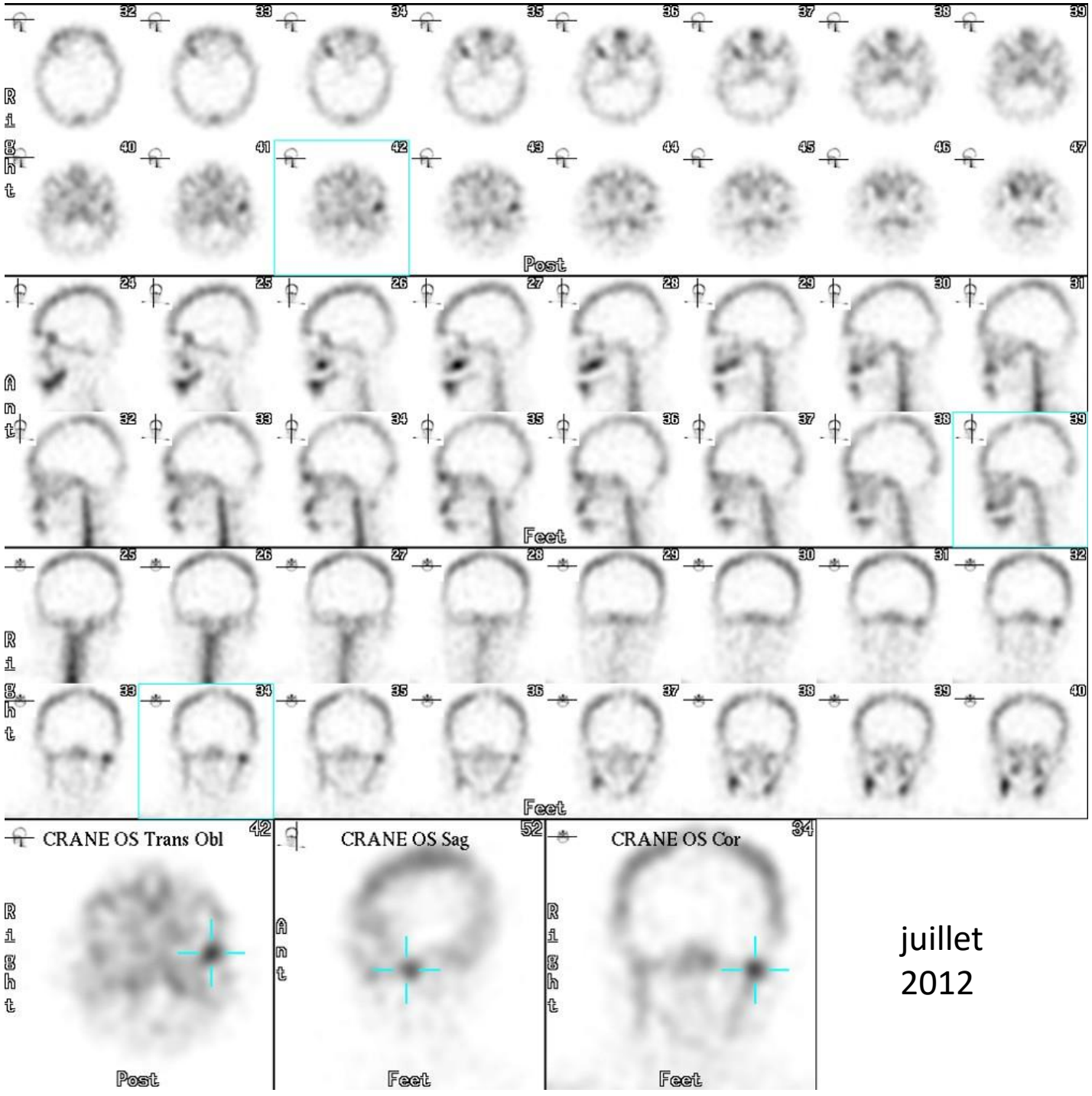

juillet 2012



Hypercondylie gauche

Visuellement:
hyperactivité ostéoblastique condylienne gauche importante

Méthode de l'activité relative:
974/1521= 64% (>55%)

Méthode du ratio G/D:
1,78 (>1,11)

Recontrôle en janvier 2015

- Hypercondylie gauche visuellement active

- Semi-quantitativement : activité stable avec un rapport G/D à 1,9

Sc os de février 2015

PRECOCE ANT

TARDIF ANT

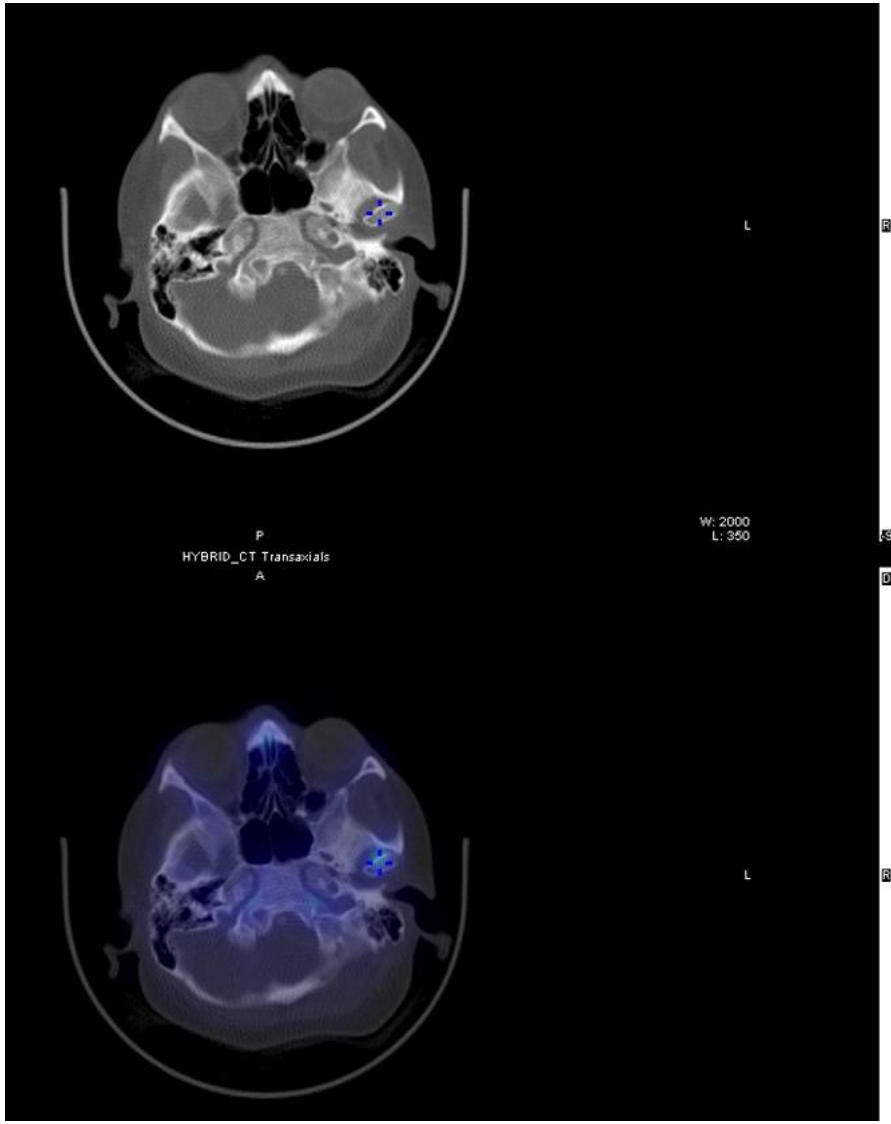



Rapport G/D = 1,9
Stable entre 2012 - 2015

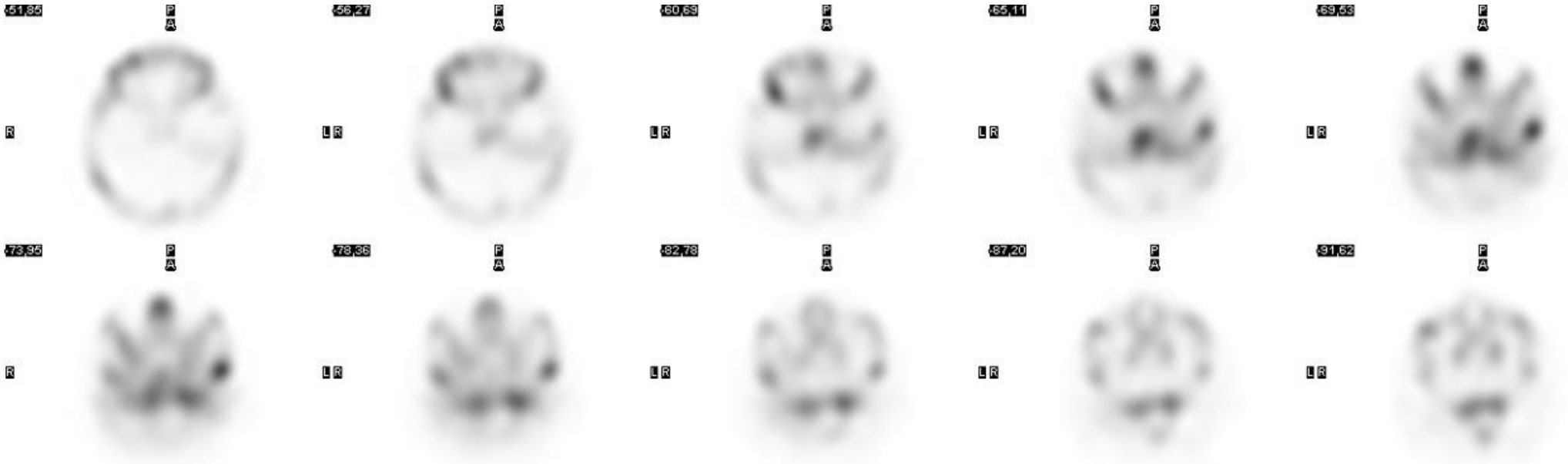
-51,85
-56,27
-60,69
-65,11
-69,53
-73,95
-78,36
-82,78
-87,20
-91,62
P
A
R
L R

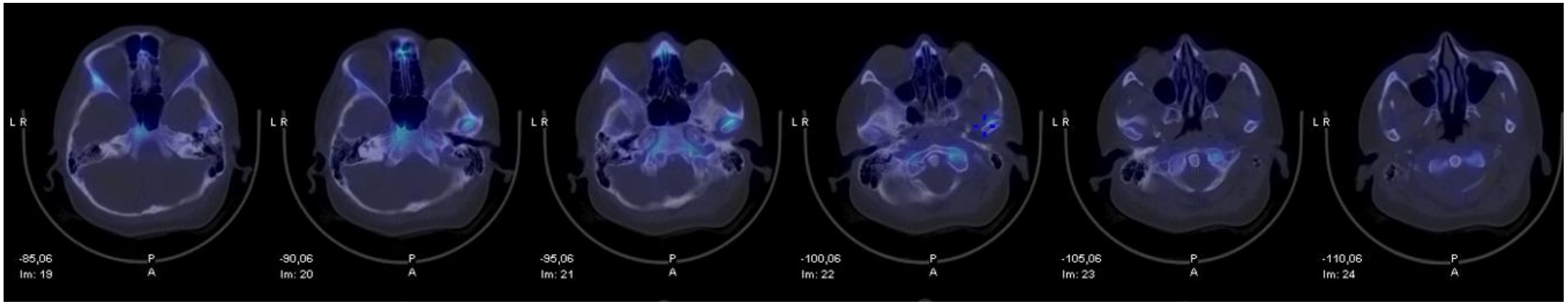
L R
-85,06
Im: 19
-90,06
Im: 20
-95,06
Im: 21
-100,06
Im: 22
-105,06
Im: 23
-110,06
Im: 24
P
A

Prise en charge chirurgicale

- HC hyperactive en 2012:
  - décision par le CMF de repousser le traitement par ostéotomie
- Progression clinique avec forte déviation

- Recontrôle scintigraphique en février 2015: Hyperactivité condylienne gauche stable

- Consultation CMF en mars: forte déviation, troubles fonctionnels
  - Décision d’ostéotomie

Cas clinique 2

- Jeune femme 18 ans
- Hypercondylie gauche
  - Bilan radio
  - Scintigraphie osseuse pour décision thérapeutique

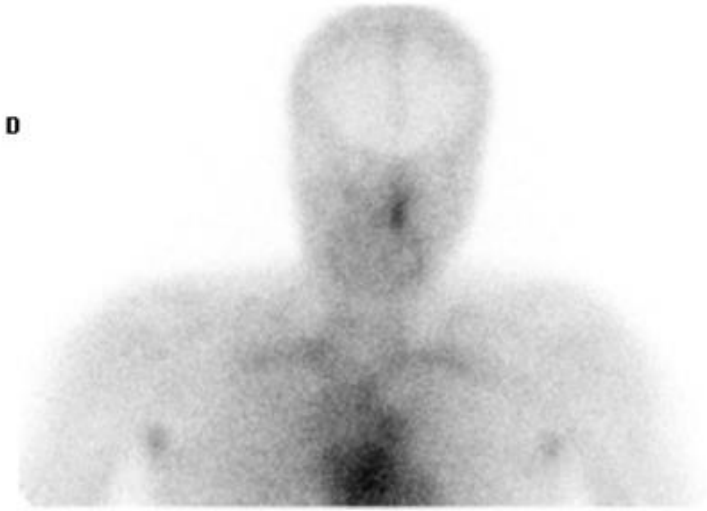

1/ FACE ANT

1./ FACE POST

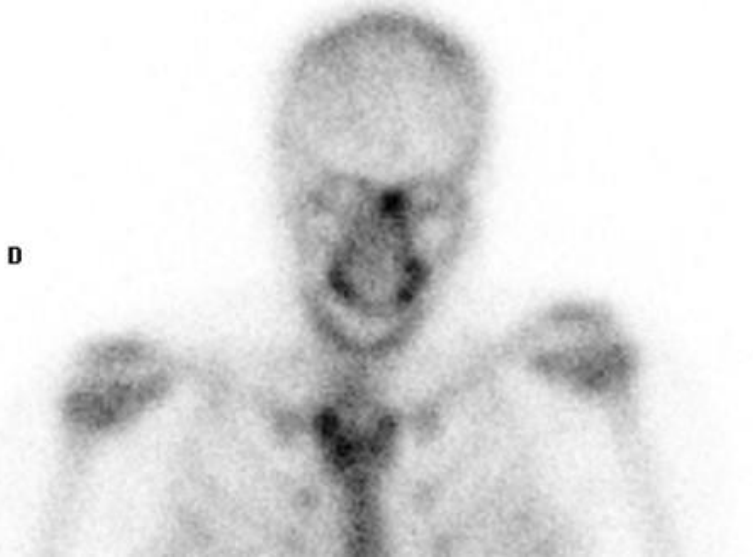

Caractérisation d'une HC Gauche avant décision thérapeutique

Hyperactivité modérée du condyle gauche visuellement
G/D: 1,55

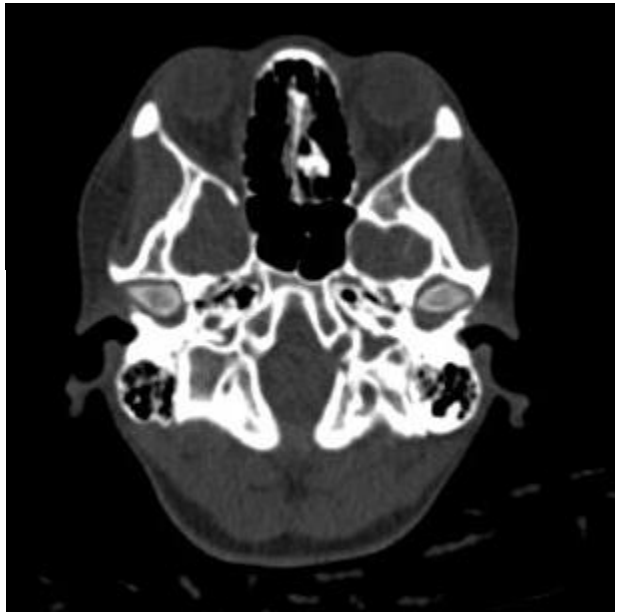

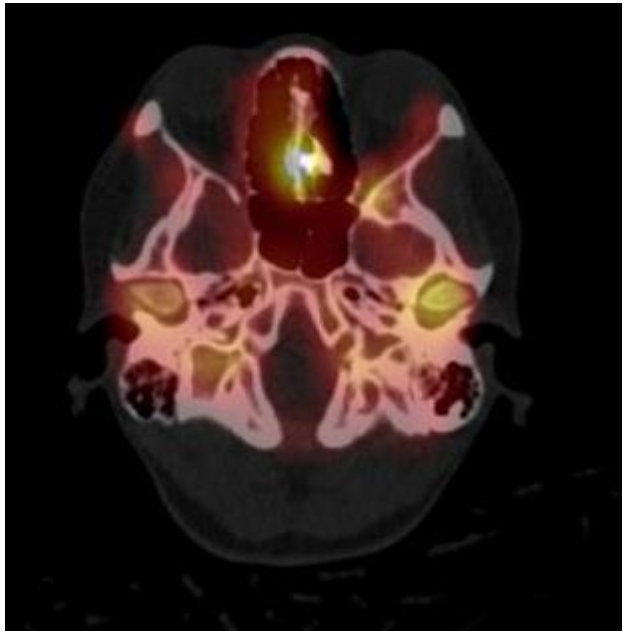

Activité droite et gauche(ROI planaire sur une coupe transversale)

Hypercondylie gauche (G: Nb cps: 467)

Condyle droit (D: Nb cps: 300)

Clivus

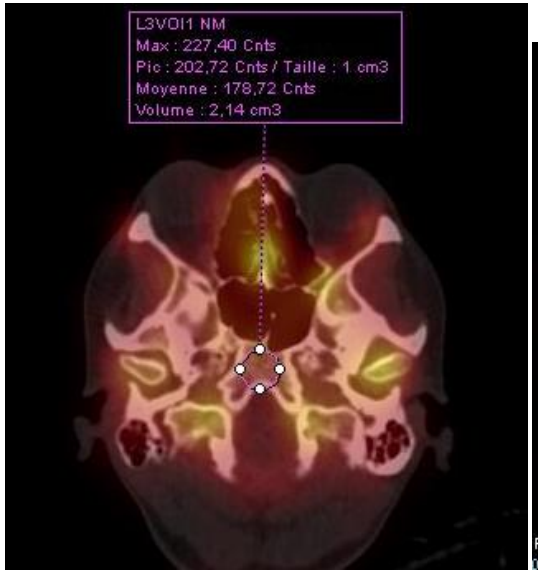

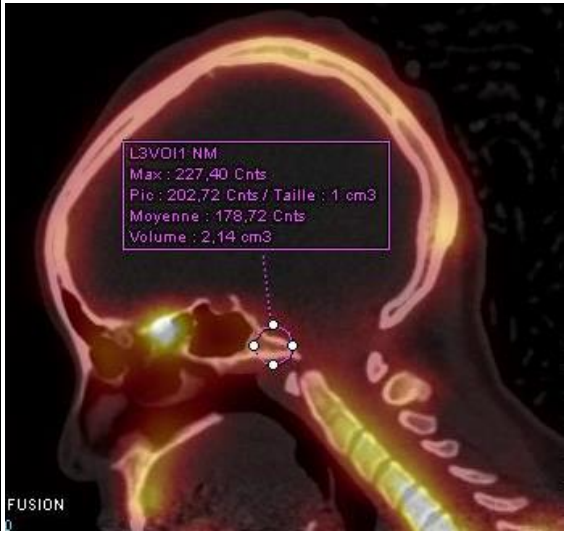



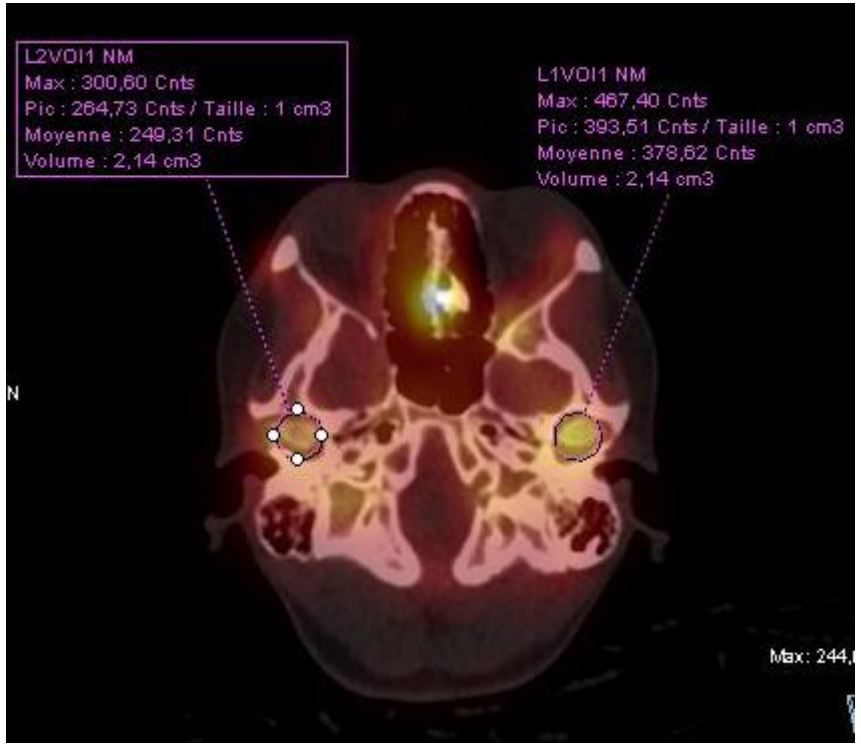

Méthodes

1-Absolue: 467-300 / 300 = 0,56 (N<0,34)

2-Uptake ratio: 467/300 = 1,55 (N<1,1)

3-Relative: 467 / 767 = 60% (N<0,55)

4-Rapports Condyles/clivus:

- Gauche: 467/227 = 2 (N<1,44)
- Droite: 300/227 = 1,3 (N<1,44)

HC gauche active

- Sc os le 23/6/22
  - Le condyle gauche: 60% de la captation osseuse (différence de 20% avec la droite).
  - « En faveur d’une hypercondylie hyperactive »

- CMF:
  - décision de condylectomie gauche
  - Patiente opérée le 6/7/22

CAS 3

Bilan d’une hypercondylie gauche

- Femme 32ans

- Analyse visuelle
  - HC inactive

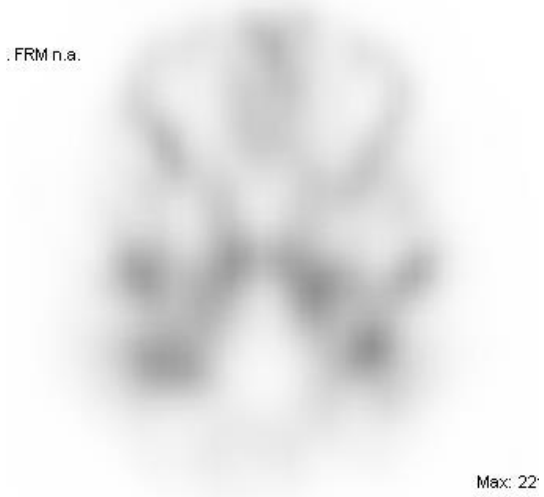

- Analyse semi-quantitative
  - Peu d’intérêt car visuellement pas d’hyperactivité significative



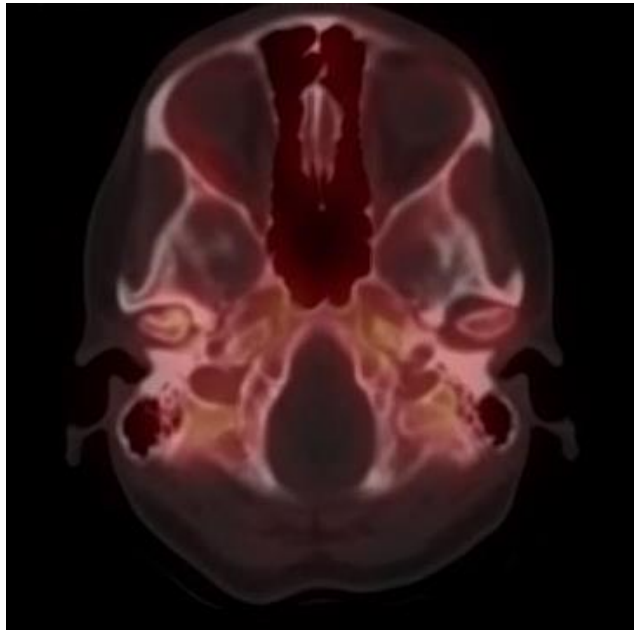

Visuellement, hypercondylie inactive

Semi-quantitativement:
- G/D: 0,8 (N<1,1)
- G/G+D: 0,45 (N<0,55)
- G/clivus: 0,73 (N<1,44)
- D/clivus: 0,9

Conclusion

- **SPECT-CT osseuse tardive** dans l'hypercondylie: aide à la prise en charge chirurgicale: ostéotomie vs condylectomie

- Homogénéisation des pratiques / CR standardisés:
  - Analyse visuelle
  - Analyse semi-quantitative et méthodes (tardif: SPECT-CT crane+++):
    - Relative : %Dte et %Gche (significatif si > 55%) (D/D+G et G/D+G)
    - Uptake ratio : Actif / Inactif (significatif si > 1,1)
    - Différence : A-I/ I (> 0,34)
    - Ratio Condyles / clivus (significatif si > 1,44)

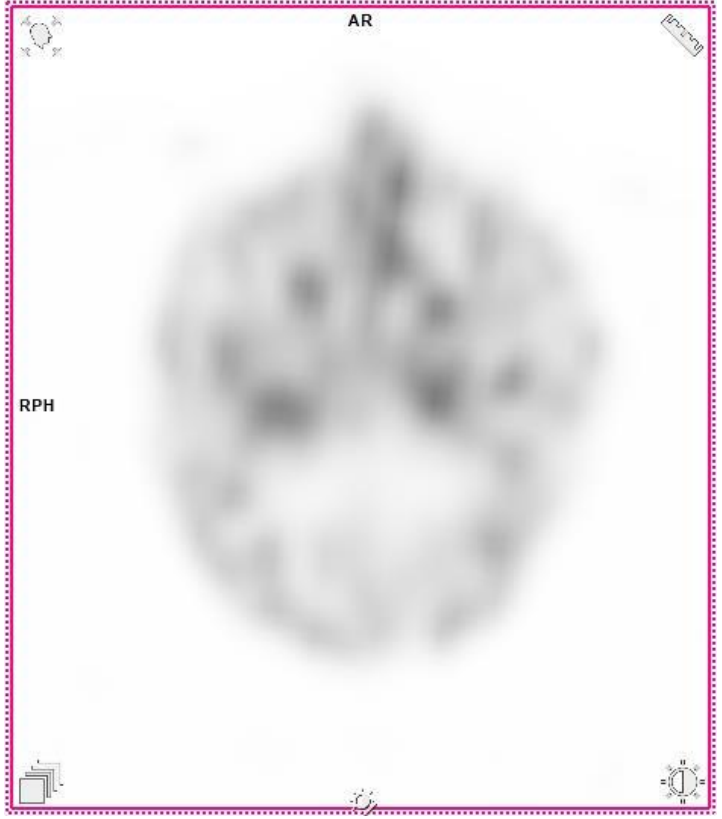

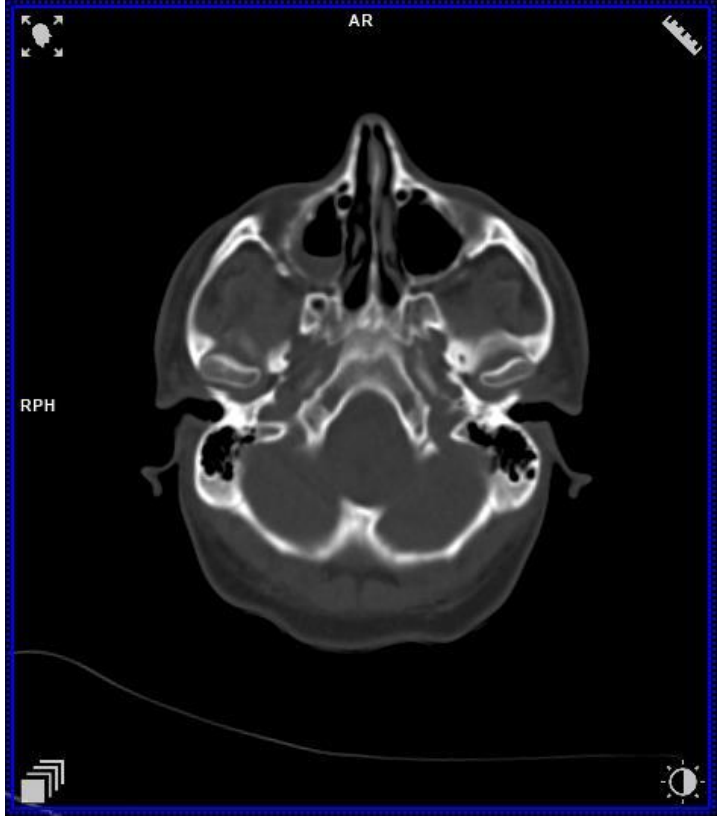

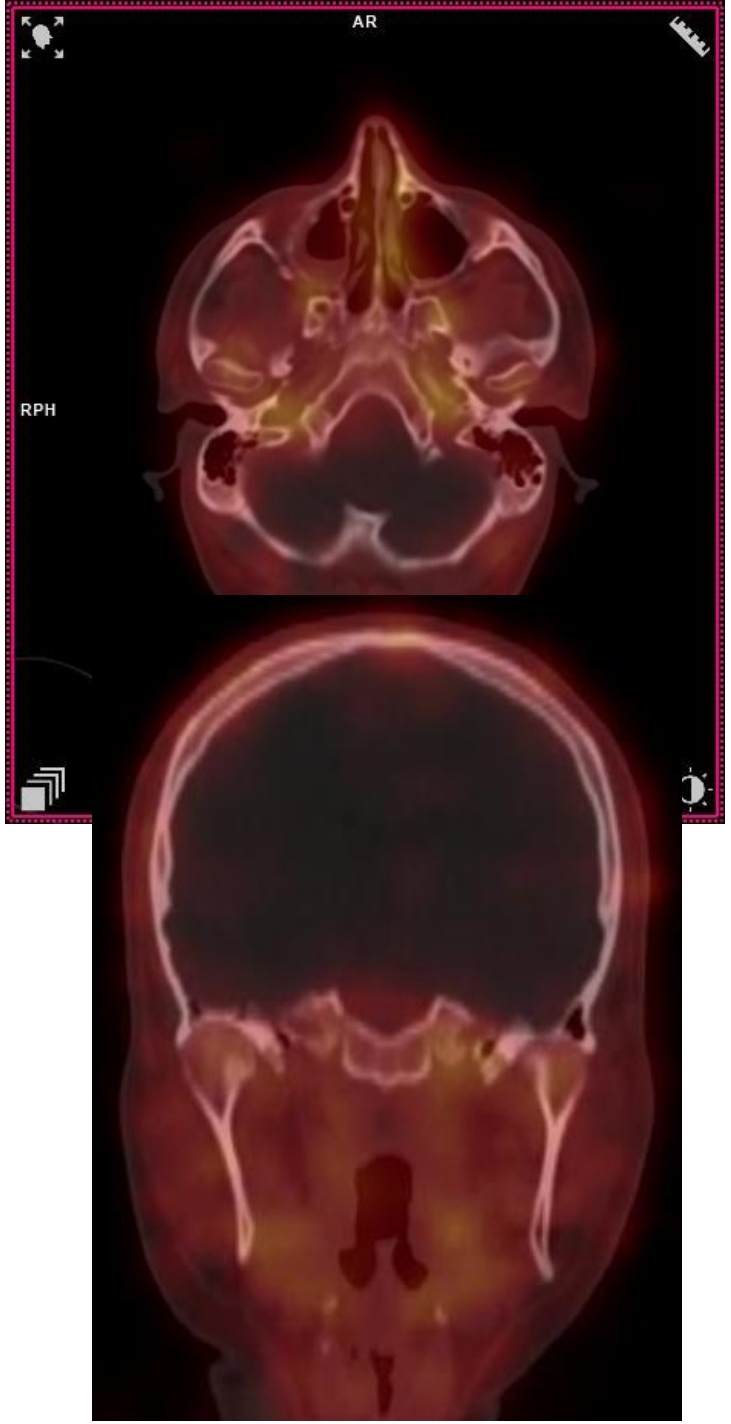

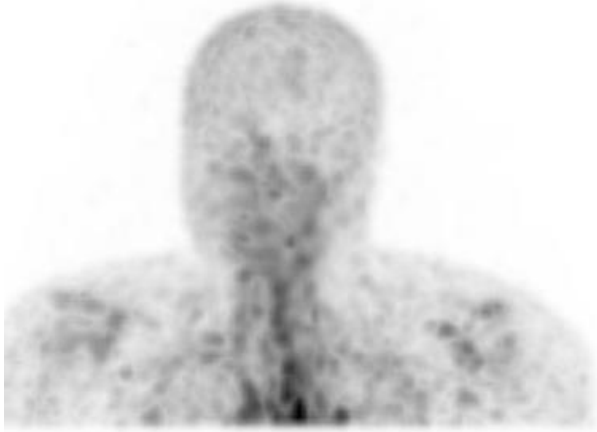

SPECT CT précoce: normal
Intérêt???

SPECT-CT Tardive:

Hyperactivité condylienne gauche

D/D+G =62%

D: 62%
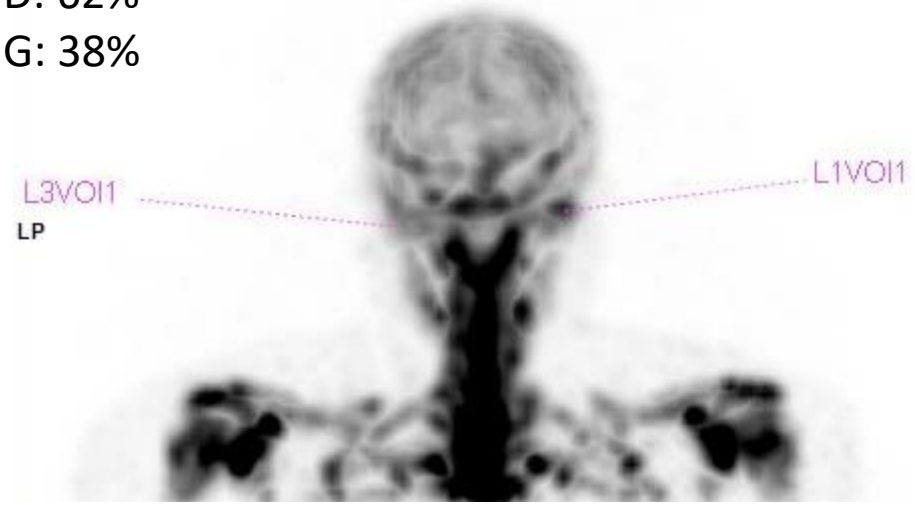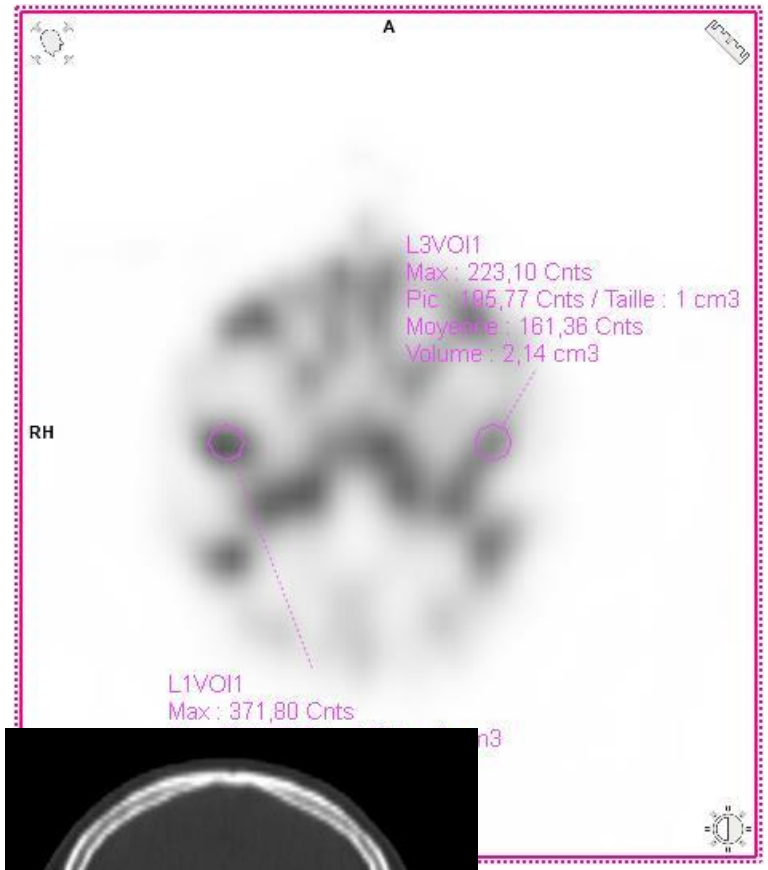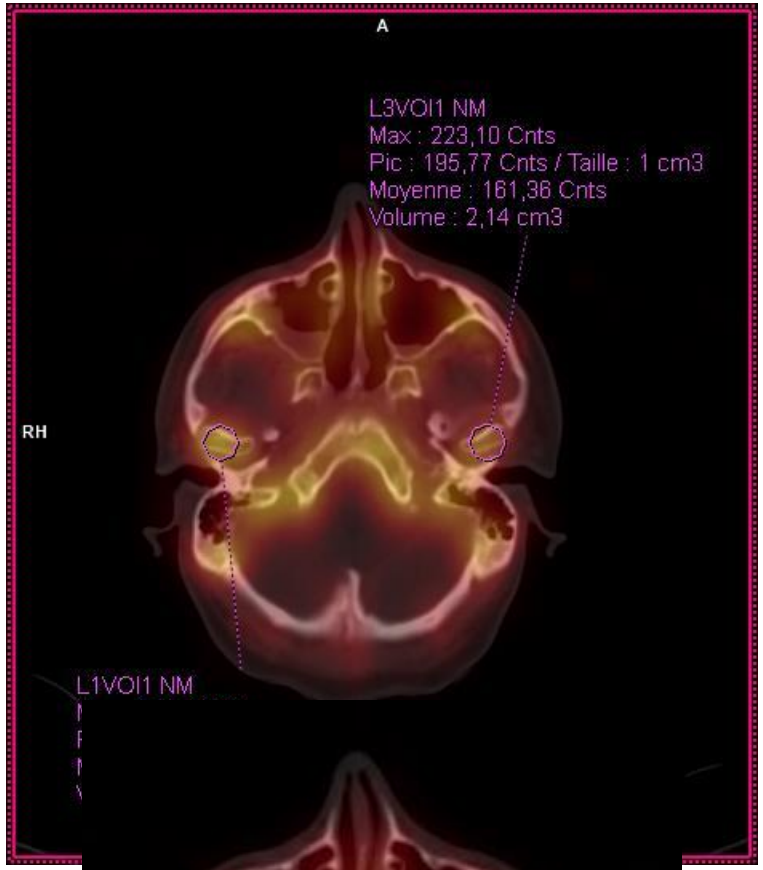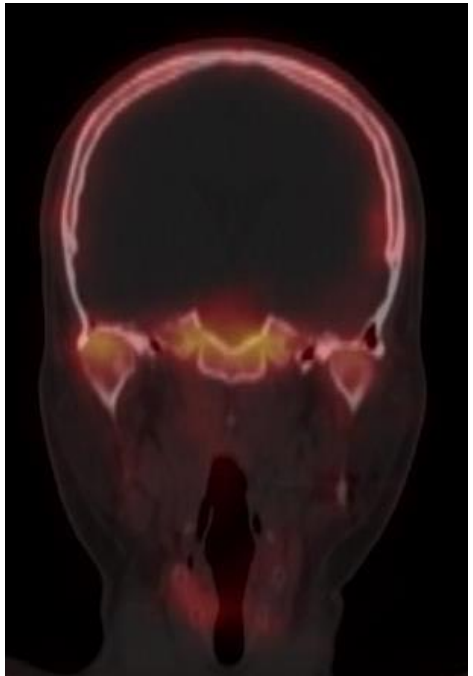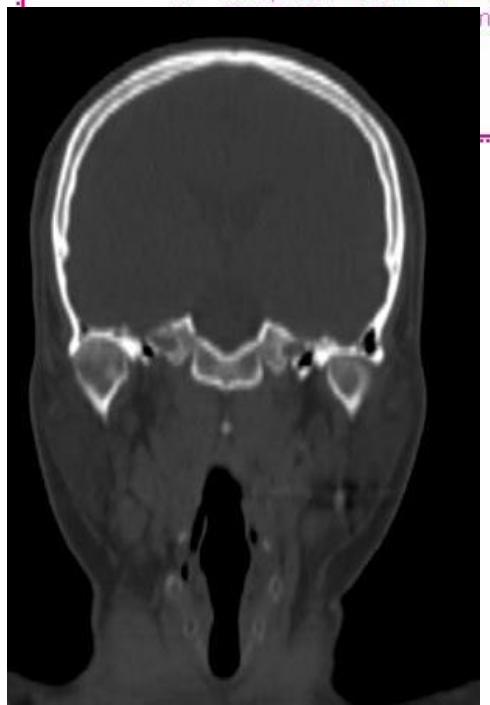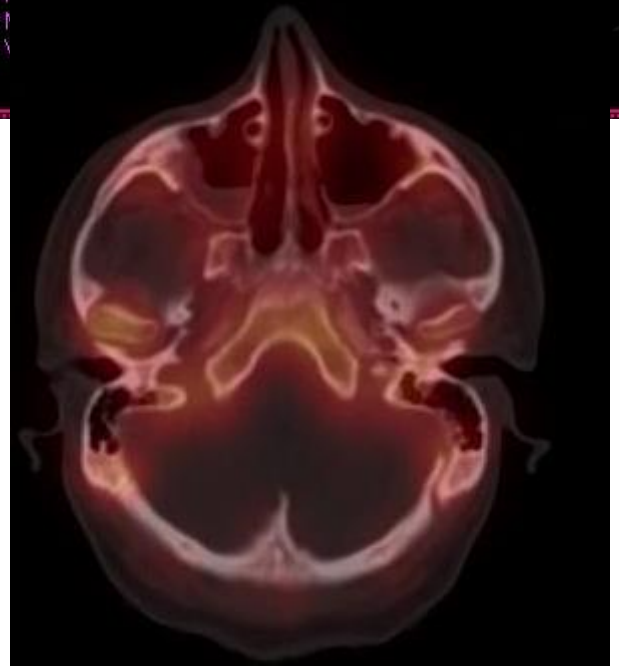
G: 38%