REPONSES AUX QUESTIONS WOOCLAP DU COURS IMAGERIE PARAMETRIQUE ET FONCTIONNELLE

1.

[D 5] On mesure les taux de comptages suivants dans des ROI tracées autour des articulations sacroiliaques :
SI g = 46 474 = 216^2 cps (53 = 7.3^2 cps/px) ; SI d = 50 278 = 224^2 cps (57 = 7.5^2 cps/px).

Réponses

Entrez les différentes propositions et sélectionnez au moins une réponse correcte

- [x] Les taux de comptages totaux suivent une statistique de Poisson.
- [ ] L'écart-type sur la mesure des taux de comptage totaux est égal au taux de comptage.
- [ ] La comparaison des taux de comptage doit se faire sur les comptages moyens (par pixels).
- [x] L'articulation sacroiliaque gauche fixe significativement moins que la droite.
- [x] L'examen est compatible avec une sacroiléite droite.

2.

[D 9] On mesure les taux de comptages suivants dans des ROI tracées autour des articulations sacroiliaques :
SI g = 46 474 = 100 000/2.152 cps ; SI d = 50 278 = 100 000/1.989 cps.

Réponses

Entrez les différentes propositions et sélectionnez au moins une réponse correcte

- [x] Le rapport de fixation SId/SIg = 1.08
- [ ] Le rapport de fixation suit une statistique de Poisson
- [x] L'écart-type du rapport de fixation est de 0.007.
- [x] Le rapport de fixation est significativement différent de l'unité.
- [x] L'articulation sacro-iliaque droite fixe significativement plus que la gauche.

3.

[D 68] Dans ces images, pourquoi le signal SPECT sur le myocarde est-il moins intense en diastole (ED) par rapport à la systole (ES) ?

Réponses

Entrez les différentes propositions et sélectionnez au moins une réponse correcte

- [ ] Parceque la fixation du traceur varie dans le myocarde entre systole et diastole.
- [ ] Parcequ'il y a une anomalie de perfusion myocardique.
- [ ] Parceque la radioactivité est sur-estimée en systole du fait du fait de la tachycardie.
- [x] Parceque le myocarde est plus épais en systole qu'en diastole.
- [x] Parcequ'il n'y a pas de nécrose.

4.

[D 73-74] Sur cette TSM réalisée en decubitus dans le cadre d'un dépistage d'ischémie myocardique silencieuse chez une homme de 60 ans, DNID...

Réponses

Entrez les différentes propositions et sélectionnez au moins une réponse correcte

- [x] Il existe un hyposignal inférieur hétérogène et non réversible.
- [x] L'épaississement systolique est conservé sur tout le VG, y compris en inférieur.
- [x] La cinétique segmentaire est conservée sur tout le VG, y compris en inférieur.
- [x] Il n'existe pas d'élément scintigraphique évocateur d'ischémie myocardique silencieuse.
- [x] L'examen est strictement normal.

5.

[D 76-78] Homme 68 ans, 70 kg. TSM à 6 mois d'un ST+ CD2 stenté + stents IVA3 et DIAG1. Hypokynésie INF, INFLAT et INFSEPTALE avec FE=50% à l'échographie. Q en INF à l'ECG.

Réponses

Entrez les différentes propositions et sélectionnez au moins une réponse correcte

- [x] La TSM en decubitus montre une hypoactivité non réversible en inférieur, inférolatéral et inferoseptobasal.
- [ ] Il existe une dilatation ischémique transitoire.
- [ ] L'épaississement systolique est altéré en inférieur, inférolatéral et inferoseptobasal.
- [ ] Les fractions d'éjection sont altérées et contredisent celle mesurées à l'échographie.
- [ ] L'acquisition en procubitus est faussement négative du fait d'une activité digestive qui rend fausse la correction d'atténuation par TDM.
- [x] Le diagnostic final le plus vraissemblable est celui d'une séquelle inférobasale très limitée (5% du VG).

6.

[D 81-82] Cette scintigraphie a été réalisée en dépistage d'IMS chez une homme de 54 ans HIV asymptomatique.

Réponses

Entrez les différentes propositions et sélectionnez au moins une réponse correcte

- [x] On y observe une ischémie myocardique inférieure et inféro-latérale.
- [x] L'épaississement systolique est normal au repos.
- [ ] L'épaississement systolique est normal au stress.
- [x] Il existe une hypokinésie de stress réversible au repos.
- [x] Il existe une sidération de stress.
- [x] Une sténose > 80% de l'artère circonflèxe est probable.
- [x] Une coronarographie à visée thérapeutique est indiquée dans un délai bref.

7.

Classez ces images type dans la spirale ischémique:

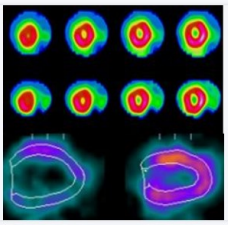

1 — F

0%

Absence d'anomalie de perfusion

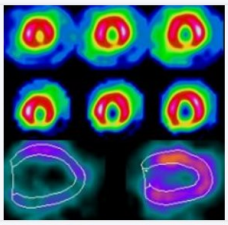

2 — A

0%

Absence d'anomalie de perfusion

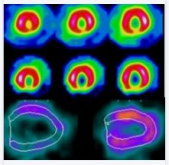

3 — C

0%

Ischémie myocardique

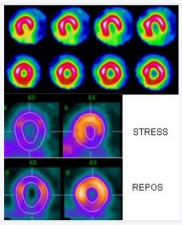

4 — E

0%

Ischémie avec sidération de stress

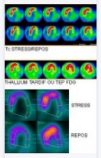

5 — B

0%

Hiberna tion



6 — D

0%

Nérose myocardique