Recherche de diverticule de Meckel

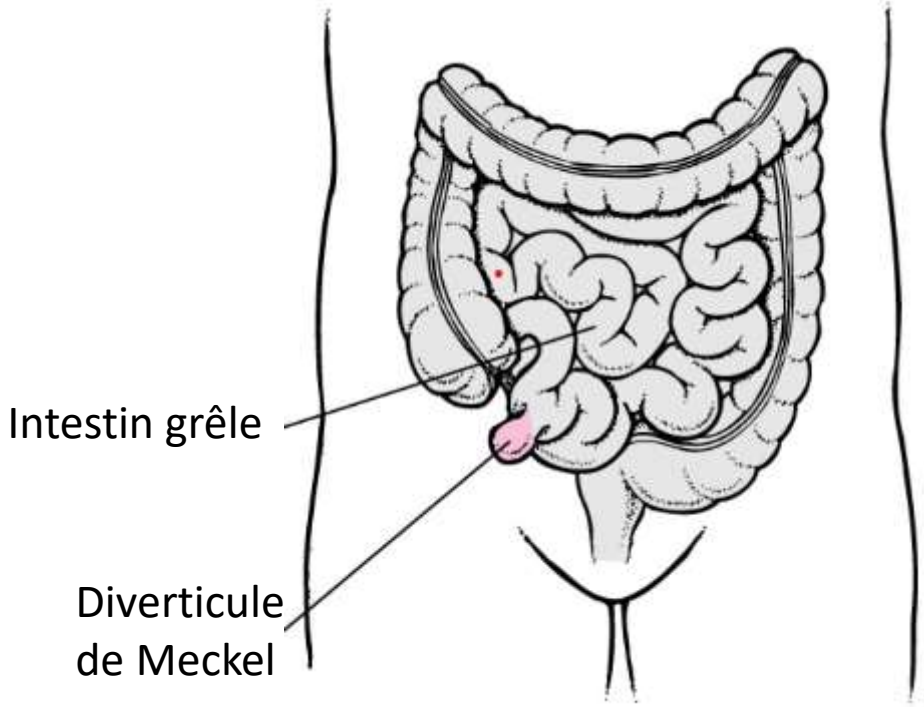

Dr. Aurélie Bourdon
CHU Montpellier.

Qu’est-ce qu’un diverticule de Meckel?

- Anomalie embryonnaire de l’intestin grêle causée par un défaut de fermeture du canal omphalo-mésentérique.
- Diverticule congénital de l’iléon terminal à environ 60 cm de la valvule iléo-caecale.
- Muqueuse gastrique +++ plus fréquent chez l’enfant (plus rarement duodénal).
- Le plus souvent asymptomatique.
- Sinon possible:
  - Hémorragie digestive,
  - Occlusion intestinale,
  - Perforation

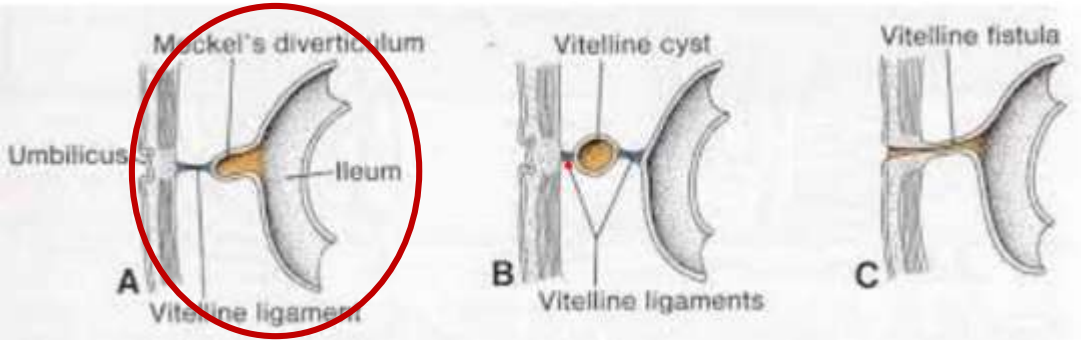

Déroulement de l’examen

- A jeun.
- Radiopharmaceutique:
  - ^{99m}Tc-pertechnétate IV.
  - Dose fonction du poids.
- Acquisition dynamique centrée sur l’abdomen.
- Acquisition SPECT/CT pour préciser une fixation anormale.

- Diverticule de Meckel: Apparition synchrone à la muqueuse gastrique d’un foyer pelvien.

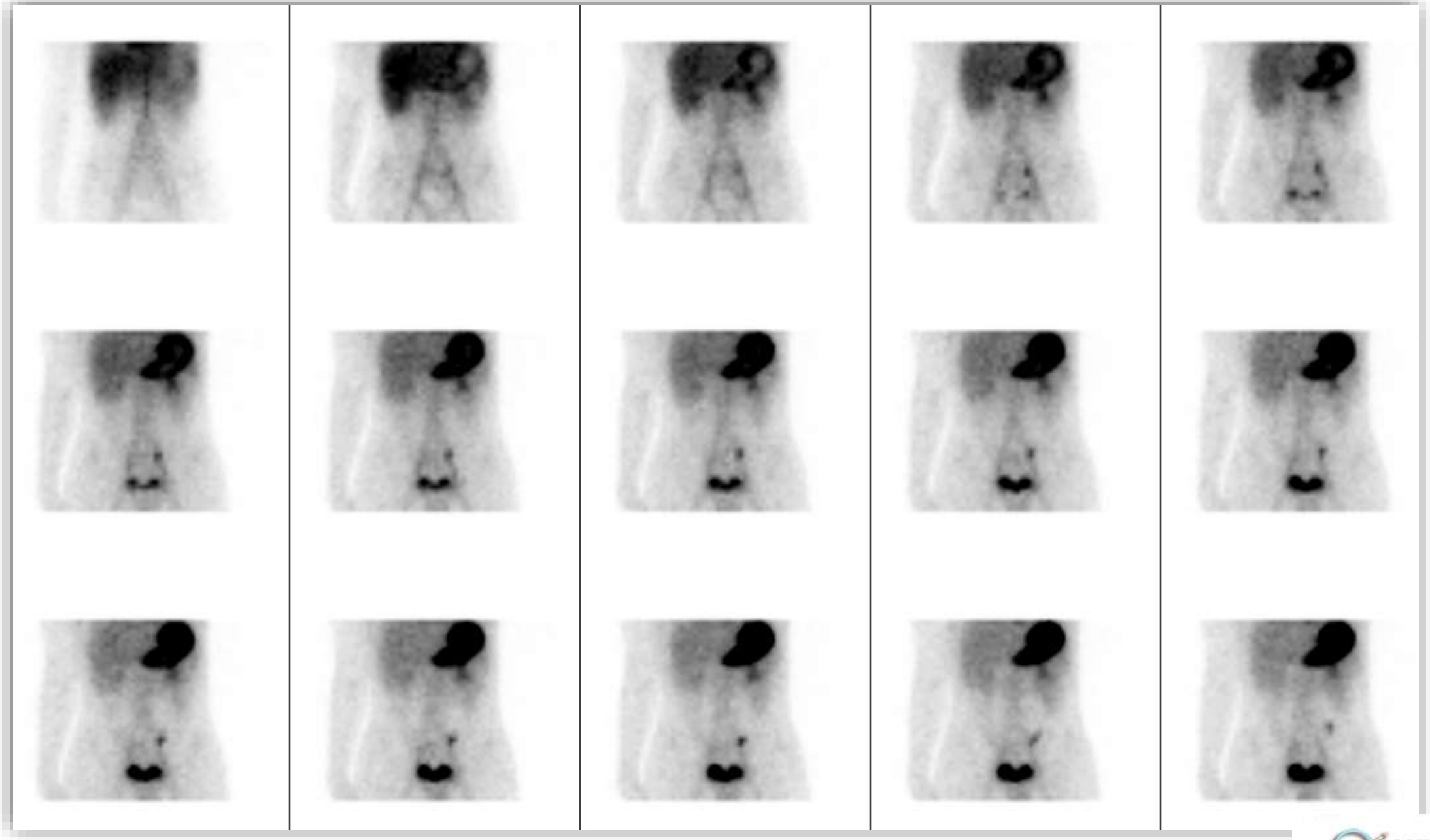

MEDNUC.net

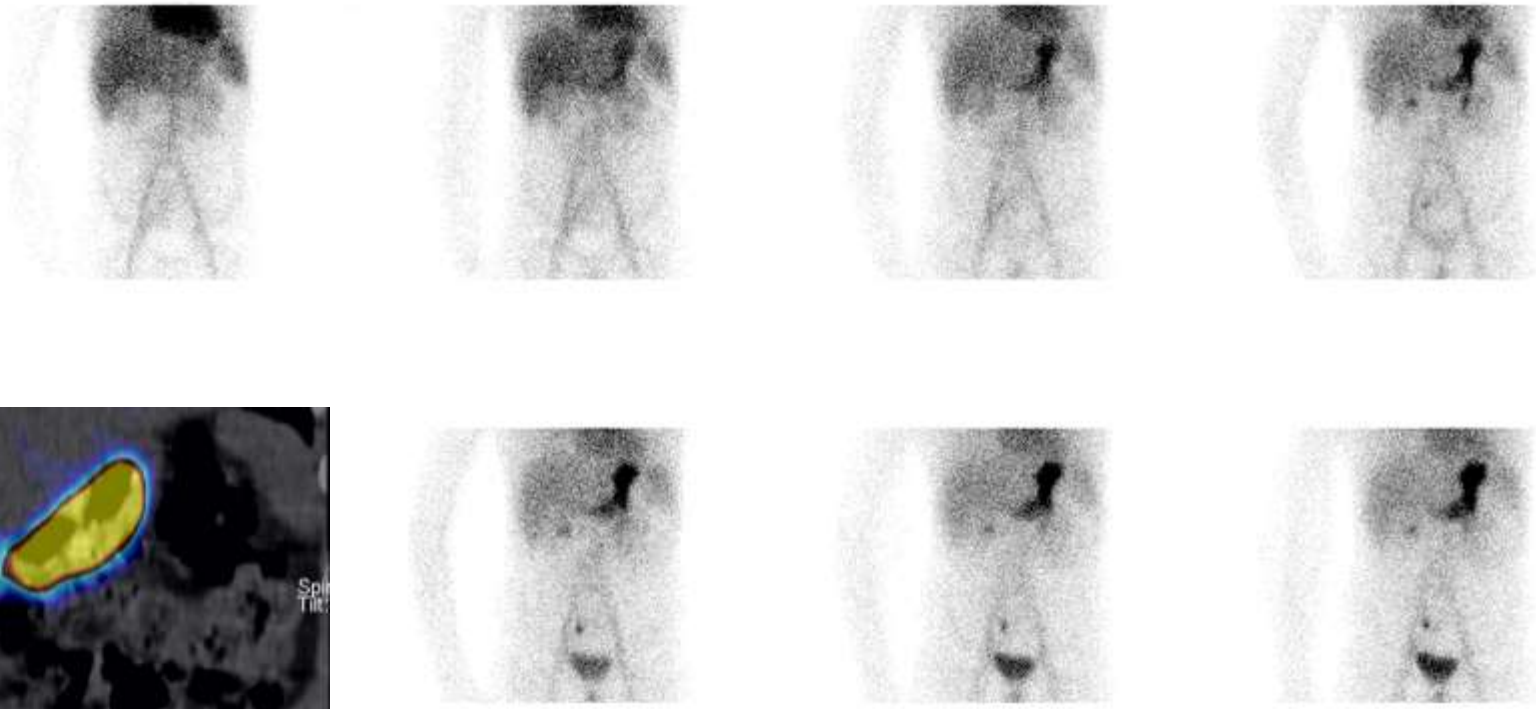

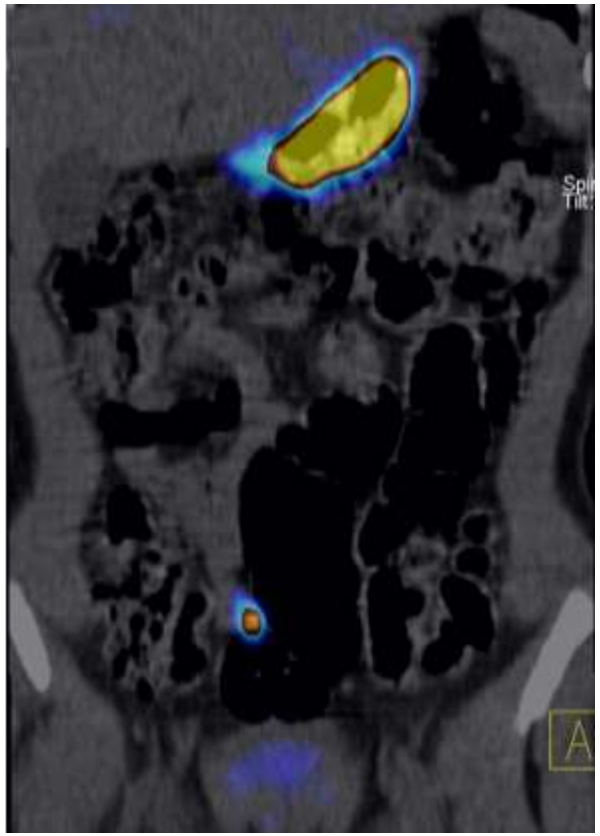

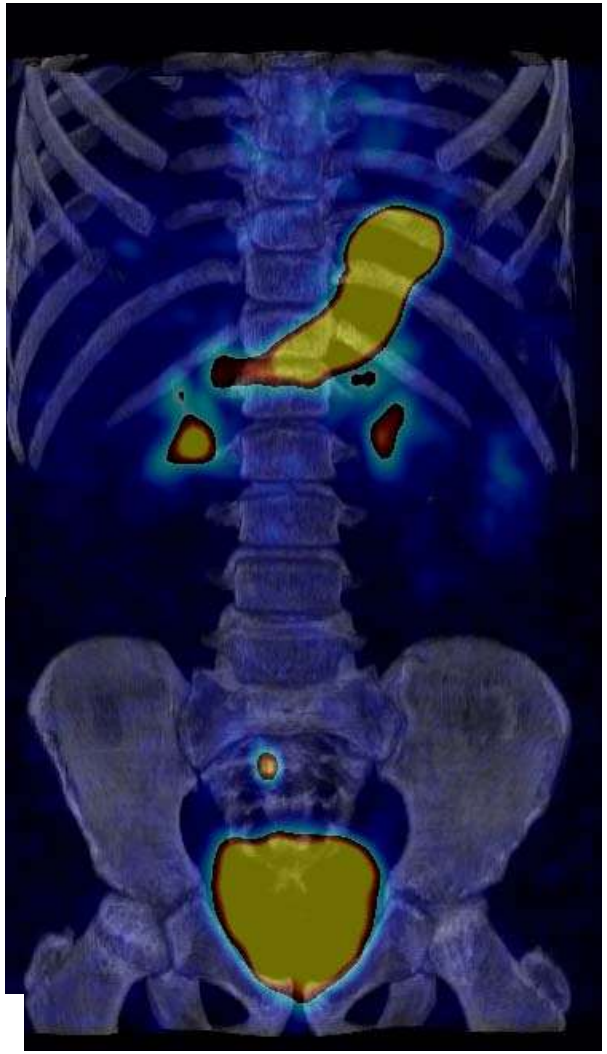

MEDNUC.net

FIN