Neuropédiatrie
Explorations cérébrales en médecine nucléaire

Dr Delphine de Verbizier
ACOMEN – Montpellier
Mars 2024

Généralités
Imageries cérébrales en médecine nucléaire

- Scintigraphie (SPECT) de perfusion
- Scintigraphie (SPECT) au Datscan
- TEP cérébrale au FDG
- TEP cérébrale à la F-DOPA



Généralités - Imagerie en pédiatrie

- Difficulté en pédiatrie: « obtenir la coopération de l'enfant »

- Prendre en compte:

✓ L'âge du patient:
  - Nourrisson et enfant jusqu'à 1-2 ans
  - 3-4 ans
  - 5 ans et plus

✓ Contexte et histoire de la maladie (déficience/troubles neurologiques/ Douleurs...)

✓ Caractère de l'enfant (calme/actif/inquiet/rassuré/à l'écoute)

✓ Présence ou non d'un parent

Défi technique et relationnel

- La prise en charge d’un enfant nécessite d’établir un climat de confiance
  - Ambiance calme, non anxiogène
  - Réduire la détresse et l’anxiété de l’enfant
  - Favoriser la présence des parents
  - Observer le comportement de l’enfant, s’adapter, adopter son langage, le respecter
  - Expliquer, informer et justifier l’examen
  - Être à l’écoute, l’inviter à exprimer ses sentiments, ce qu’il ressent sans juger
  - Valoriser l’enfant
  - Développer une communication positive (attitude empathique et bienveillante, gestes de soutien, mots encourageants, dialogue constructif)
  - Interroger l’enfant sur ses préférences
  - Utiliser des moyens de distraction et de détournement de l’attention
  - Encourager, féliciter

Généralités - Prise en charge de l’enfant

- « Faire du mieux qu’on peut »
- Rassurer et faire diversion (musique, doudou, bonbon à la fin de l’examen)
- Obtenir la coopération de l’enfant pour éviter les mouvements lors des acquisitions +++
- Parfois prémédications nécessaires:
  - Atarax
  - Vallium intra-rectal
  - kalinox

Généralités
Installation et centrage du patient

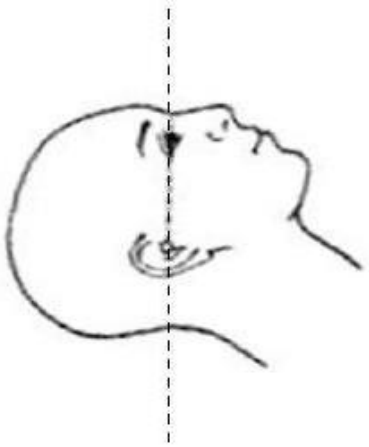

Installation confortable de l'enfant
Examens parfois longs (SPECT)

- TEP cérébral: 5-10min
- SPECT (Datscan, Sc de perfusion): 25-30min
- But: éviter les mouvements du patient (Théorie/Pratique)
  - Retirer les bijoux (boucles d'oreilles, collier) et lunettes
  - Prémédication non systématique
  - Selon taille
    - Matelas coquille (jusqu'à 2-3ans)
    - Décubitus dorsal, coussin sous genoux
    - Immobilisation à l'aide d'une têtière, mousse, sangles
      - Contention douce (bandage)
  - Tête maintenue bien droite selon la ligne orbito-méatale

- Faire du mieux qu'on peut (entre la théorie et la pratique…)

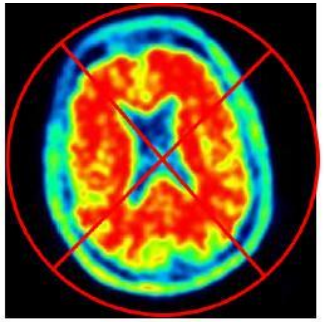

Unacceptable

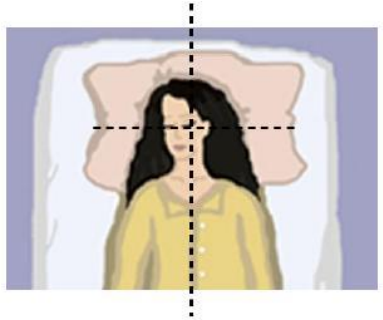

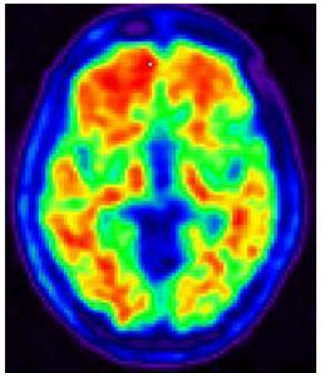

Acceptable

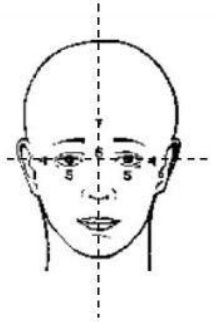

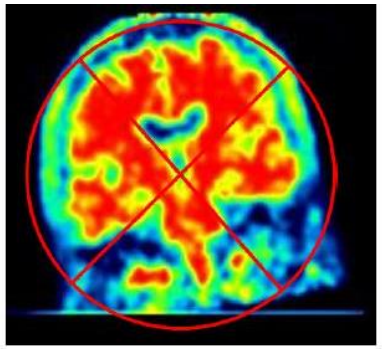

Unacceptable

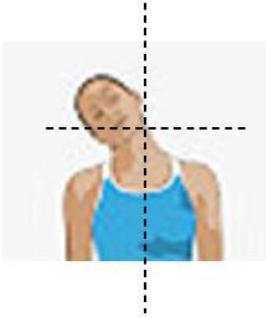

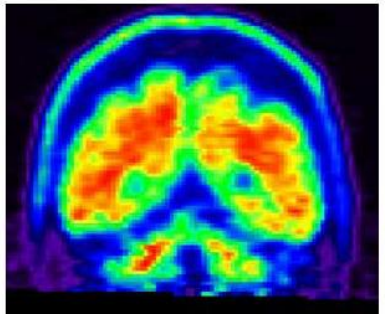

Acceptable

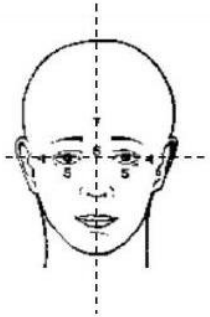

Tête et Rachis cervical bien alignés

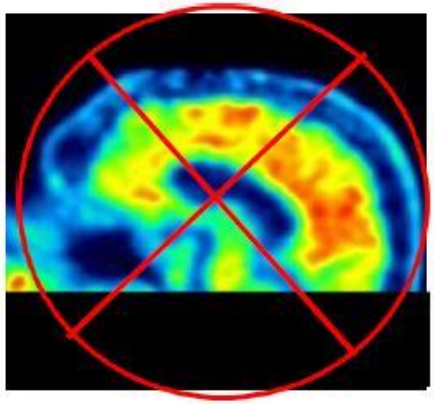

Unacceptable –
Cerebellum cut off

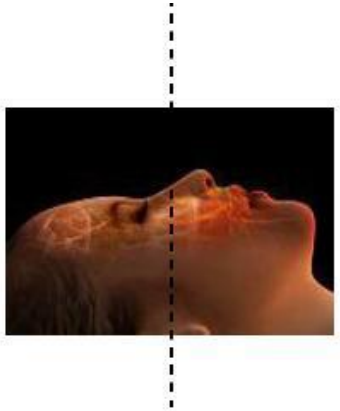

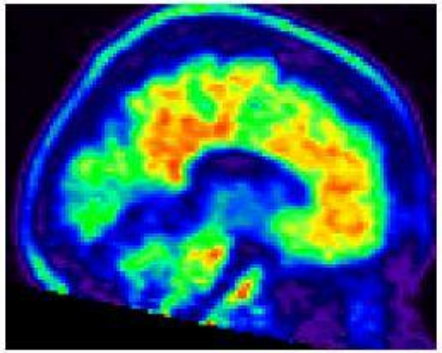

Acceptable –
Cerebellum included

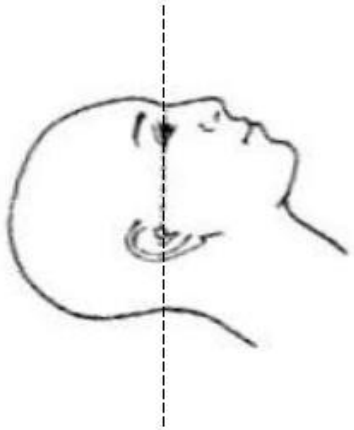

Généralités - Vérification des images acquises
Reconnaître les mouvements

- Acquisitions TEP
- Vérifier images reconstruites: contour du scalp+++

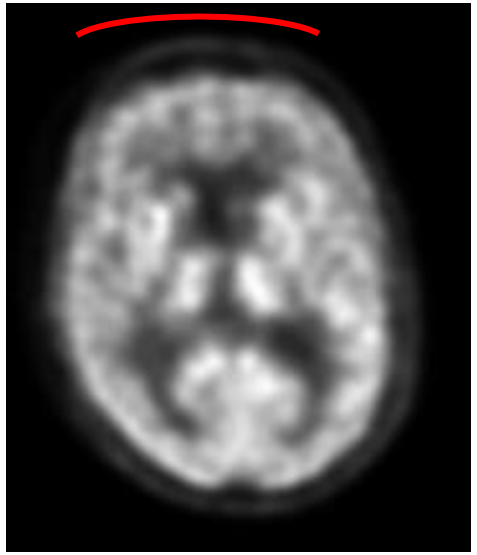

Mouvements

Cortex frontal flou
Scalp flou
Hypoactivité : faux positifs

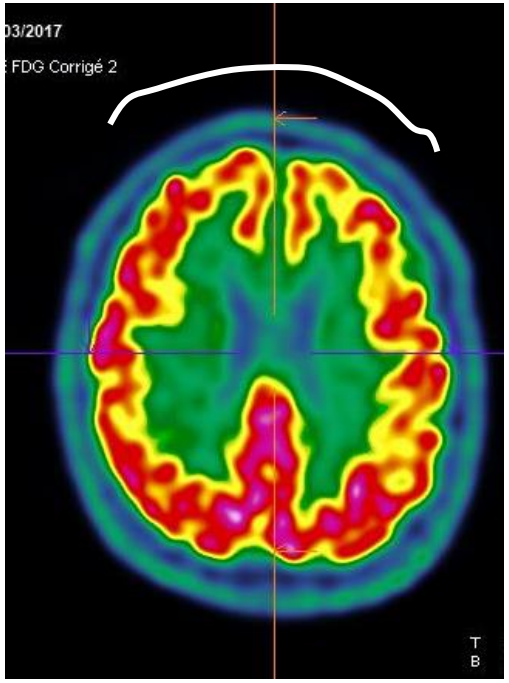

Après reprise

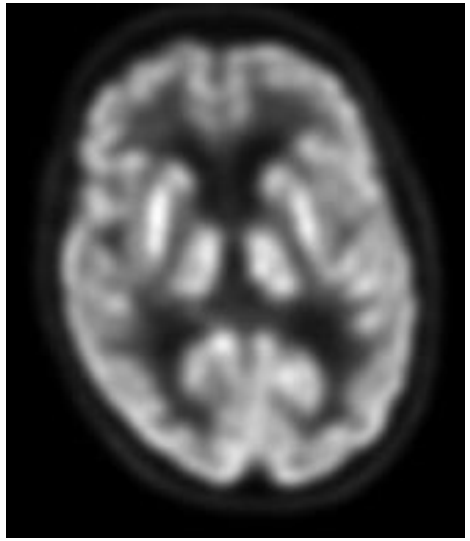

Généralités - Vérification des images acquises
Reconnaître les mouvements en SPECT

- En fin d'acquisition, regarder les images brutes (raw data) tourner sur 360°
- Vérifier le volume SPECT non reconstruit sur 360° (vérifier le sinogramme)

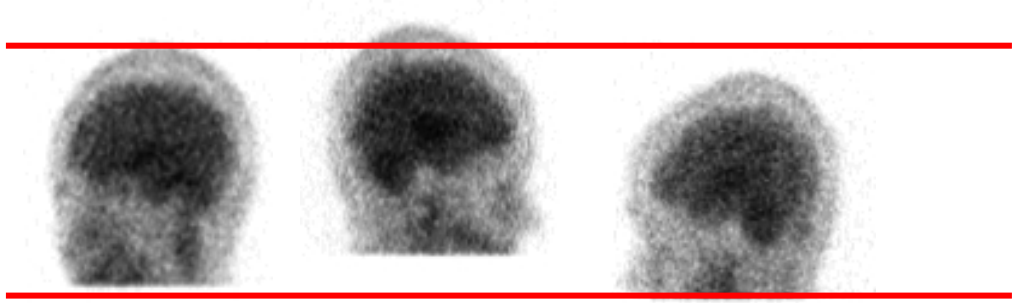

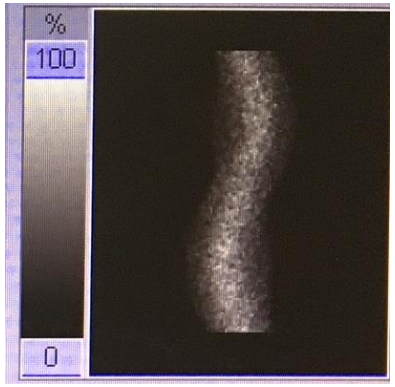

✓ Vérifier l'absence de mouvement

✓ Vérifier l'absence de projection manquante dans le volume (sinogramme):

- Il peut manquer des images si un détecteur est défaillant → Acquisition à refaire
- Demander l'avis au médecin responsable

Images reconstruites et orientations

- **SPECT et TEP: coupes transverses (axiales), coronales, sagittales**

- **Réorientation dans 2 plans:**
  - Plan CA-CP (commissures Antérieure-Postérieure): coupes transverses, coronales et sagittales

  - Plan Temporal : coupes transverses, coronales et sagittales

Plan CA-CP

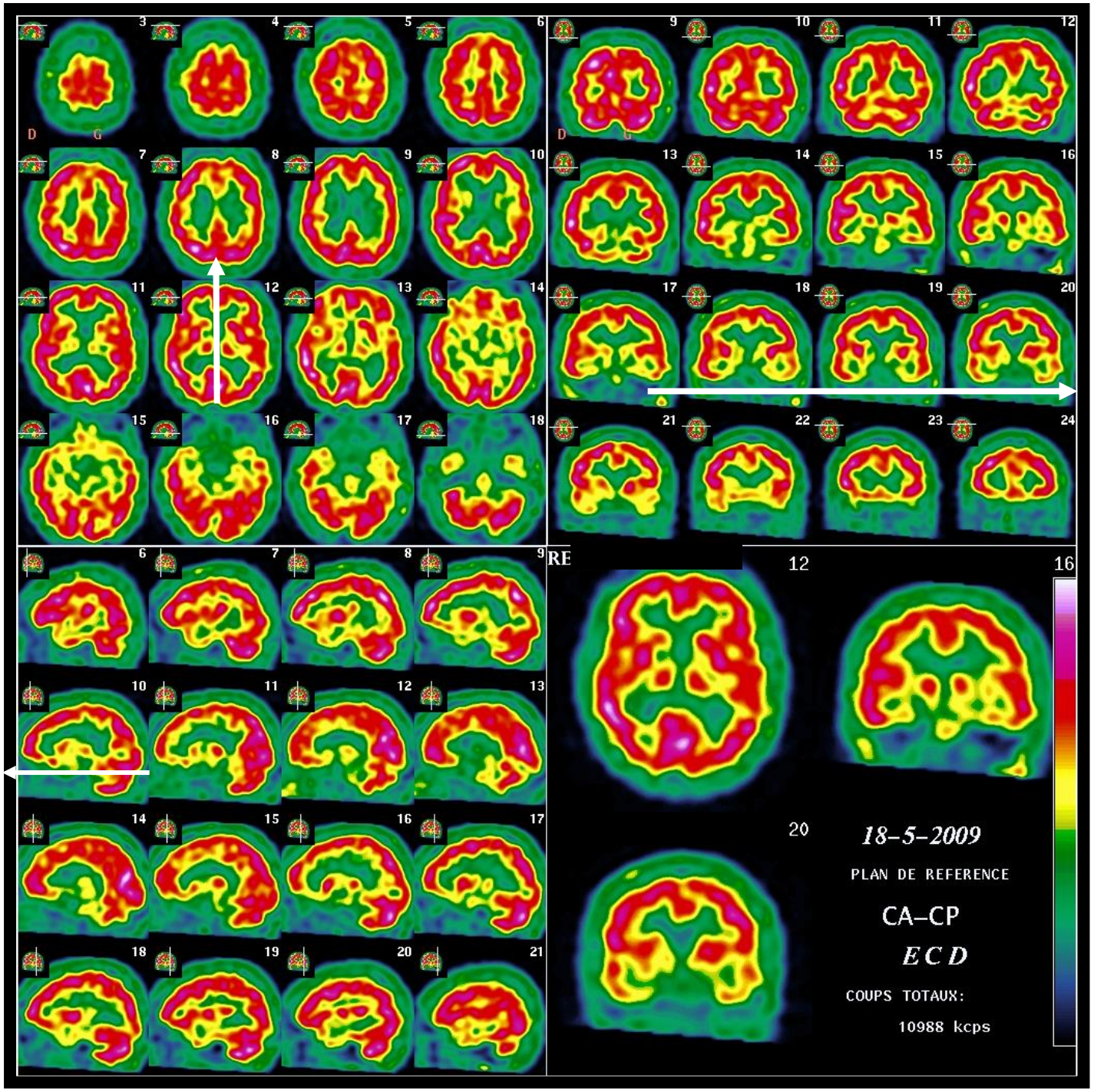
D
G
RE
12
16
20
18-5-2009
PLAN DE REFERENCE
CA-CP
E C D
COUPS TOTAUX:
10988 kcps

Angle de 40° environ

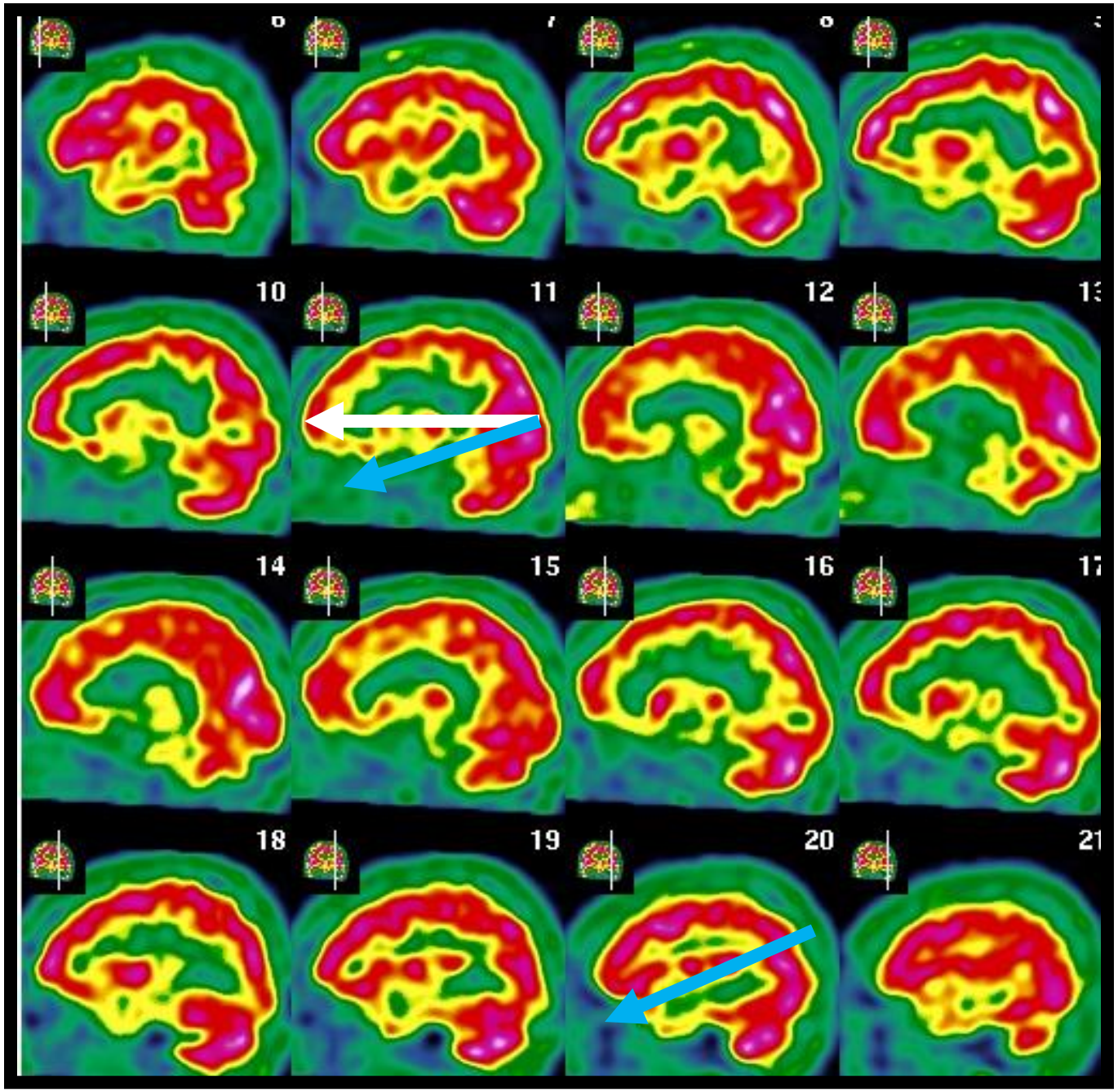

Orientation dans le plan temporal
Horizontalisation du lobe temporal

Plan temporal

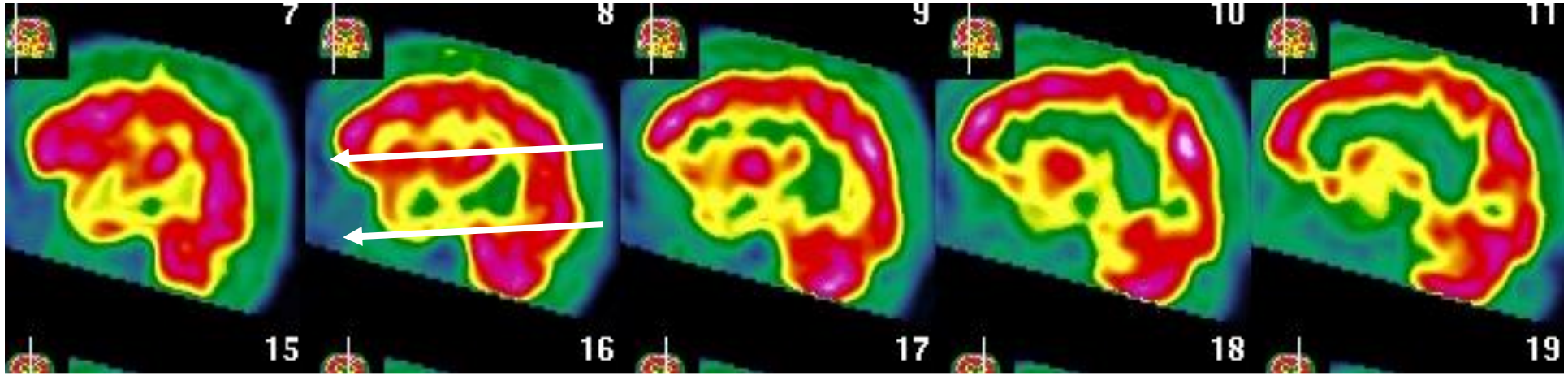

Horizontalisation du lobe temporal

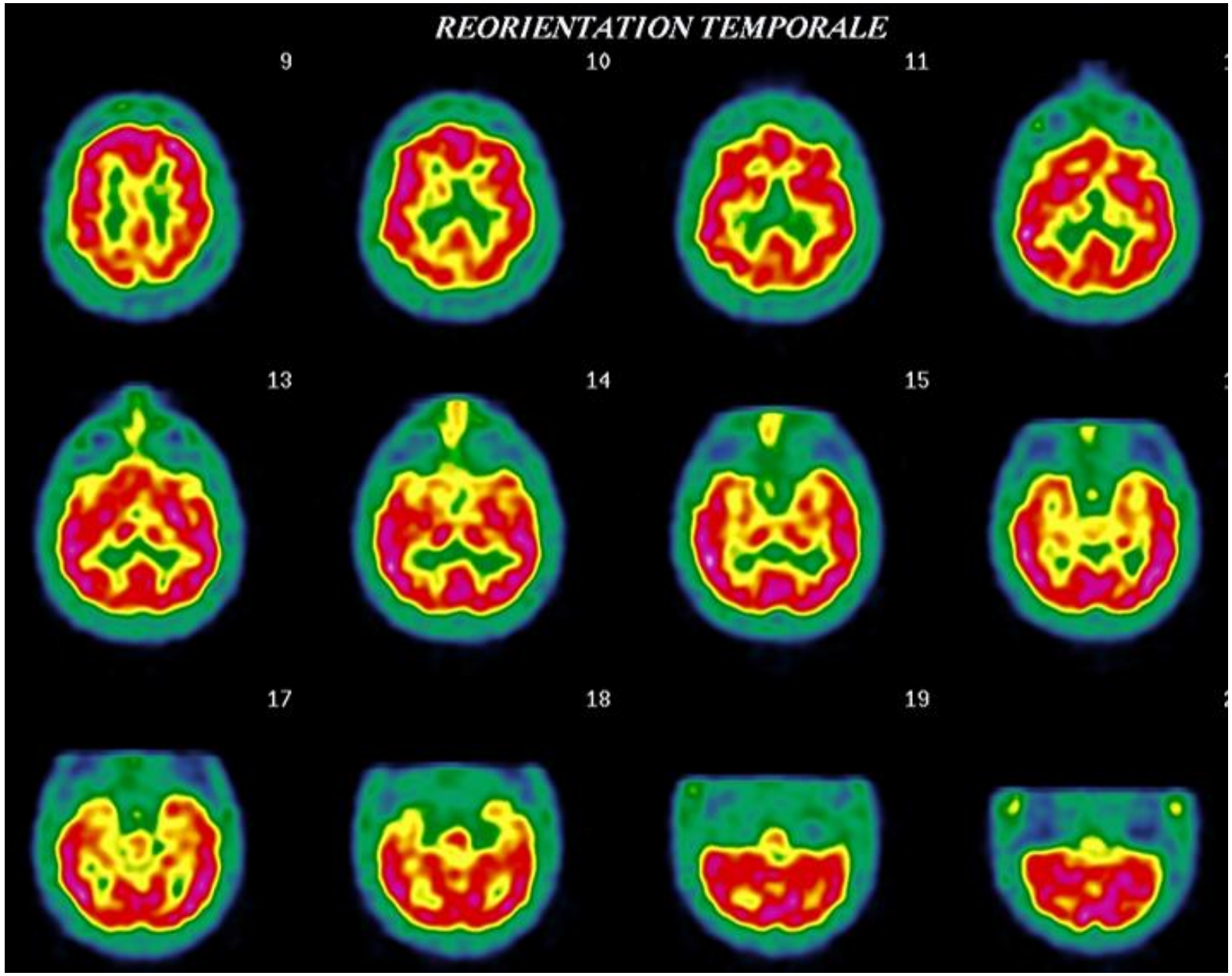

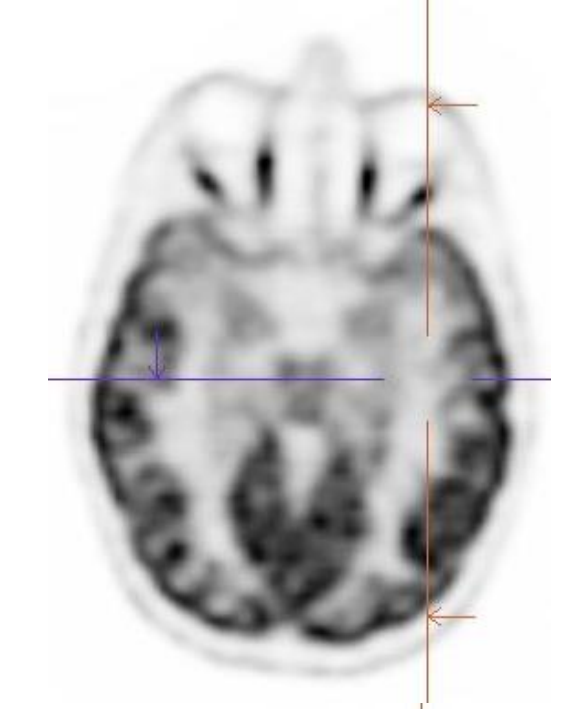

Orientations:
Plan CA CP
Plan temporal

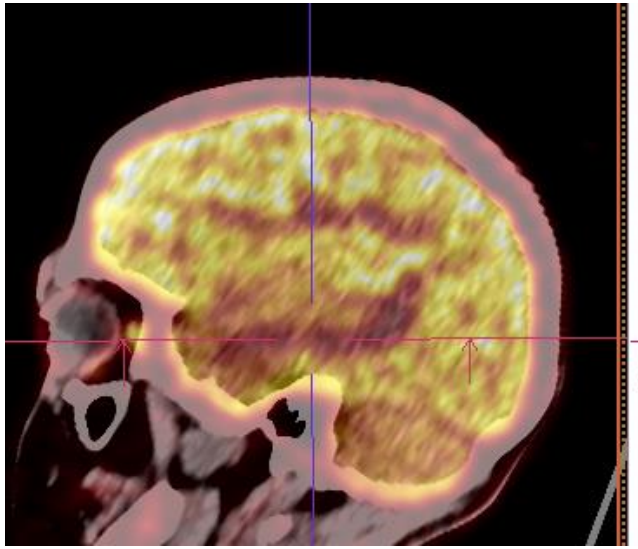

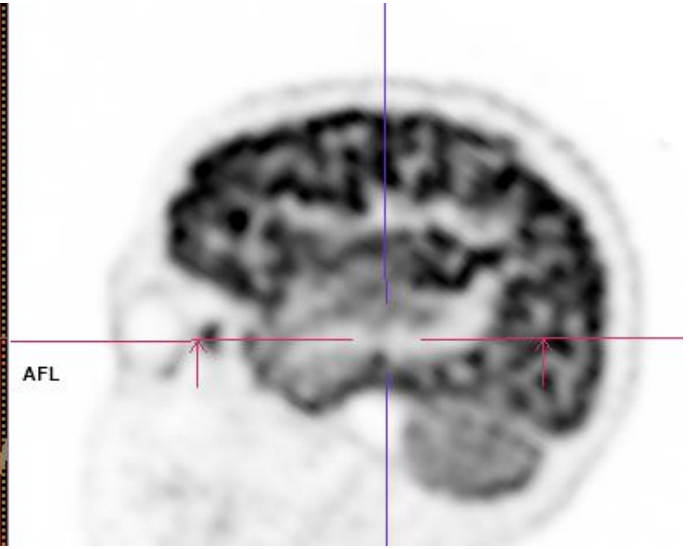

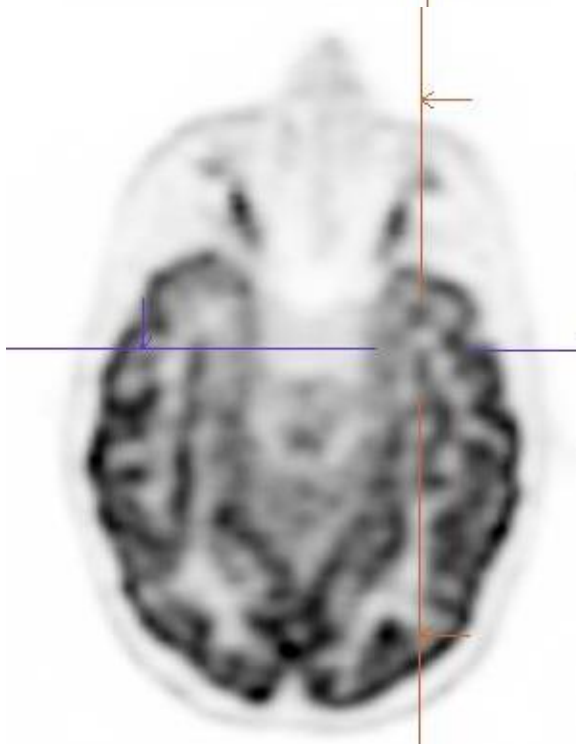

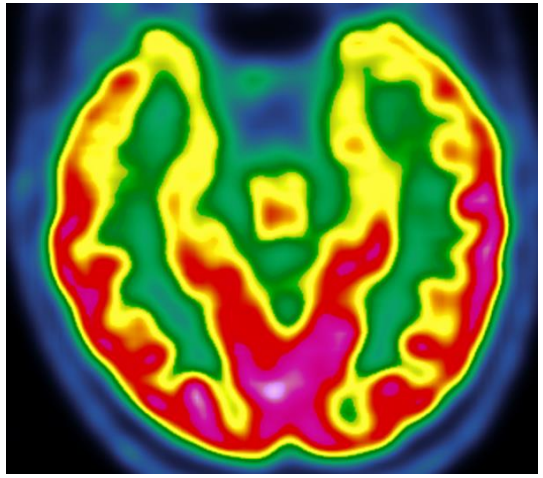

Réorientation temporale

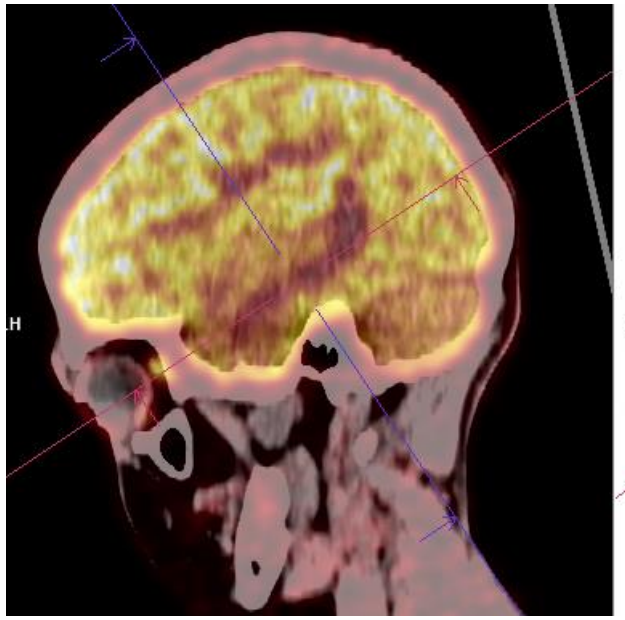

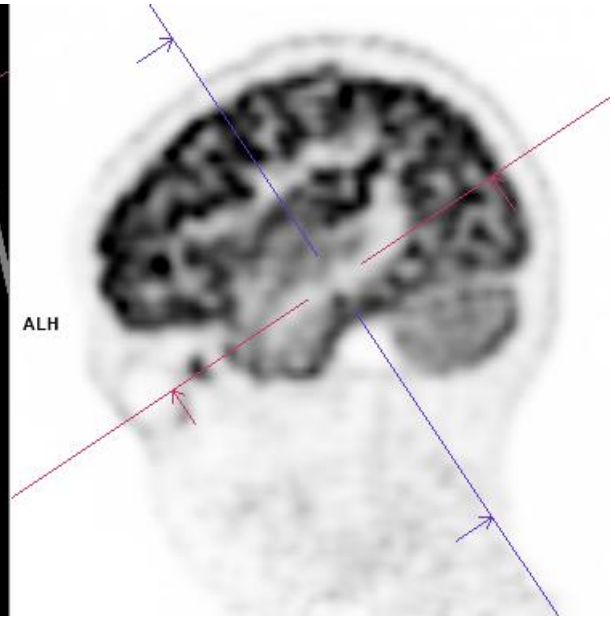

Scintigraphie de perfusion

- Radiopharmaceutiques
  - **ECD - Tc99m** (Ethyl-Cystéinate-Dimer = bicisate)
  - **HMPAO-Tc99m** (Héxa-Méthyl-Propyl-Amine-Oxime)

- Molécules lipophiles, passent la barrière hémato-encéphalique
  - Radio-isotope: Technétium 99m (Tc99m)
    - émetteur de photons gamma,
    - demi-vie: 6 heures

❖Captation par les neurones dès la 1ère min après IV

❖Captation neuronale proportionnelle au débit sanguin cérébrale et à l'activité neuronale

- Étude de la perfusion cérébrale
  - Acquisition SPECT

Scintigraphie de perfusion

- Indication principale:
  - Bilan pré-chirurgical des épilepsies partielles réfractaires au traitement médical à l’état basal et per-critique
  - Épilepsie temporo-mésiale (sur sclérose hippocampique): lobectomie temporale

Intérêt de la SPECT de perfusion dans les épilepsies partielles pharmaco-résistantes

- Indication : bilan préchirurgical
- But: Localiser le foyer épileptogène

➢ **SPECT de perfusion en intercritique:** injection du traceur à distance d'une crise (une TEP-FDG peut aussi être faite)

  ➢ Recherche d'un foyer cortical hypoactif (hypoperfusé ou hypométabolique)

➢ **SPECT de perfusion en per-critique:** injection du traceur pendant la crise

  ➢ Recherche d'un foyer cortical hyperactif (hyperdébit)

- Une crise d'épilepsie : symptôme
- Un patient souffre d'épilepsie si crises récurrentes
  - Hyperexcitabilité d'un groupe de neurones: foyer d'hyperactivité en scintigraphie pendant la crise
- Explorations
  - EEG
  - IRM, TDM: éliminer une cause organique (tumeur…)
- 80% répondent au traitement et 20% sont réfractaires

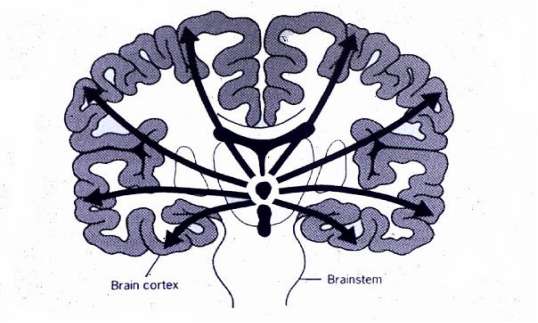

Epilepsies Généralisées 20-30%

50-70% **Epilepsies Focales**

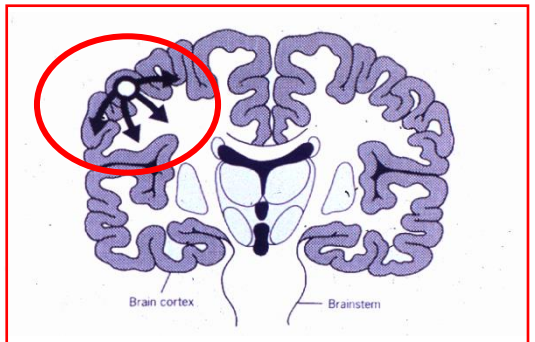

En pratique
SPECT de perfusion et épilepsie

- Patients en hospitalisation de semaine
  1. Scinti. en INTERCRITIQUE (à distance d'une crise): le lundi et arrêt progressif du TTT
  2. Scinti. En PERCRITIQUE: le jeudi
     - Mise en condition de crise (privation sommeil la veille, arrêt du TTT, stimuli)
     - Préparation de la seringue le matin; le manipulateur amène la seringue dans la chambre du patient
     - Chambre spécifique en neurochir: électroencéphalogramme en place, patient sous vidéosurveillance, seringue prête à être branchée à la perfusion
     - <u>Injection dès que la crise commence</u>
     - <u>Acquisition SPECT centrée sur le crane dans l'heure</u> qui suit l'injection : l'équipe soignante amène le patient dans le service de MN préalablement prévenu que le patient a crisé

A l'état basal (à distance d'une crise)
Hypoperfusion temporale interne gauche

Injection du RPM pendant la crise
Hyperperfusion corticale temporale gauche

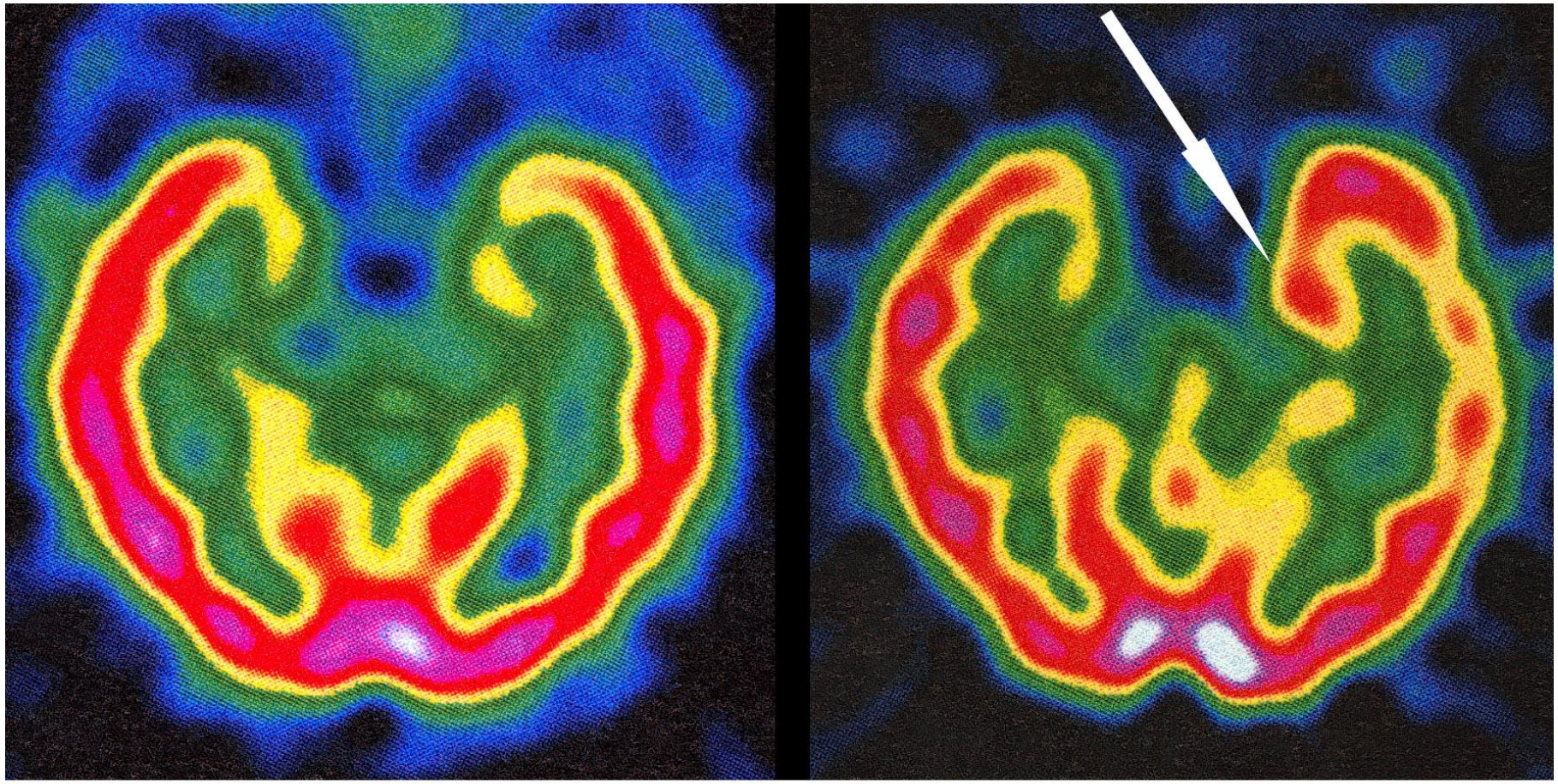

Intercritique

Percritique

Epilepsie temporale droite

Scintigraphie de perfusion à distance d'une crise

IRM:

Sclérose hippocampique droite

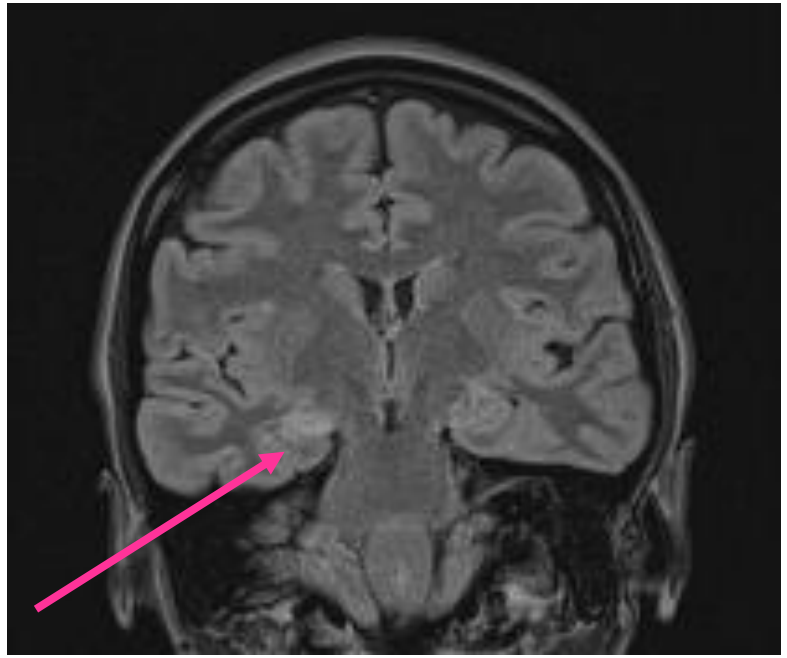

SPECT de perfusion :
foyer hypoperfusé temporal interne

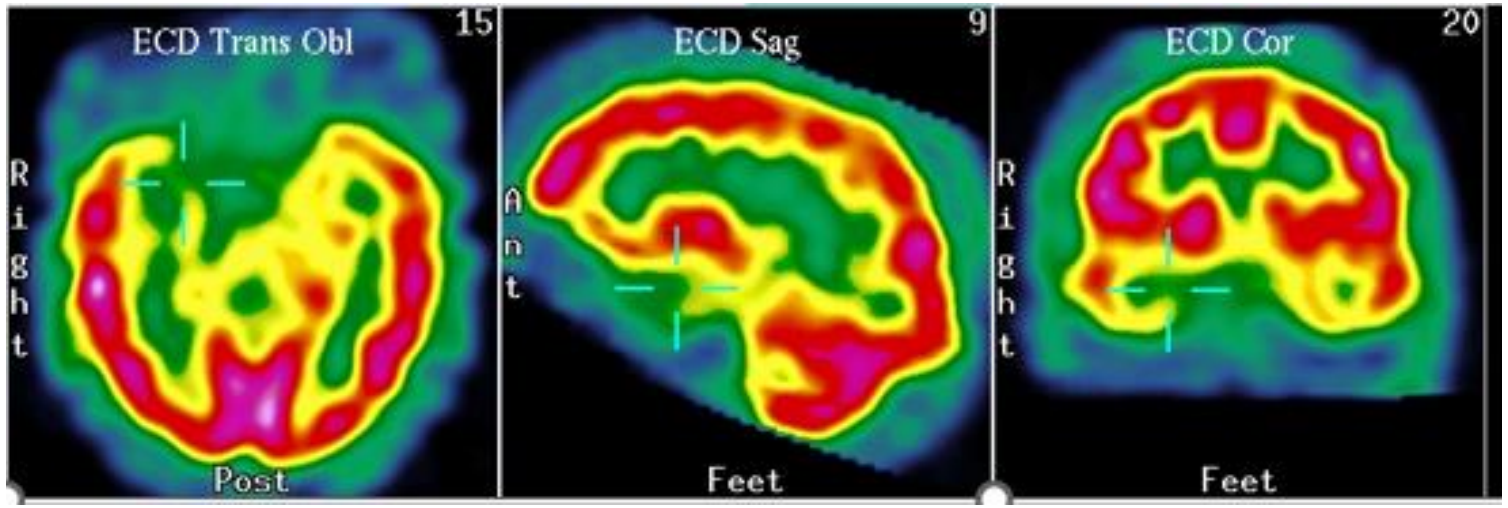

Intercritique

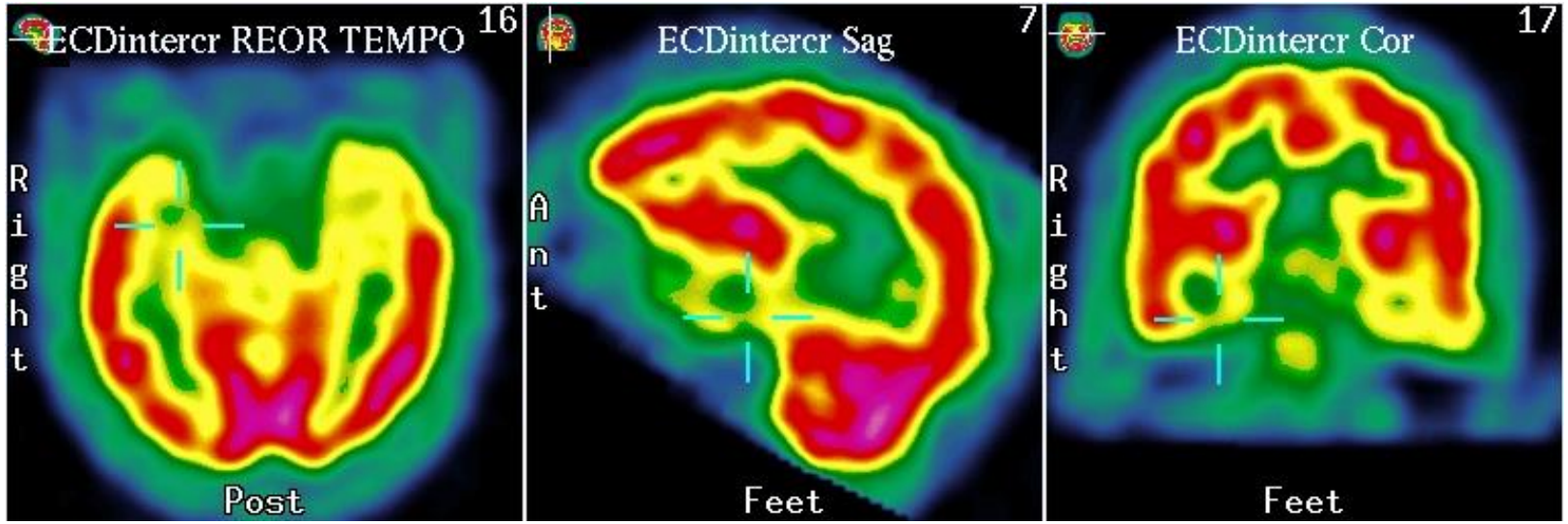

Percritique

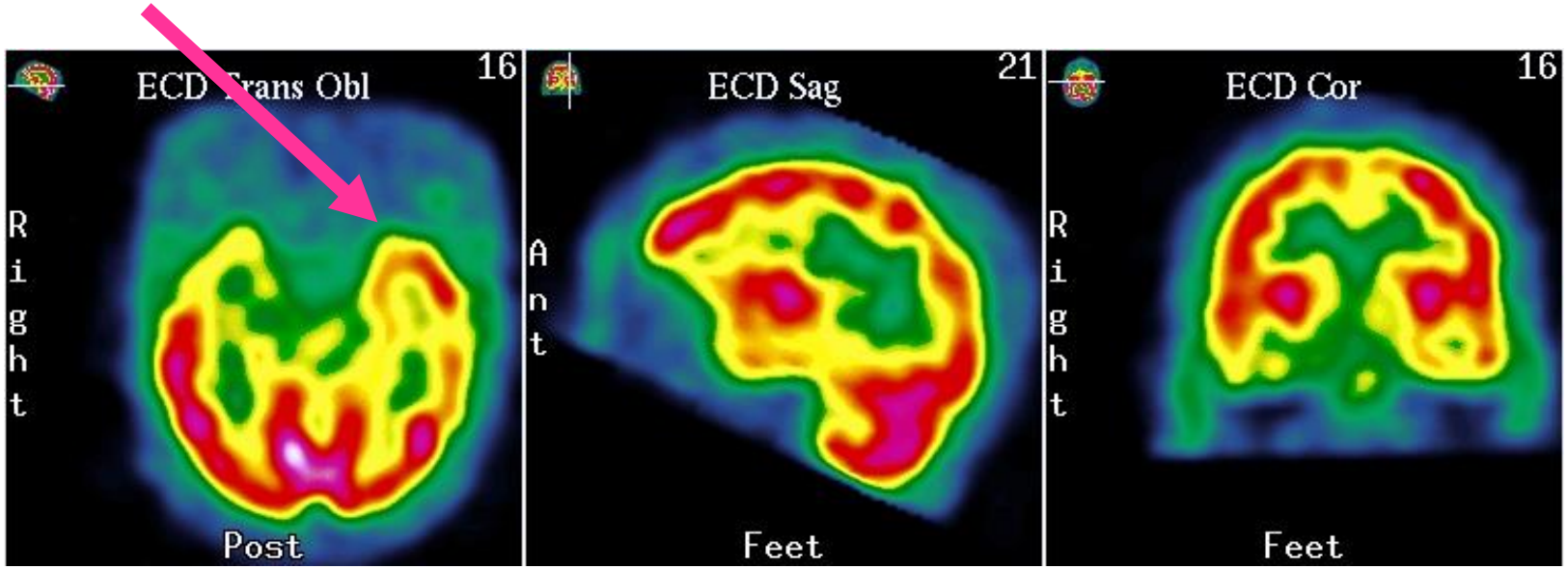

TEP-FDG

18FDG: Fluoro-déoxy-glucose

- 18FDG: analogue du glucose, principal substrat énergétique des neurones
- Fixation physiologique de la substance grise (cortex et noyaux gris centraux)
- Compétition avec le glucose dans le sang : contrôle de la glycémie
- Être à jeun de 6h, pas de G5 < 4-6 h
- Administration IV du FDG à distance
  - De prise d'insuline rapide > 3-4h (diabétique)
  - D'une hyperglycémie > 1,8g/l
  - De perfusion de G5
  - Repas (en pratique jeûn de 4h toléré)

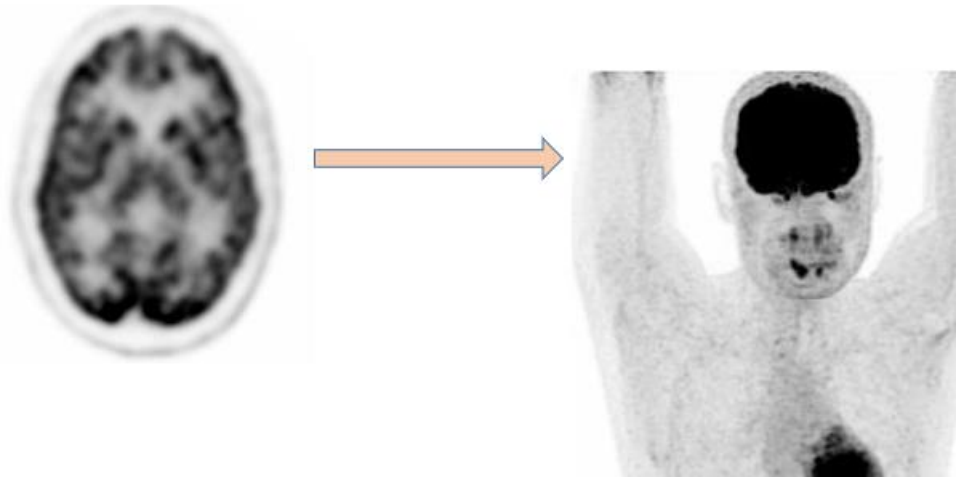

TEP-FDG cérébrale

- FDG: étude du métabolisme cérébral
  - Acquisition 30min après injection du FDG si indication neurologique
    - Hypométabolisme: séquelle ischémique? Traumatique? maladie neurodégénérative
    - Hypermétabolisme: Encéphalite? Crise d'épilepsie?
  - Acquisition 1h +/-4h après IV si Tumeur cérébrale (indications oncologiques)
    - Hypermétabolisme: lésion agressive
    - Hypométabolisme: lésion vasculaire (cavernome), hématome, lésion nécrotique

TEP-FDG cérébrale et indications

- ✓ Anoxie péri-natale et troubles neurologiques (recherche de foyers hypométaboliques)
- ✓ Encéphalites
- ✓ Troubles du comportements, crises convulsives (suspicion de neurolupus)
- ✓ Mouvements anormaux (dyskinésies)
- ✓ Tumeur cérébrale (caractérisation? Récidive?)
- ✓ Épilepsie partielle pharmacorésistante en inter-critique

Précautions :
à jeun de 6h, pas de G5, pas d'inuline

Diffusion du FDG dans les muscles et hypoactivité cérébrale diffuse

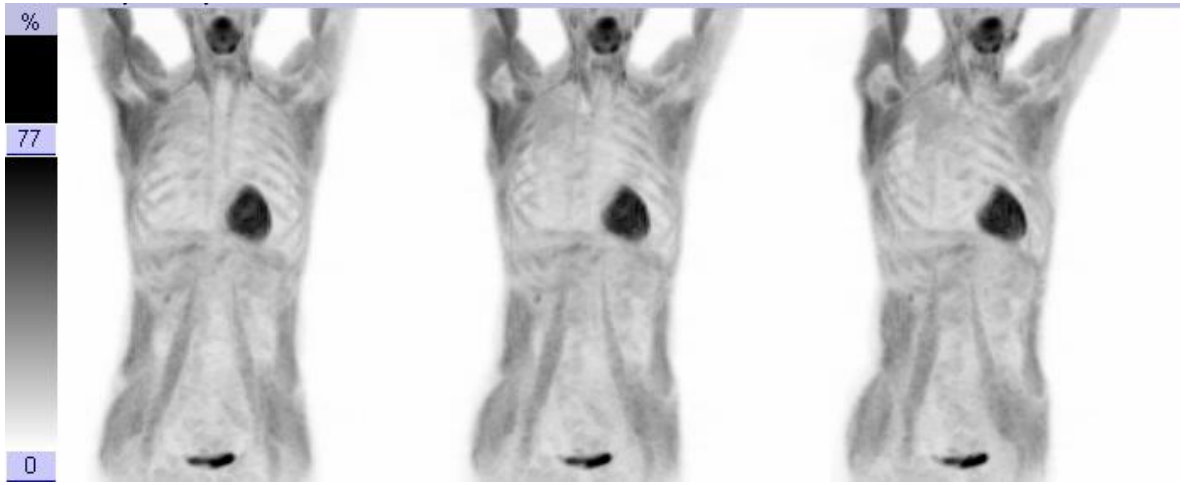

TEP-FDG

Activité cérébrale de bonne qualité

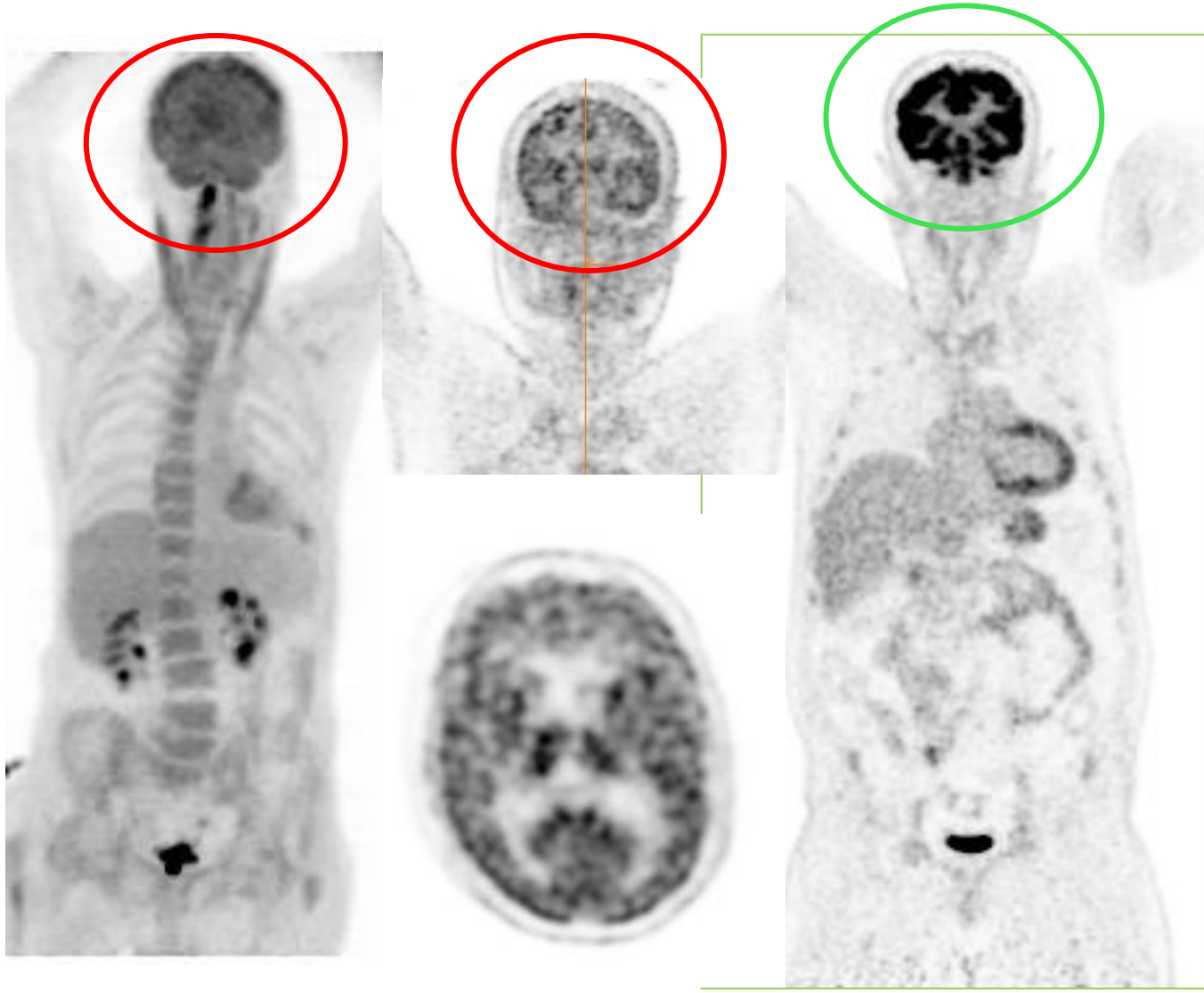

TEP-FDG cérébrale

- Identitovigilance (vérifier l'identité, indication de l'examen)
- Après vérification des précautions (G < 1,8g/l, respect du jeûn, pas d'insuline rapide dans les 3-4h, pas de perfusion G5 < 4h)
- Installation dans un box plombé au calme
- EXPLORATION DE L'ACTIVITE CEREBRALE (état basal):
  - Repos neurosensoriel (RNS) pendant 15min AVANT l'injection
    - Patient au repos, ambiance calme, dans l'obscurité
    - But: éviter toute stimulation/activation neuronale
    - Faire du mieux qu'on peut en pédiatrie…
- Injection IV du FDG après le repos NS

TEP-FDG et épilepsie

Epilepsie focale (50-70%)

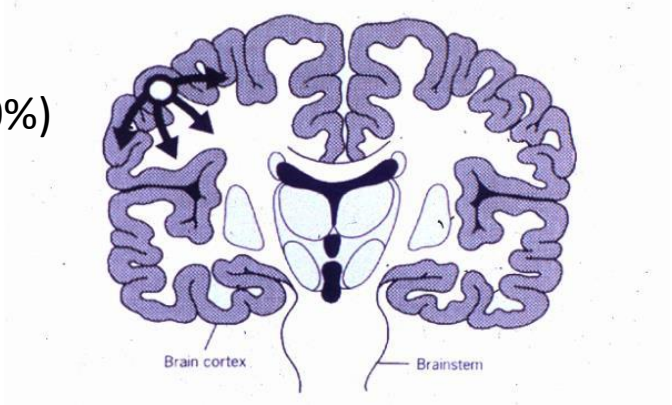

- Intérêt dans les épilepsies partielles pharmacorésistantes en vue d'un traitement chirurgical: localiser le foyer épileptogène
  - Rechercher un foyer cortical hypofixant à l'état basal (à distance d'une crise)
  - Hyperactivité corticale focale pendant la crise (explorer en SPECT cérébrale de perfusion)
- FDG:
  - la décroissance radioactive (T1/2: 120 min) rend difficile son utilisation en per-critique
  - La seringue de FDG ne peut être techniquement dispensée au patient pendant une crise;
  - TEP-FDG: examen programmé, ne peut se faire qu'à l'état basal.

TEP-FDG et IRM

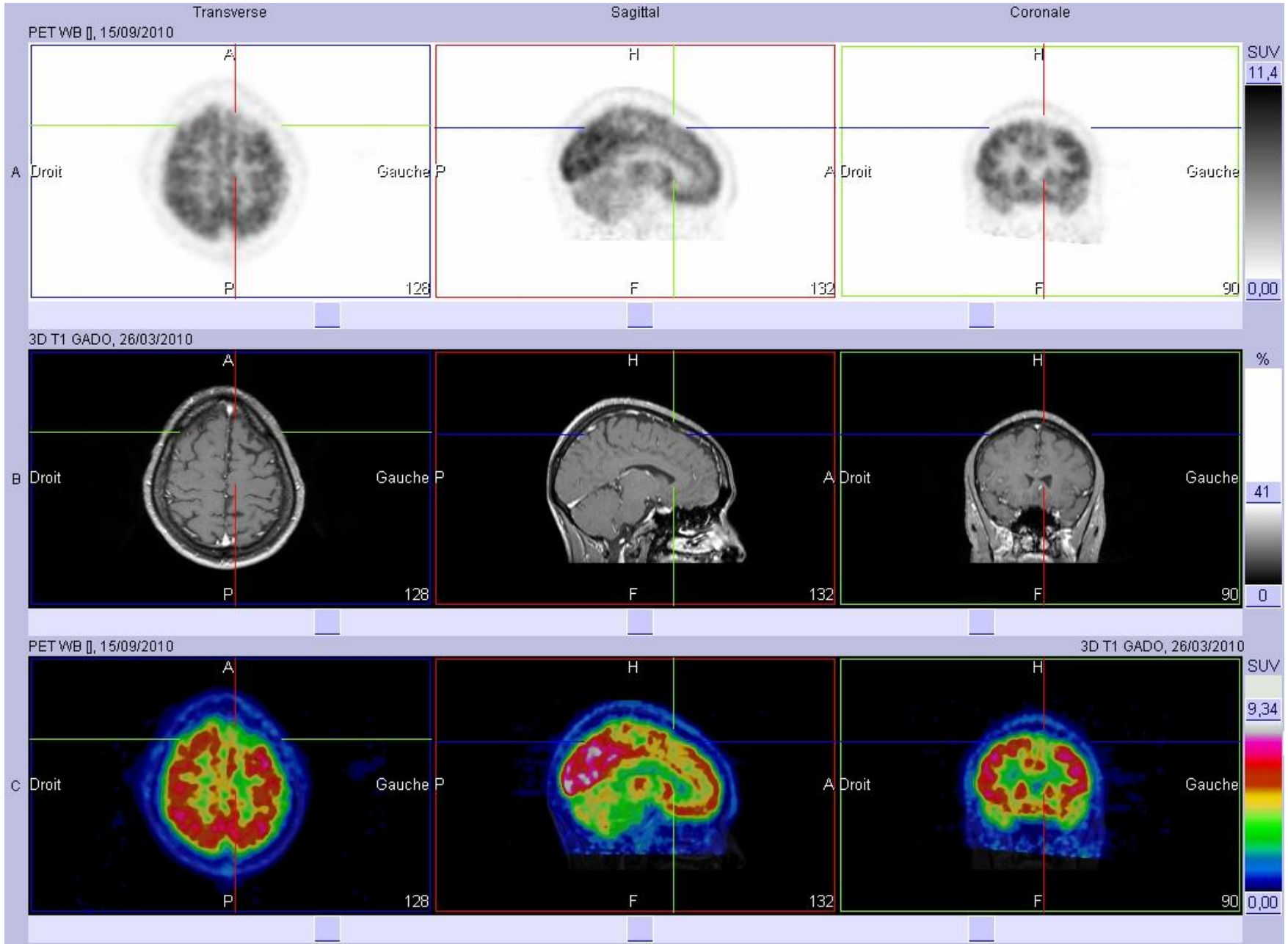

Neurolupus

- Enfant 13.5 ans suivi et traité pour un lupus cutané et articulaire
- Crise convulsive sans cause retrouvée avec augmentation importante du taux sériques des anticorps
- Forte suspicion de neurolupus
    - Troubles du comportement et hallucinations
- IRM normale

SPECT de perfusion

Septembre 2009

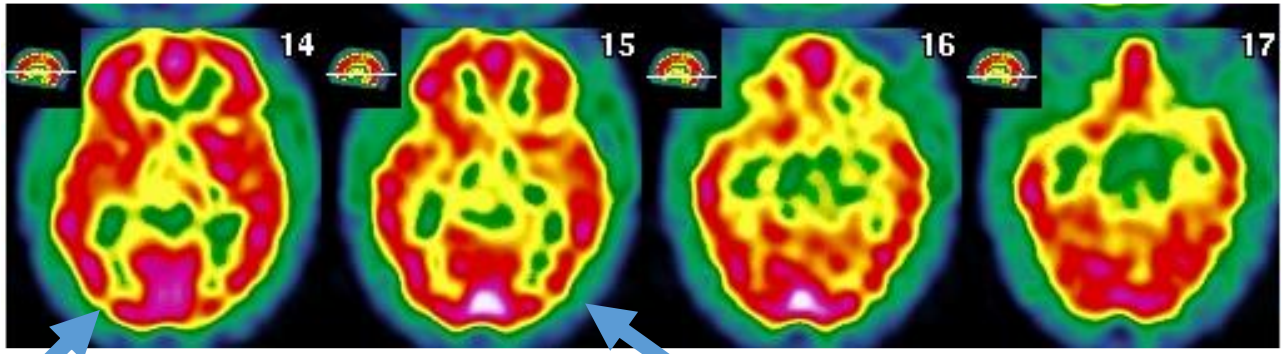

Hypofixation corticale d'étendue très limitée para-occipitale

Janvier 2010

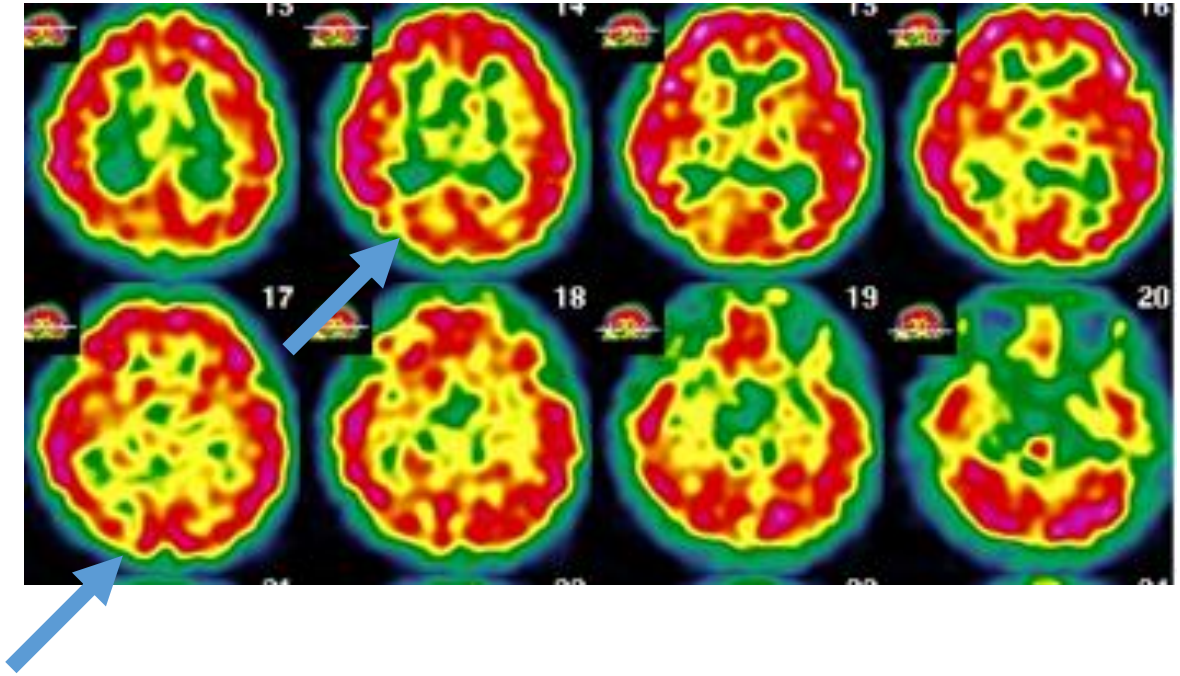

TEP-FDG: Hypométabolisme pariéto-occipital droit persistant

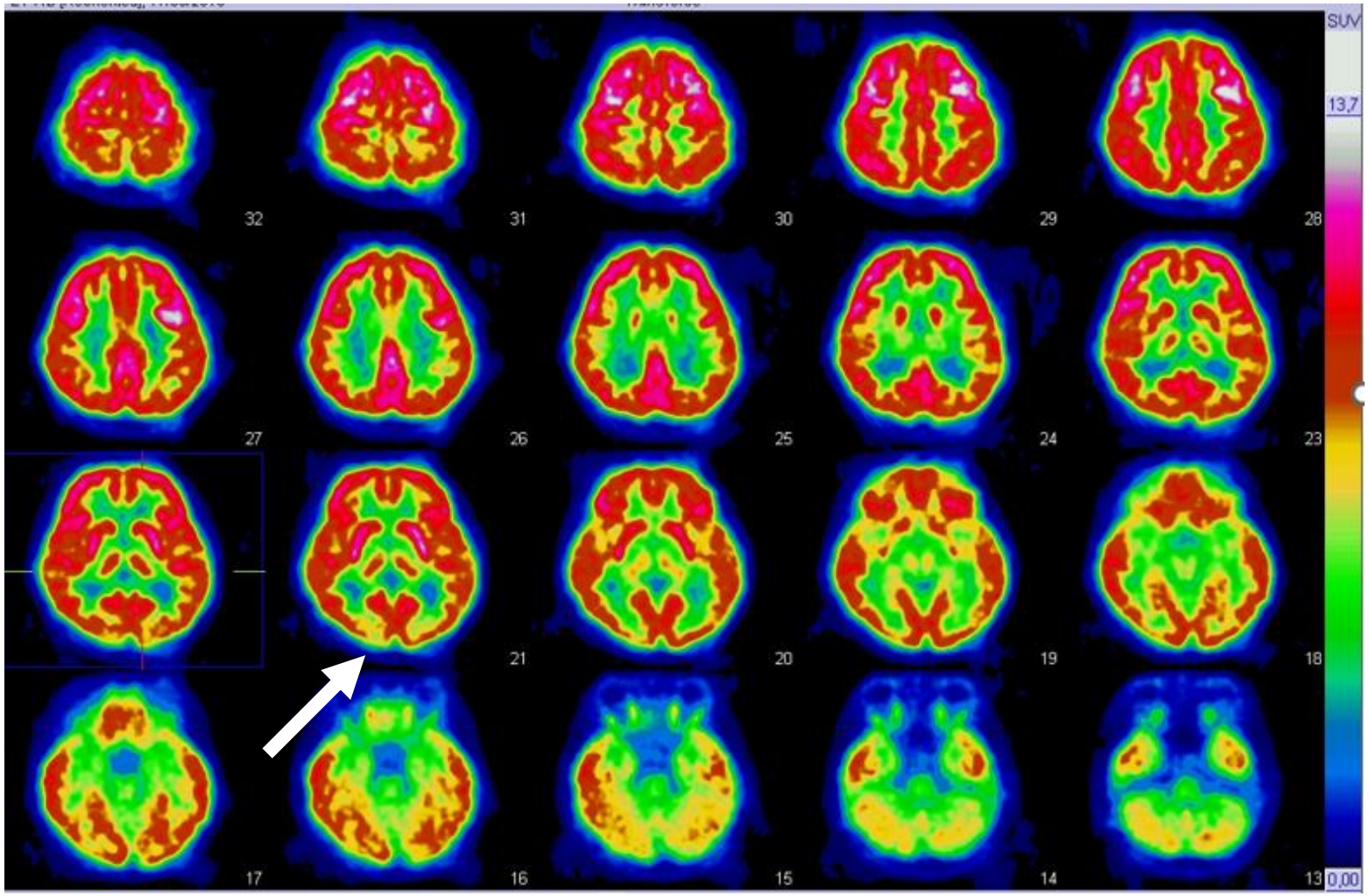

Suspicion de neurolupus chez fille de 13 ans

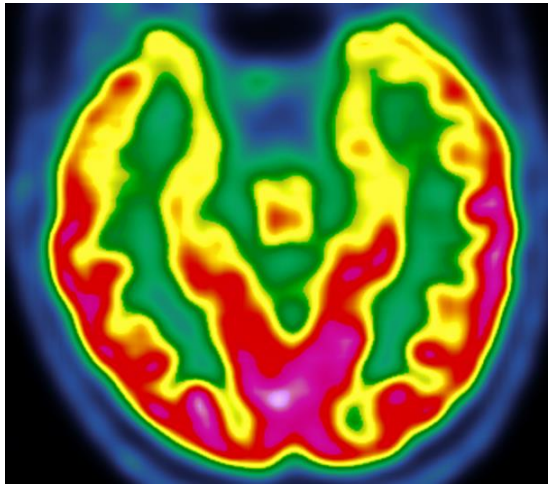

Plan temporal

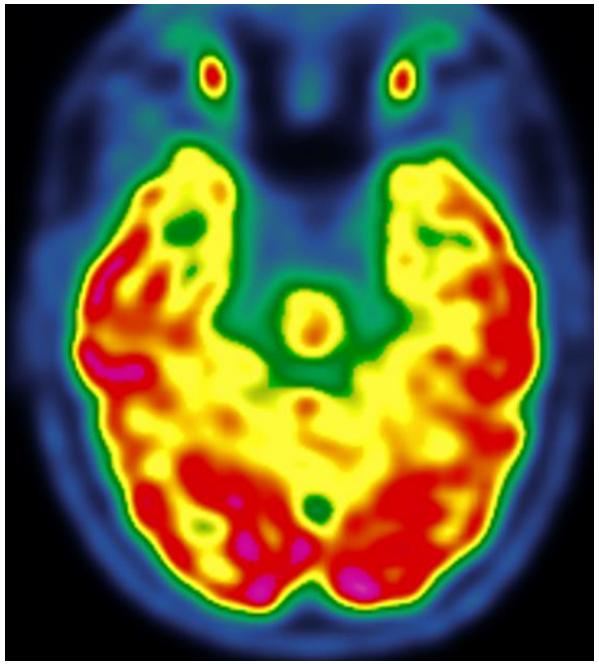

Plan CA-CP

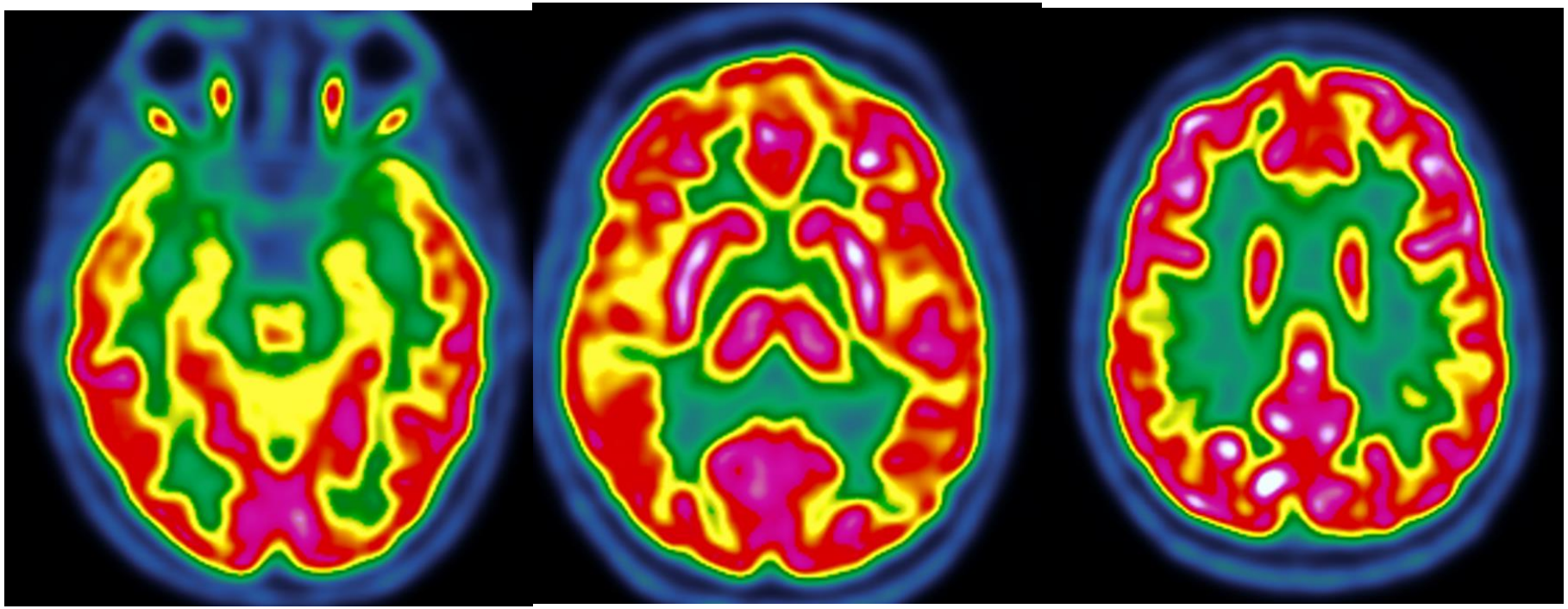

Encéphalite de Rasmussen

- Maladie cérébrale inflammatoire chronique, rare et grave, entrainant
  - Une épilepsie résistante aux médicaments
  - Destruction progressive d’un hémisphe et déficit neurologique

- IRM: atrophie progressive

- TEP-FDG: hypométabolisme étendu de l’hémisphère atteint

- TTT: immunothérapie, hémisphérotomie

Encéphalite de Rasmussen

Plan CA CP

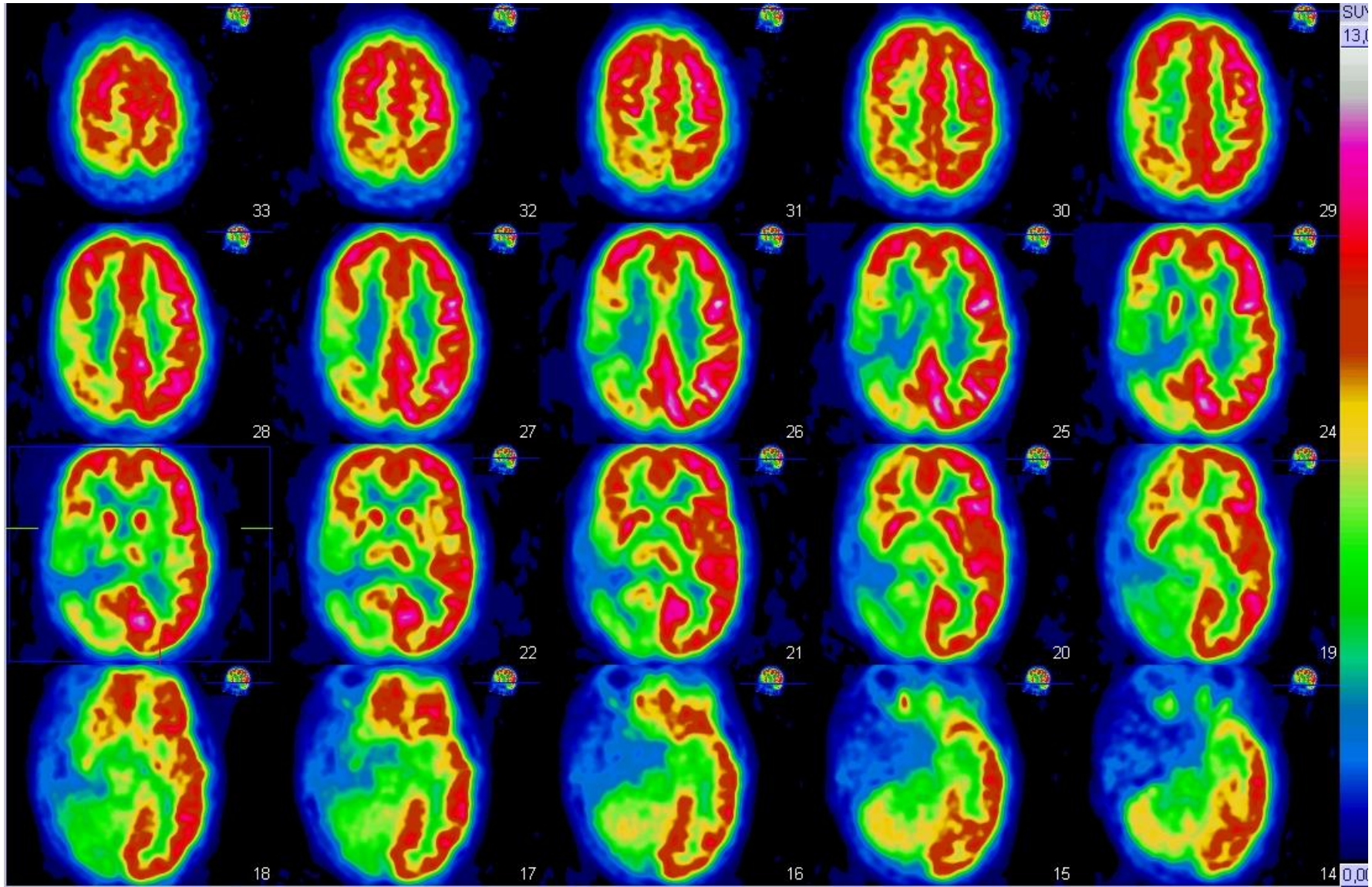

Encéphalite de Rasmussen

Plan temporal

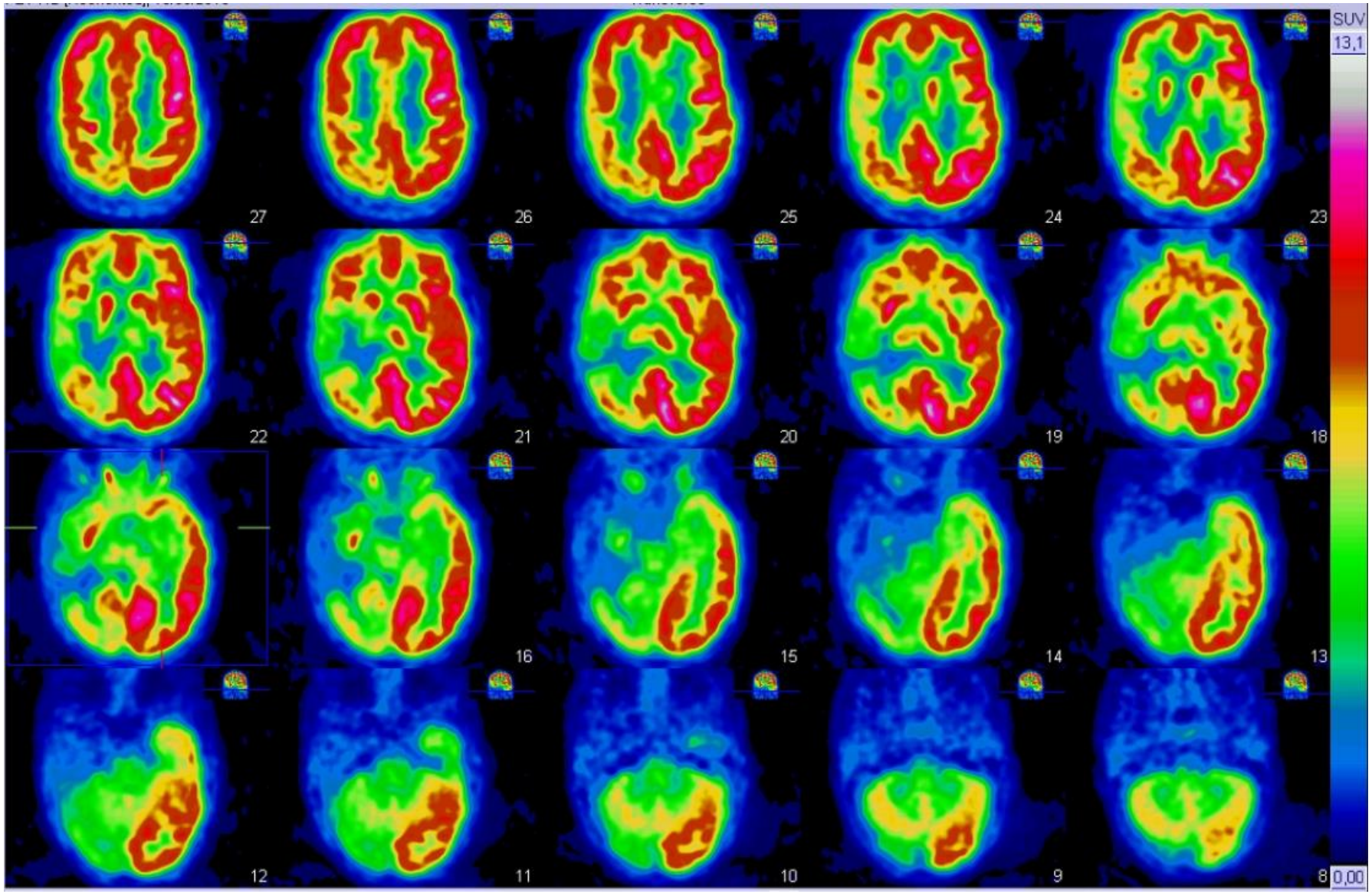

Syndrome de Kleine-Levin

- Maladie neurlogique rare, de cause inconnue
- Évoluant par crise:
  - Hypersomnie
  - Troubles cognitifs (amnésie, confusion, ralentissement psychomoteur)
  - Troubles du comportements (compulsions, troubles de l’humeur, de l’alimentation…)
- TEP-FDG en crise: modification du métabolisme

Syndrome de Kleine-Levin et TEP-FDG

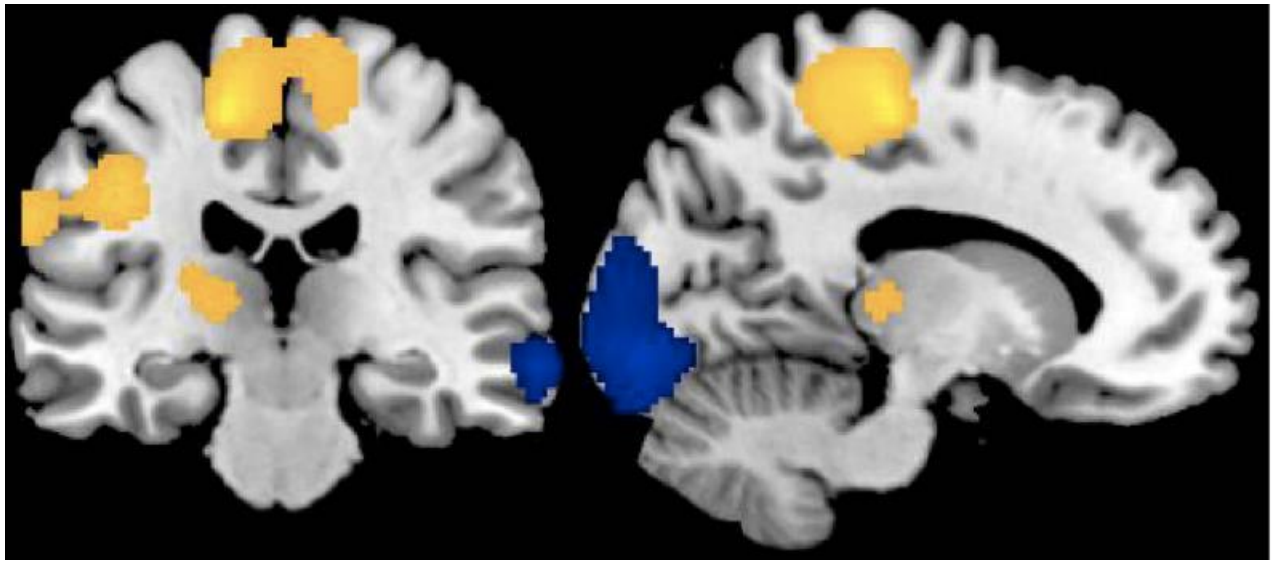

Augmentation du métabolisme en jaune
Diminution du métabolisme en bleu

Dauvilliers Y et al. 2014

TEP-FDG et mouvements anormaux

Normal

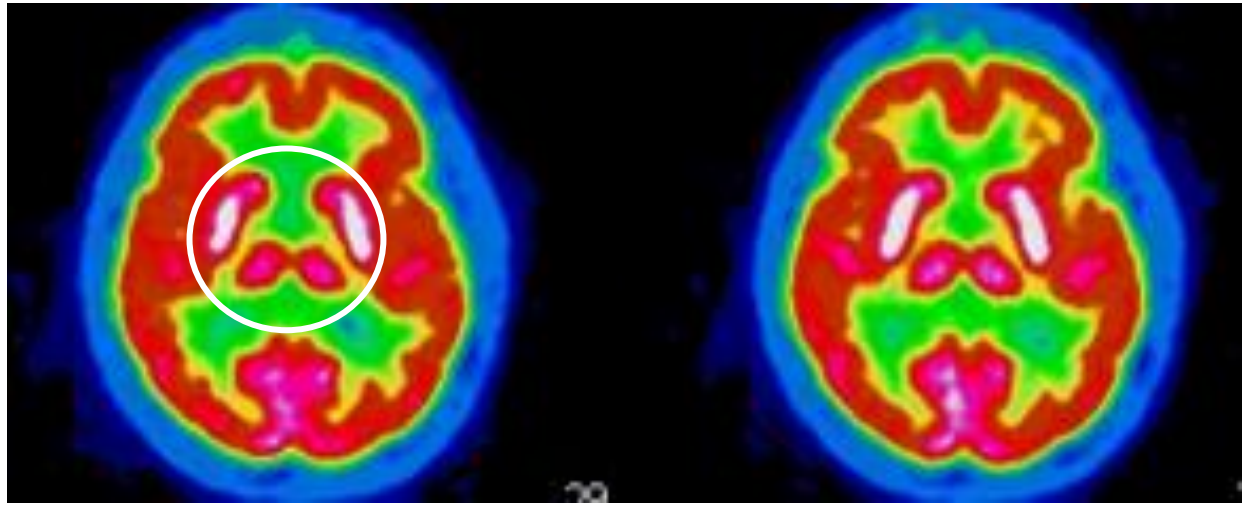

Noyaux Gris Centraux (sous-cortical):
- Thalamus
- Noyaux lenticulaires (striata + pallidum)

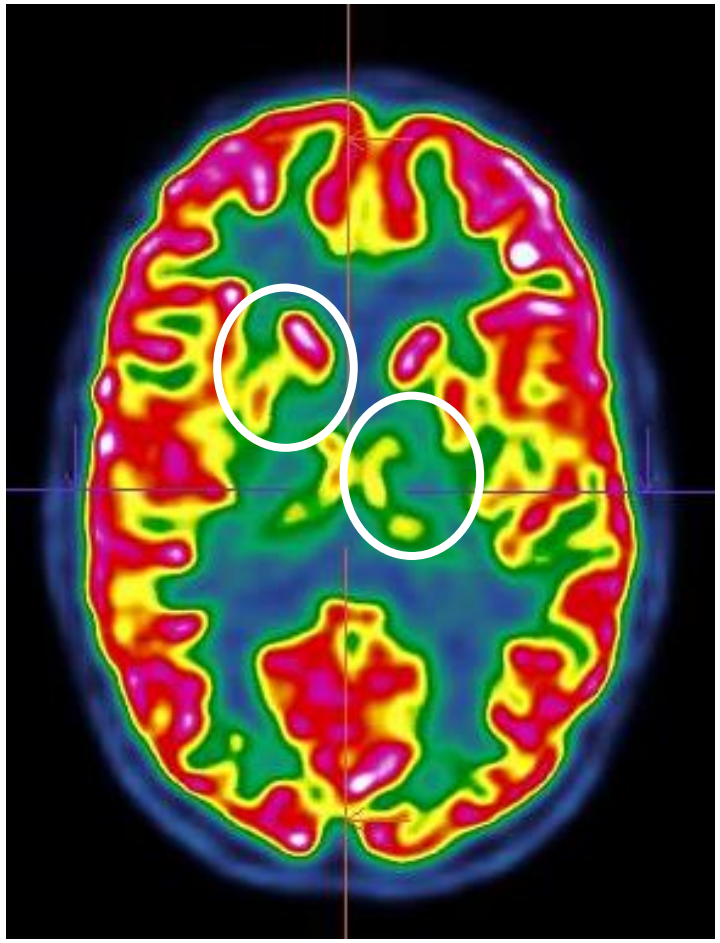

Hypométabolisme des NGC

TEP-FDG cérébral et Tumeur Cérébrale

- TEP cérébrale réalisé 1h après injection et +/- 4h après (acquisition tardive).

- Caractérisation d’une lésion cérébrale:

  - Hypermétabolisme: suspicion de lésion agressive

  - Hypométabolisme: lésion vasculaire (cavernome), Hématome

Caractérisation d'une lésion temporale droite: TEP-FDG

CAVERNOME

Lésion photopénique (absence d'activité)

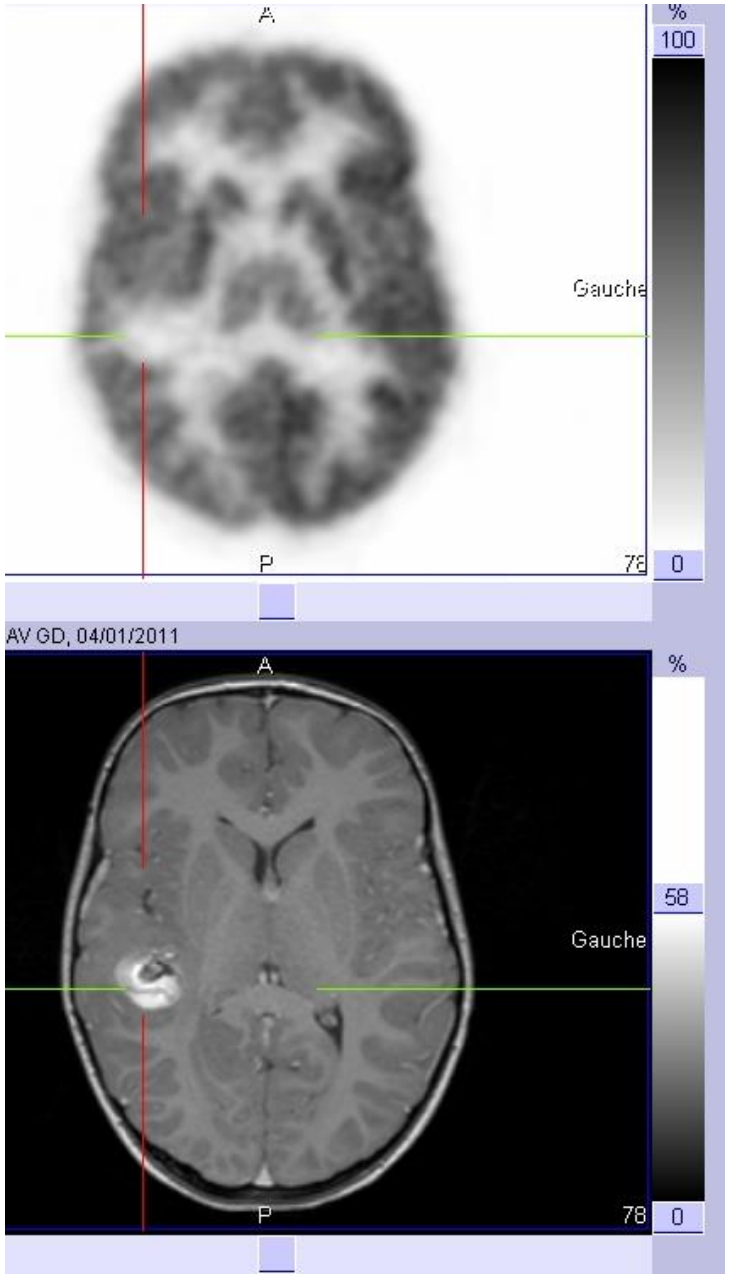

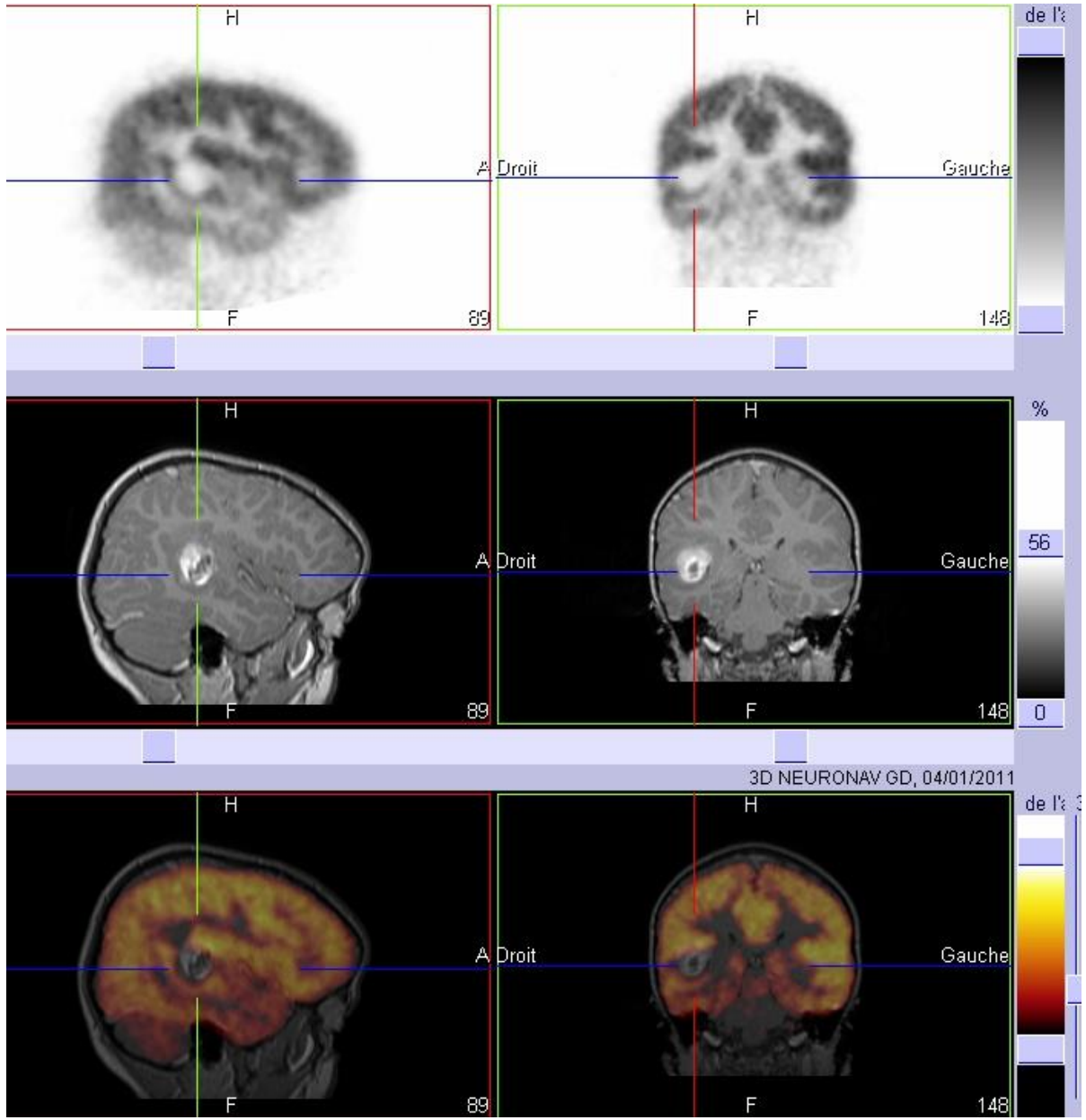

Fille 15ans, récidive d’un gliome de haut grade

Oedème et prise de contraste au TDM

Foyer hypermétabolique (tumeur)

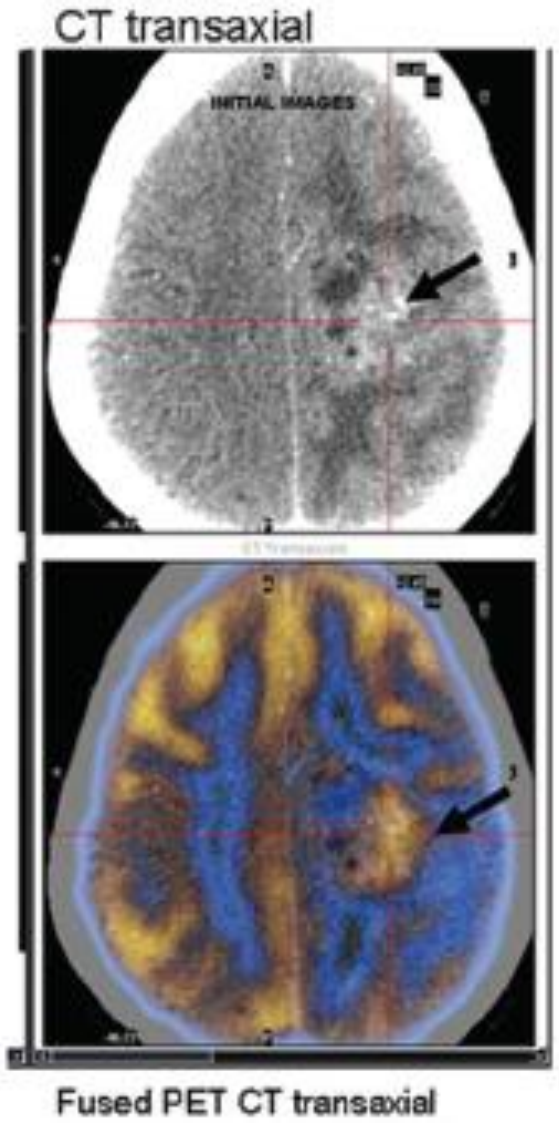

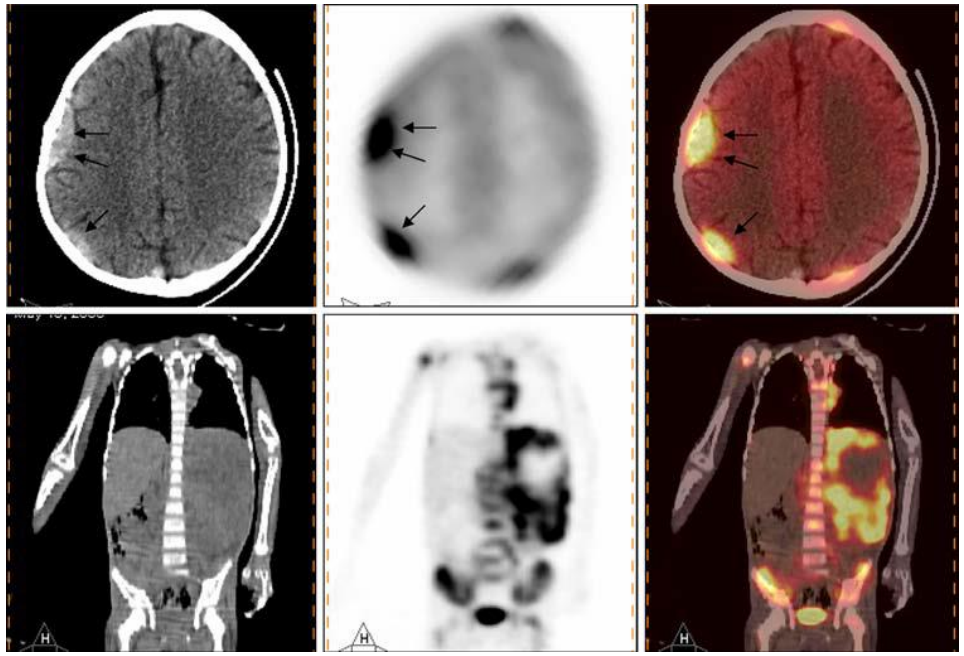

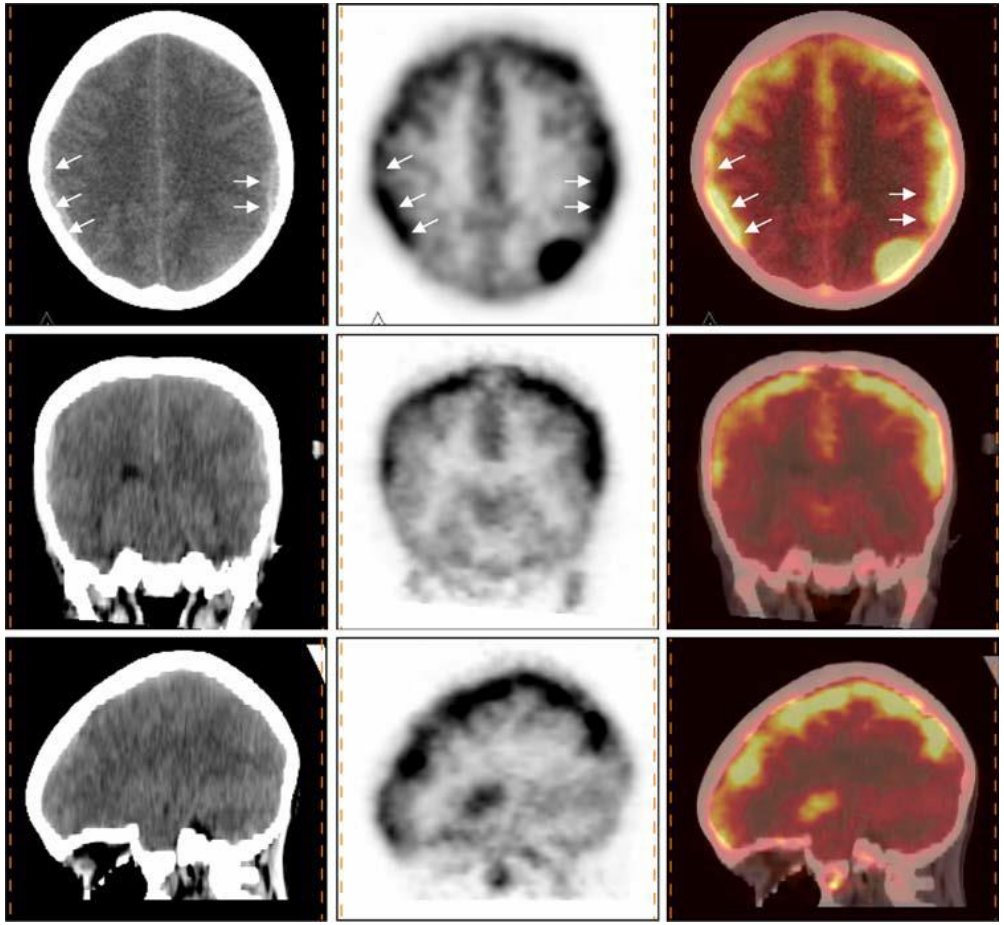

NEUROBLASTOME ET TEP FDG

Atteinte
-méningée
-volumineuse masse sous-diaphragmatique gauche nécrosée
-Ganglions et atteinte osseuse

Pediatr Surg Int (2009) 25:211–215

Fille 5 ans: lymphome du sinus pétreux

- IRM (mars 2022) : Volumineuse lésion de la région pétreuse droite infiltrant l'hémisphère cérébelleux droit (SUV max 7,46)
- Envahissement méningée,
- Extension vers la citerne prépontique avec refoulement du tronc cérébral
- Envahissement vers le clivus, tonsille palatine droite

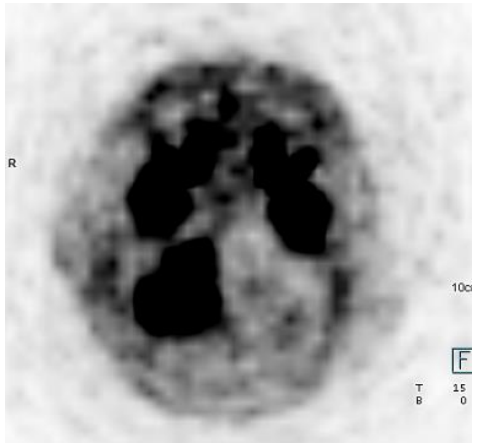

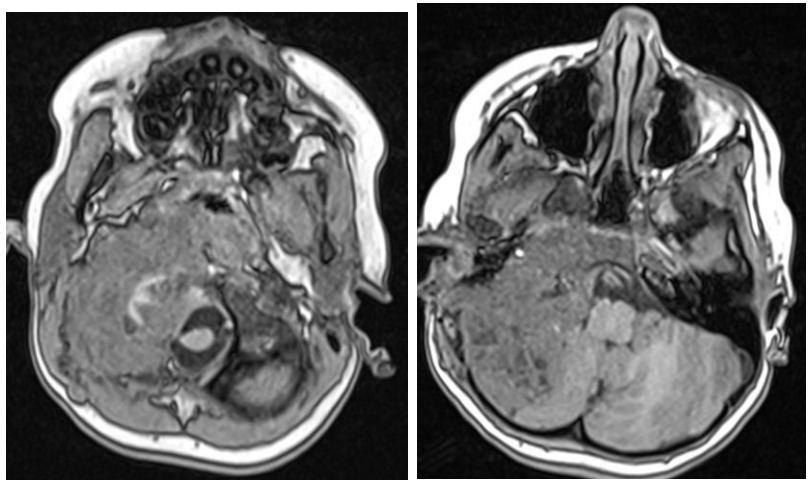

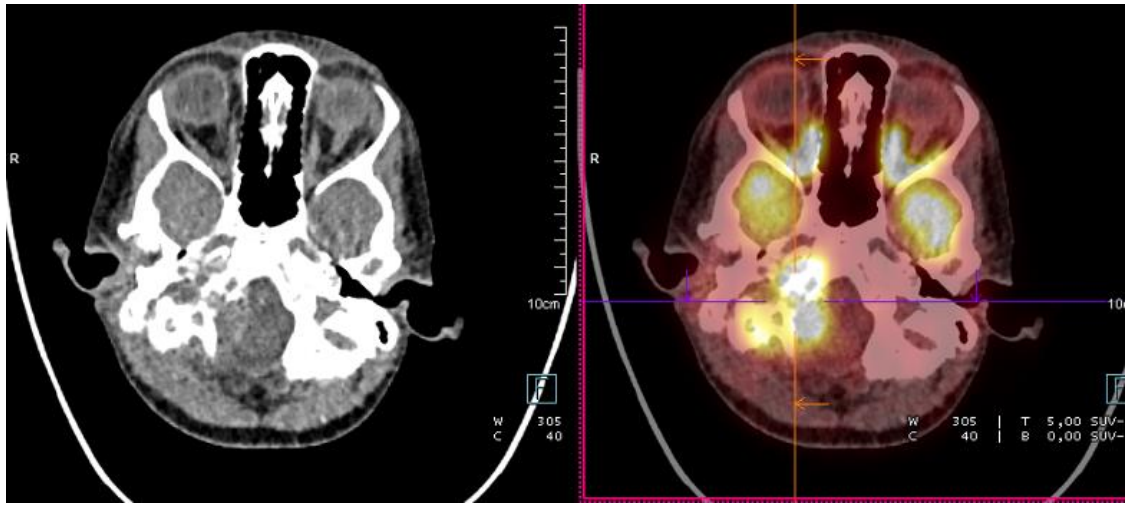

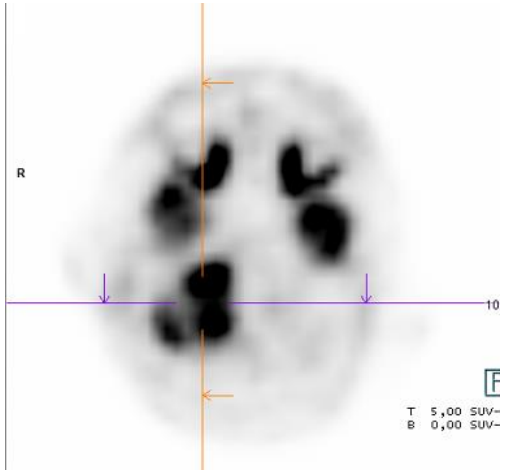

TEP mars 2022

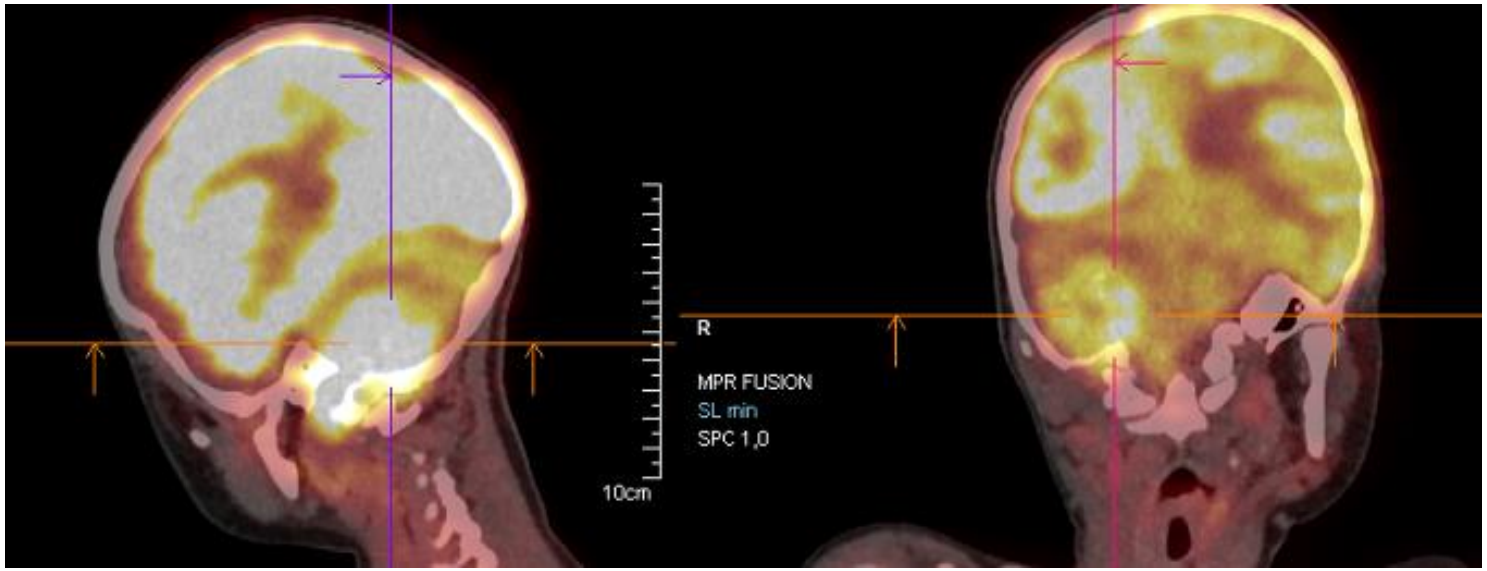

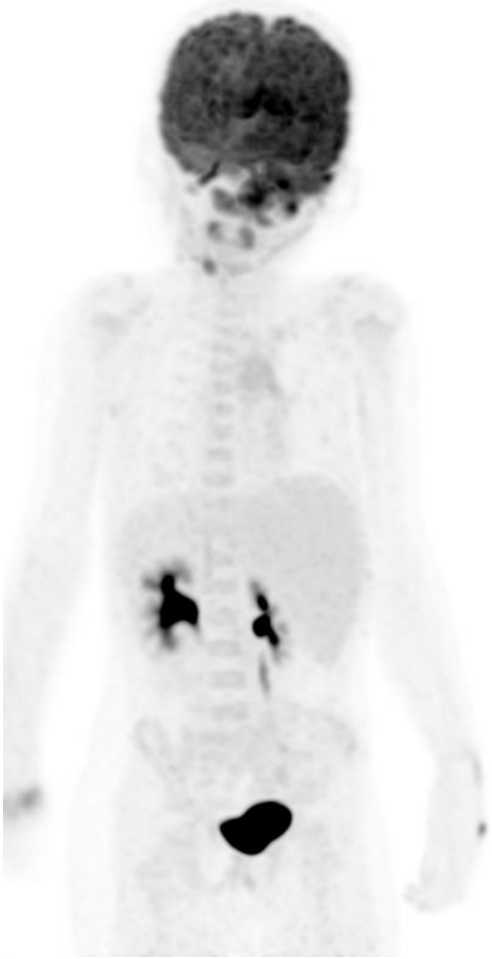

TEP 12 juillet 2022

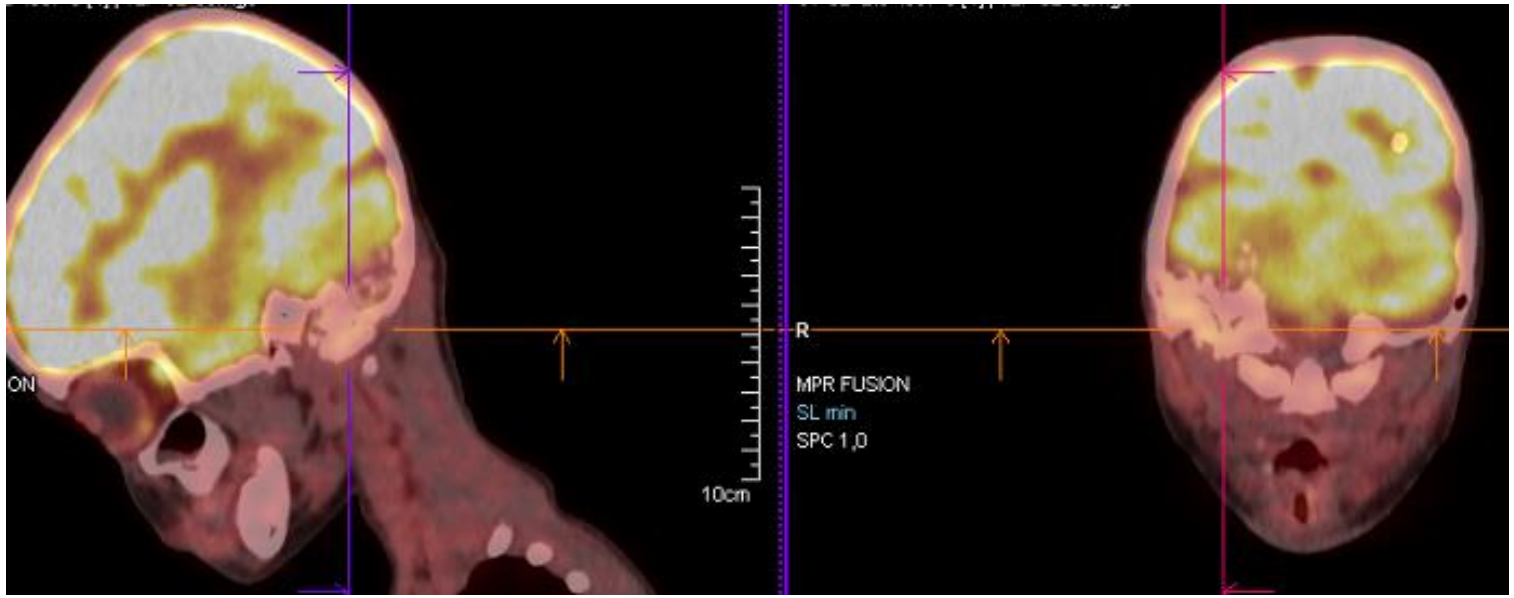

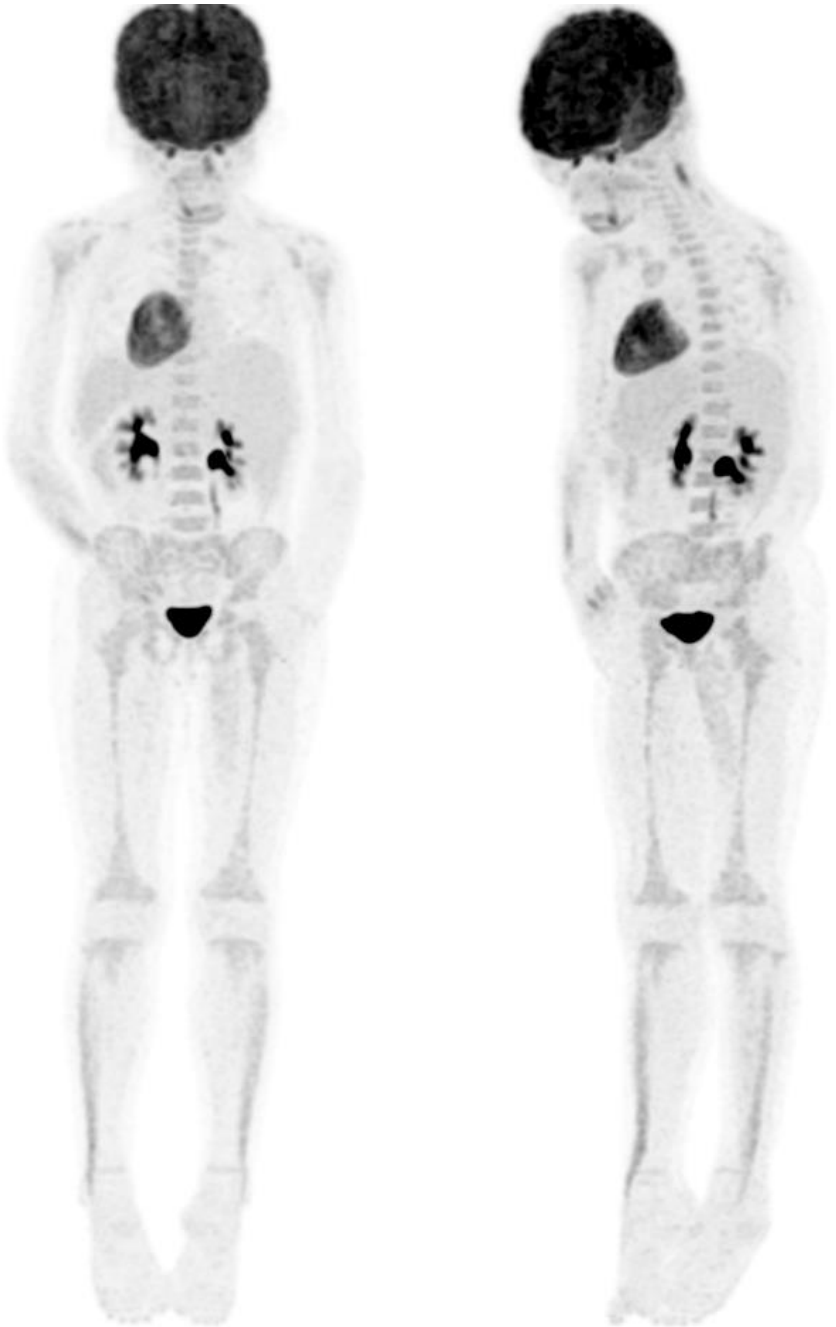

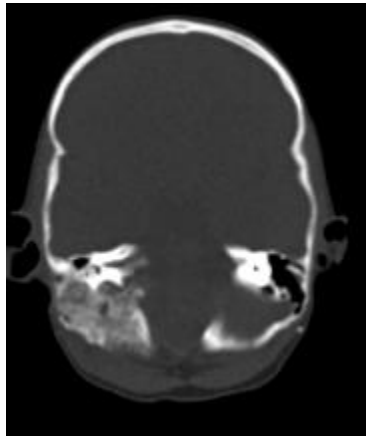

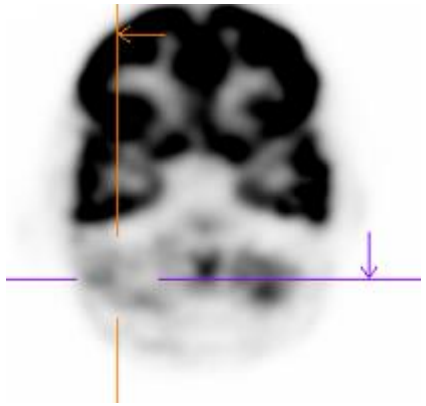

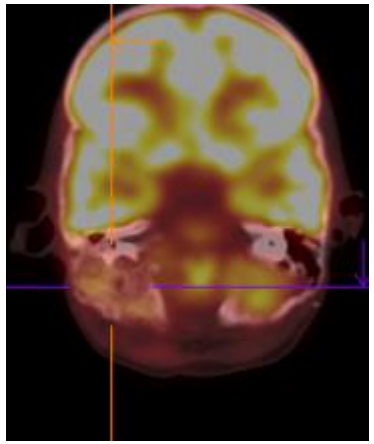

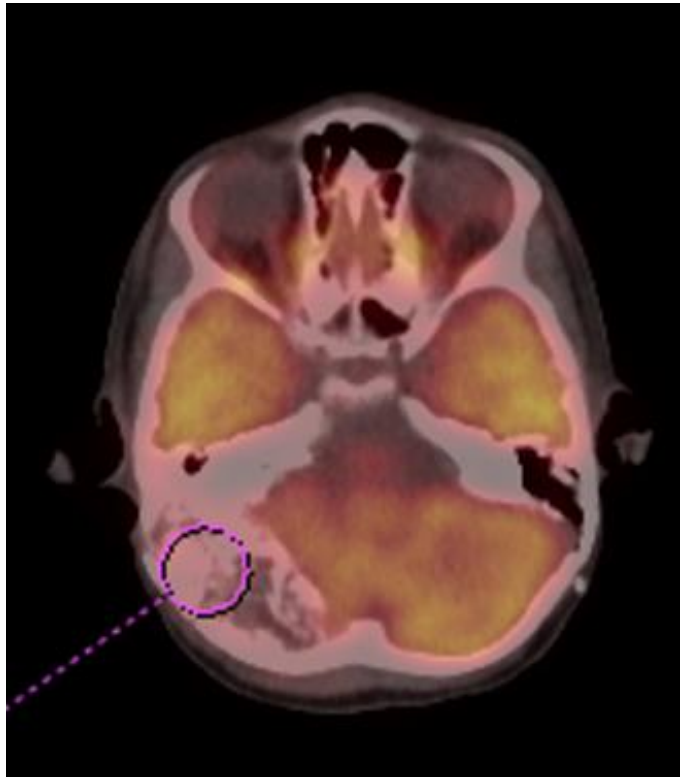

Remaniements osseux cicatriciels de la région mastoïdienne, pétreuse et occipitale droite.
Pas d’hypermétabolisme significatif
Réponse métabolique complète après chimiothérapie d’induction

Explorations des mouvements anormaux (Dyskinésies)

❖Exploration de la voie dopaminergique pré-synaptique

- Scintigraphie cérébrale au Datscan
- TEP à la F-DOPA

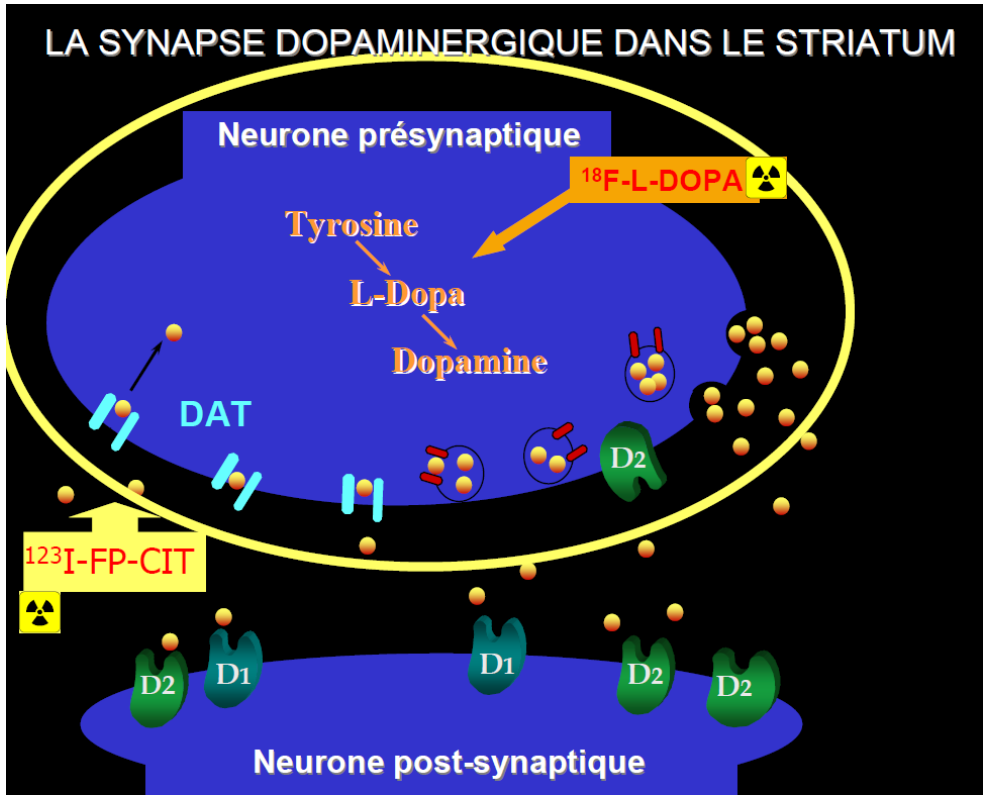

SPECT au Datscan

- I123-FP-CIT= Ioflupane
  - Dérivé du tropane (analogue de la cocaïne)
  - Forte affinité pour le transporteur de la dopamine présynaptique (DAT)
- Radiopharmaceutique marqué à l'Iode 123:
  - T=13.2h
  - Saturation préalable de la glande thyroïde

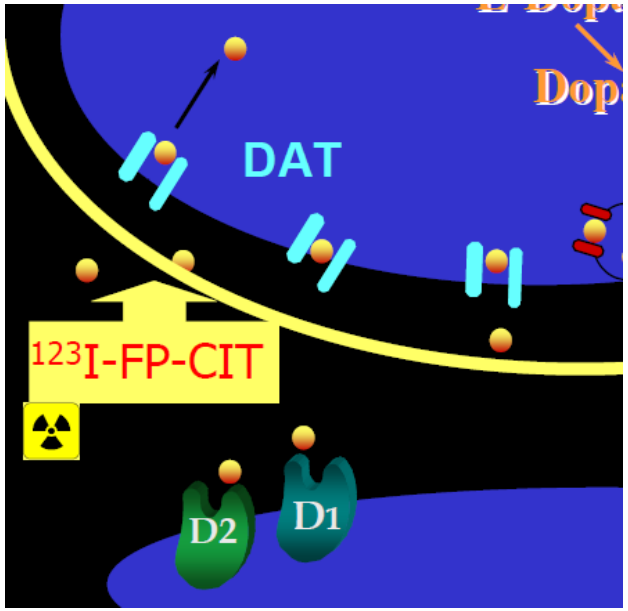

- Intérêt clinique: bilan de mouvements anormaux
  - Évaluation in vivo de l'intégrité fonctionnelle des terminaisons neuronales dopaminergiques présynaptiques (DAT) au niveau du striatum

IRM

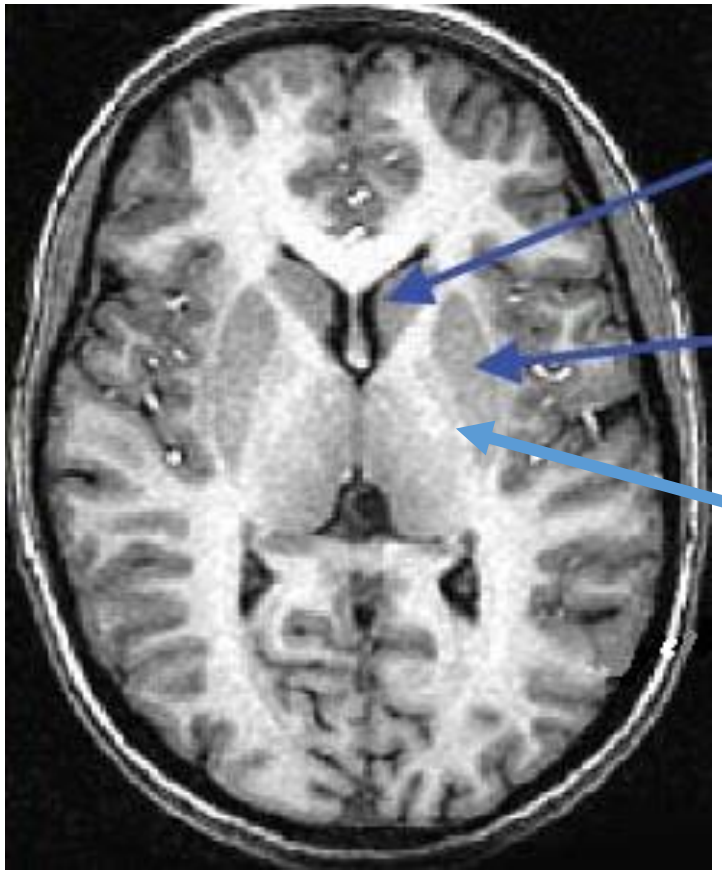

Noyau caudé

Putamen

Pallidum

Striatum = Noyau caudé + putamen

Datscan

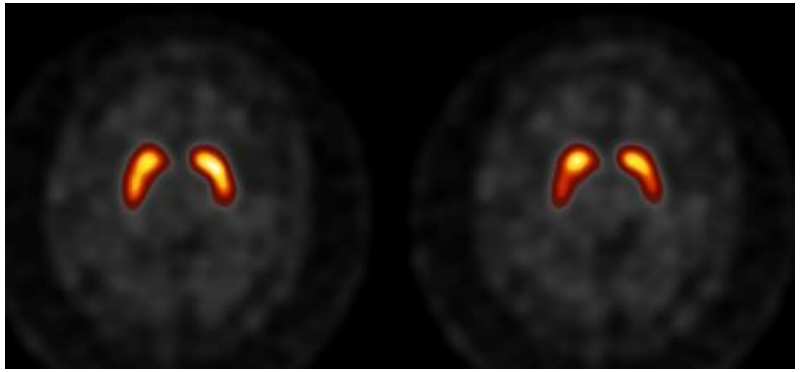

Synapse dopaminergique

Neurone préS

Fente synaptique

Neurone postS

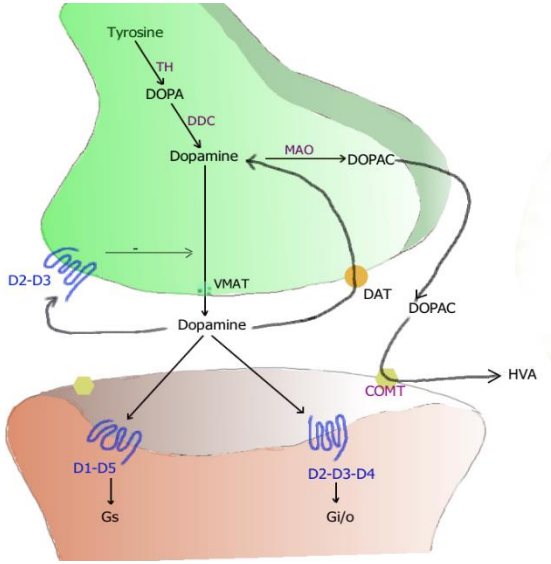

Striatum et Voie nigro-striée

Programmation et régulation des mouvements (volontaires et automatiques)

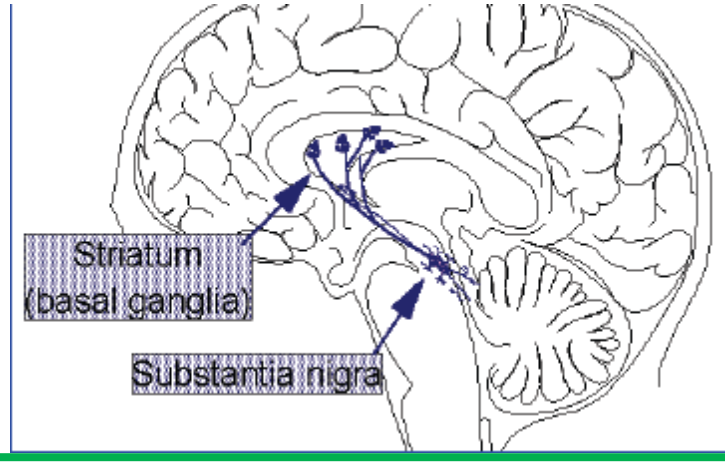

Bilan de mouvements anormaux chez un garçon de 11 ans

- DATSCAN: normal, activité satisfaisante et symétrique des striatas
  - Saturation de la GT : 120mg de iodure de potassium (1h avant et 12-24h)
  - Injection de 59MBq
  - SPECT: 3h30 après injection
- TEP FDG
  - Hypométabolisme des noyaux gris centraux (noyaux lenticulaires et Thalami)

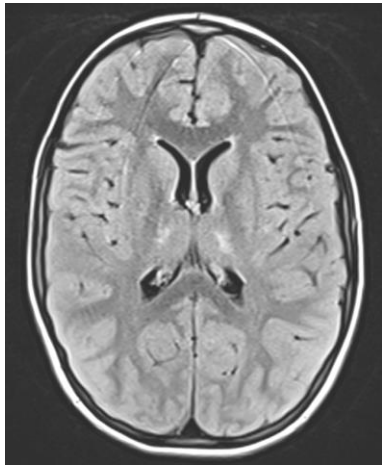

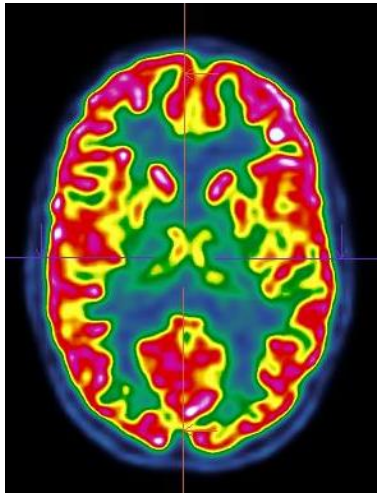

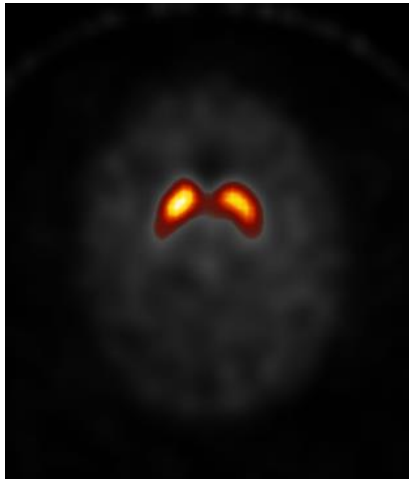

Anoxie prénatale

SPECT au DATSCAN

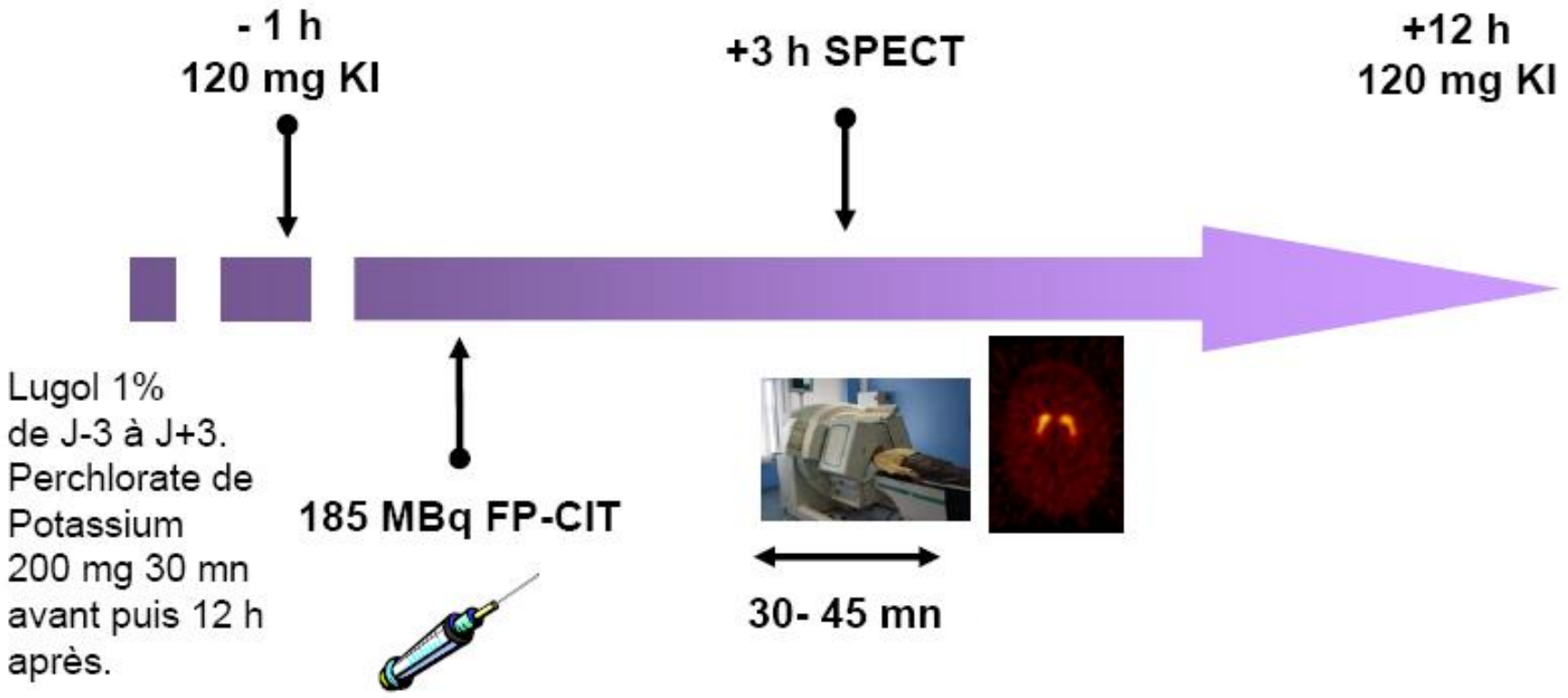

Saturation
de la GT

TEP à la F-DOPA en pédiatrie

6-fluoro-(18F)-L-dihydroxyphénylalanine ou 6-fluoro-(18F)-L-DOPA

- Analogue d'un acide aminé aromatique rapidement accumulé par le striatum et transformé en dopamine
- Marqueur de prolifération (aa)

- **INDICATIONS:**
  - **Bilan de mouvements anormaux et dyskinésies**
    - Indications identiques au Datscan
    - Détection d'un déficit dopaminergique dans le striatum
    - Délai injection-acquisition: **90 min**
  - **Gliomes (Tumeurs cérébrales primitives)**
    - Délai injection-acquisition: **15 min**

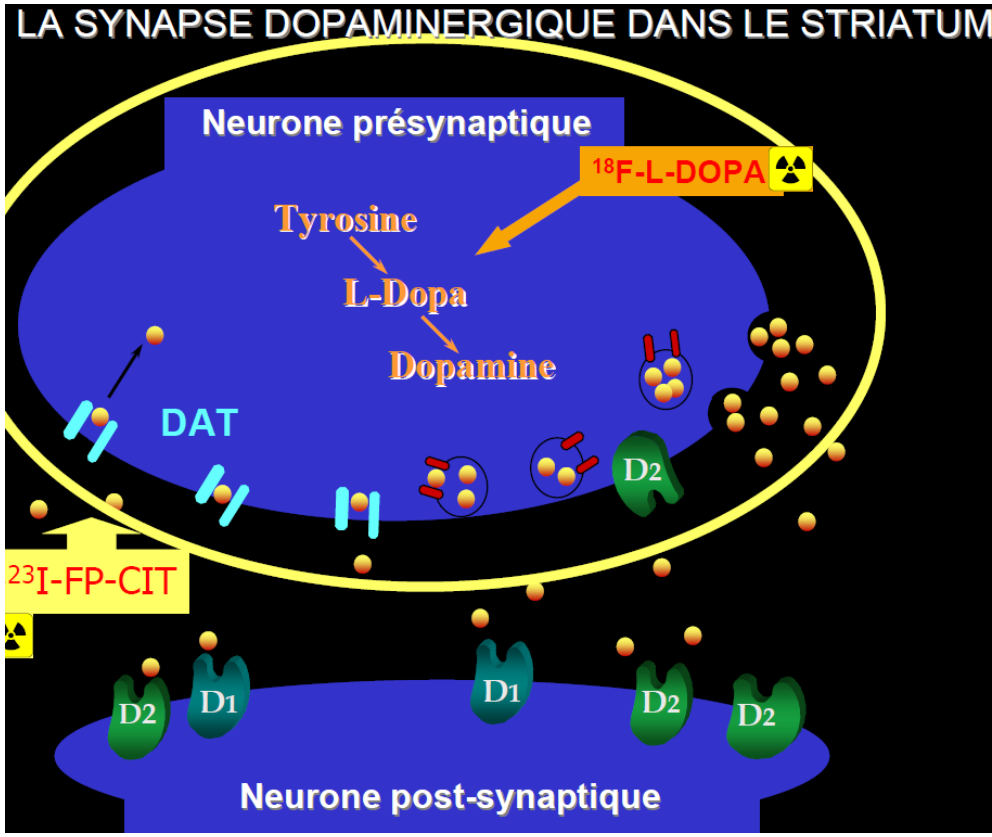

Carbidopa et F-DOPA

Augmente la biodisponibilité et la fixation cérébrale de la F-DOPA
Meilleur contraste dans l'image
Administration: de 100mg 1h à 1h30 avant l'injection de la F-DOPA

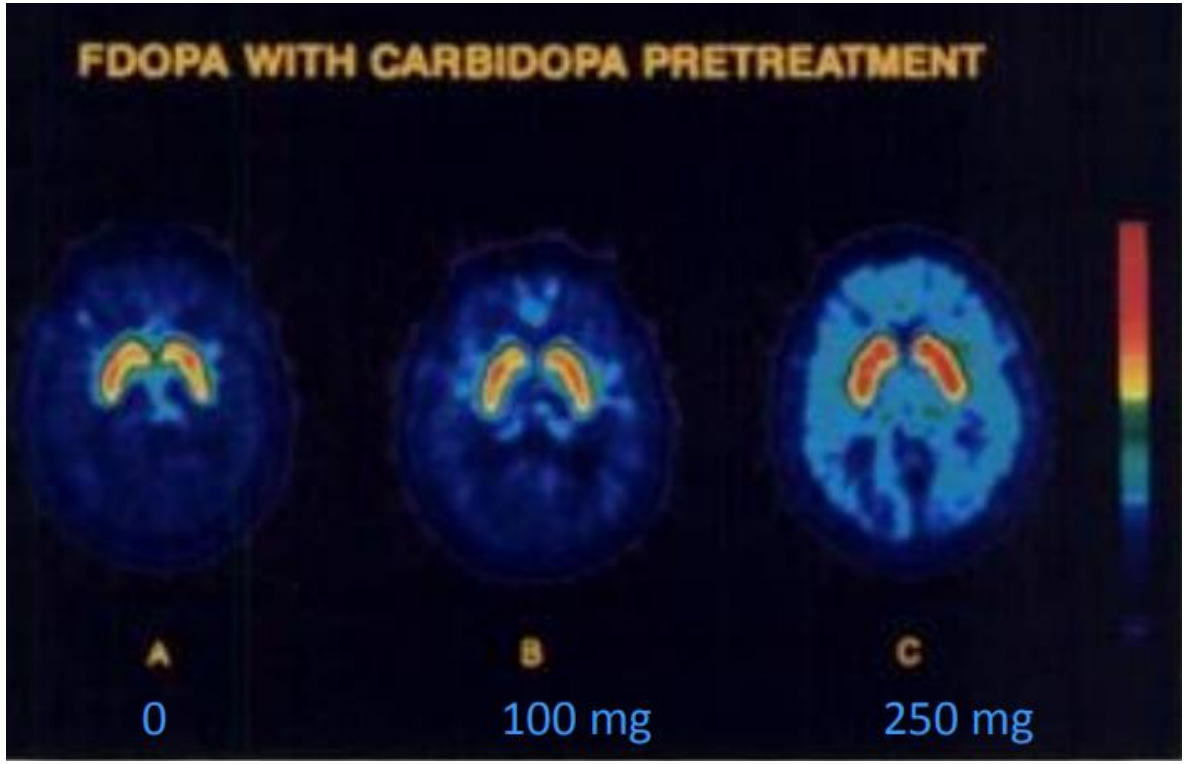

Hoffman, JNM, 1991

TEP à la F-DOPA

- Être à jeun de protides (éviter la compétition des aa/FDOPA)
  - Pas d’interférence avec la glycémie
- Administration de la Carbidopa 1h avant

- Activité administrée: 2MBq/kg (2-4MBq/kg selon machines)
- Délai-injection acquisition variable selon le protocole / indication:
  - Cerveau-PK: 90min après injection
  - Cerveau-Gliomes: pic d’activité tumoral entre 10-20min après injection; acquisition à 15min

Distribution de la F-DOPA après injection dans le parenchyme cérébral

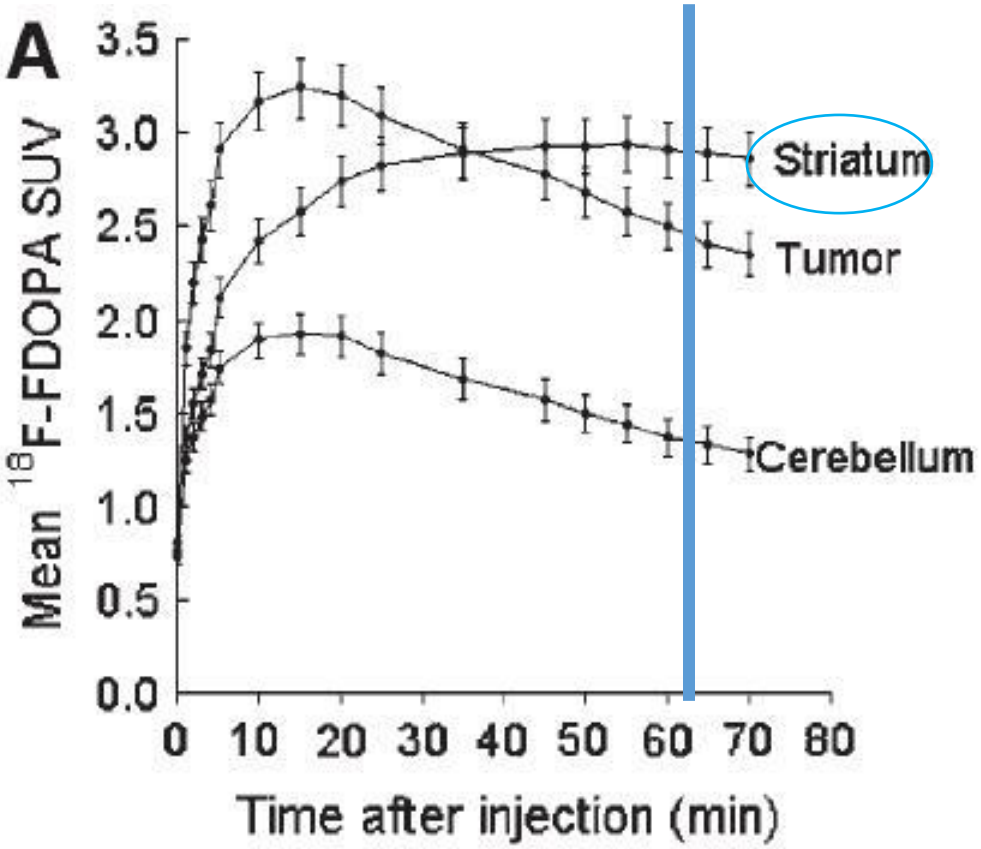

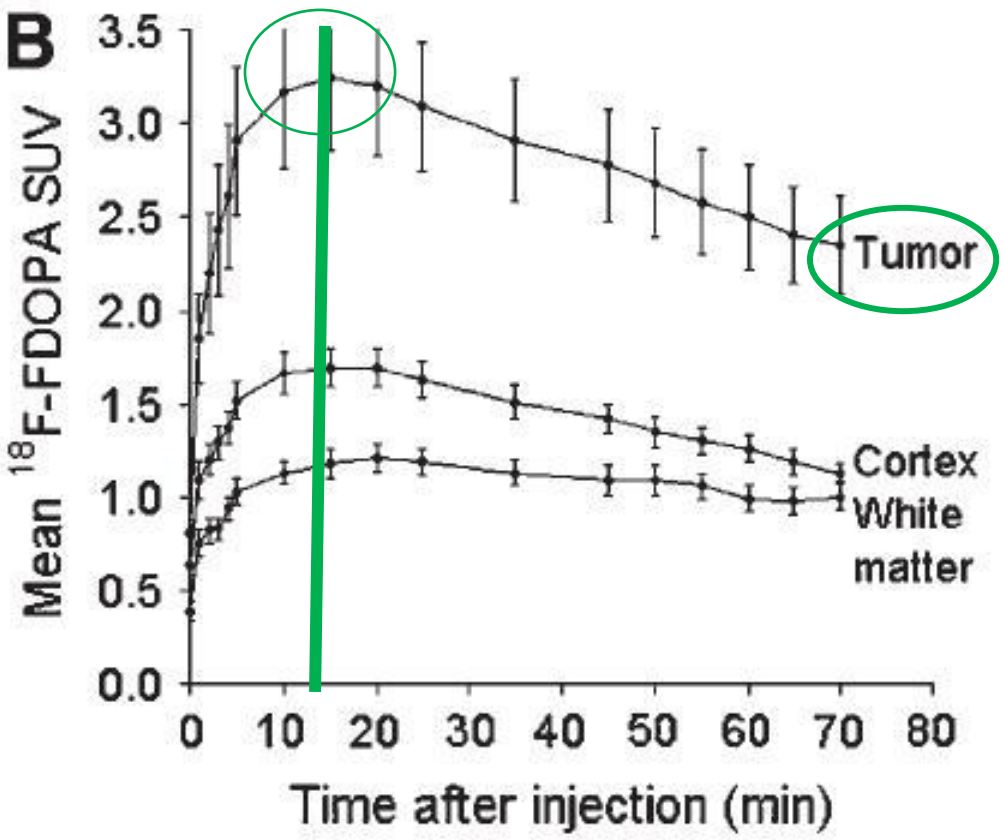

Exploration de la voie dopaminergique présynaptique (bilan de mouvements anormaux)

- Striatum: Programmation/Régulation des mouvements
- Déficit de la voie dopaminergique ⟶ Sd parkinsonien et Dyskinésies

- Scintigraphie au Datscan®
  - Forte affinité pour le transporteur de la dopamine (DAT)
- TEP à la F-DOPA
  - accumulé par le striatum et transformé en dopamine

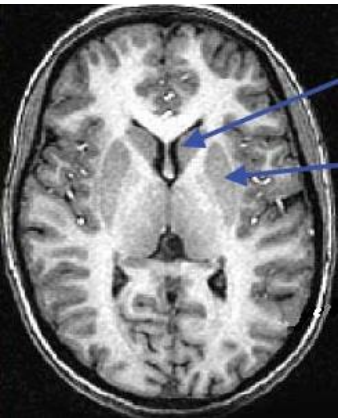

TEP-F-DOPA

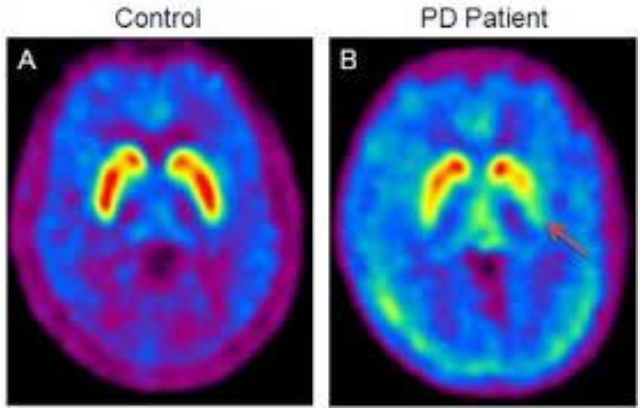

Datscan

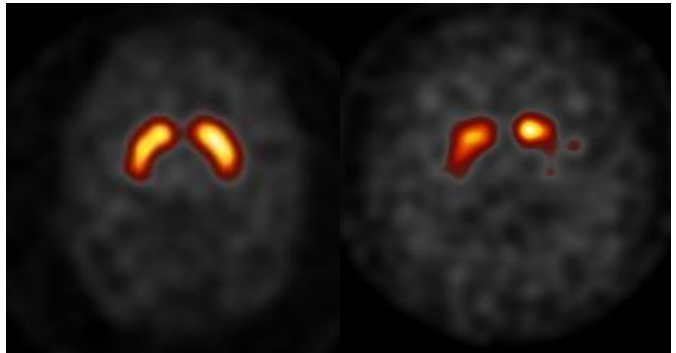

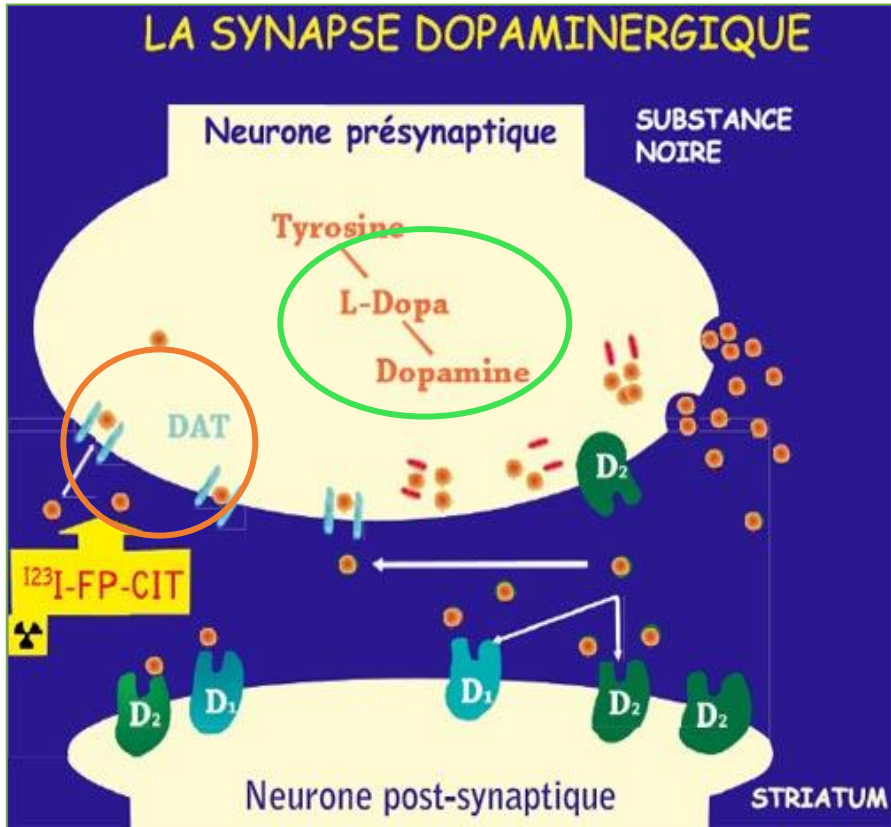

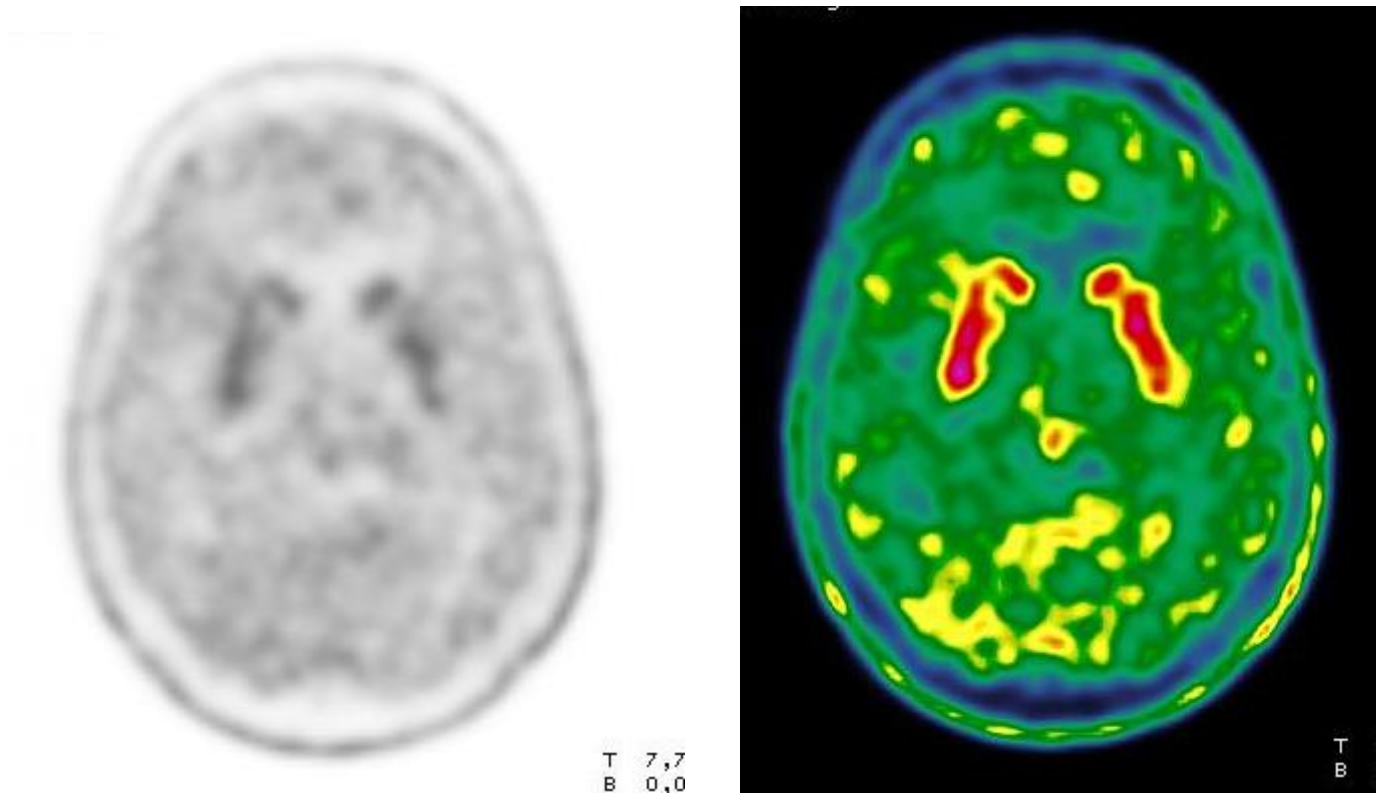

TEP à la F-DOPA cérébrale normale (à 90min)

TEP F DOPA ET MOUVEMENTS ANORMAUX

Enfants souffrant d’encéphalopathie dyskinétique.

Maladie rare : défaut de synthèse de dopamine et sérotonine

Déficience en Décarboxylase des Acides aminés L-Aromatic (AADCD)

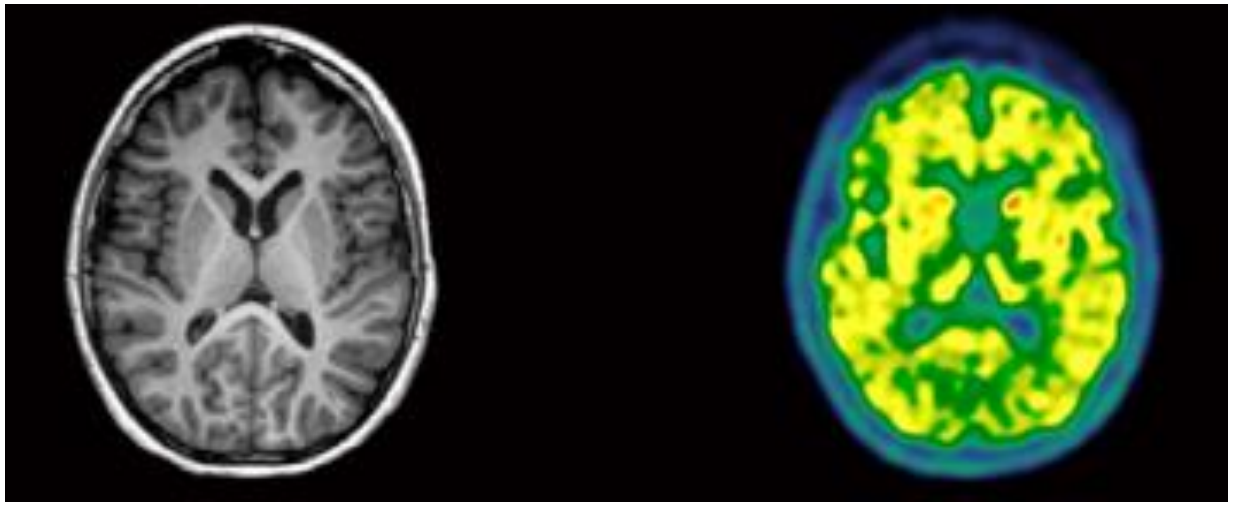

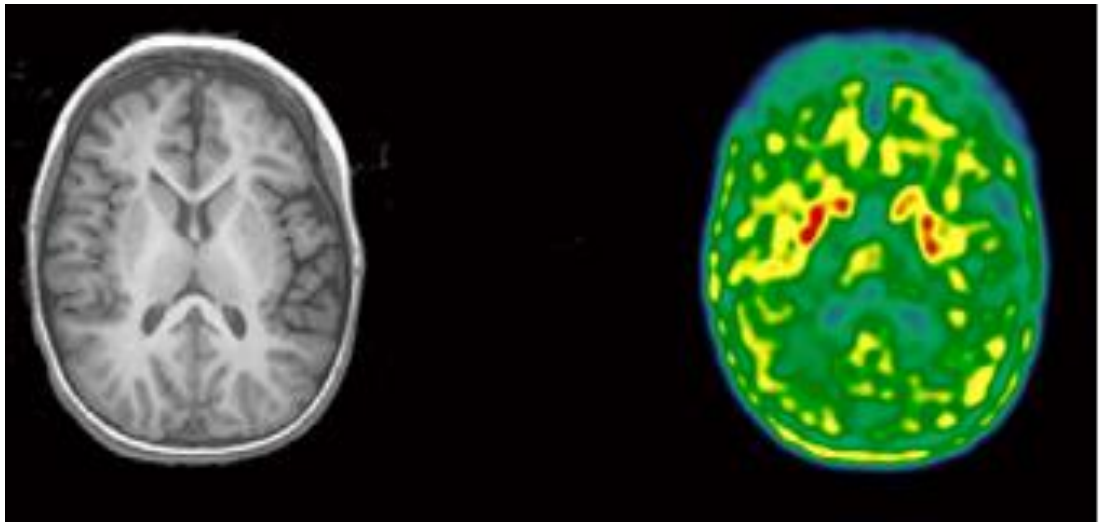

Hypoactivité des striatas

Déficit en dopamine

François-Heude M-C et al.

Intraputaminal gene delivery in two patients with AADCD deficiency

Movements Disorder, 2023

F-DOPA: marqueur de la prolifération tumorale

- Recherche d'une augmentation du transport intracellulaire et de la décarboxylation de l'acide aminé dihydroxyphénylalanine
- Certaines tumeurs:
  - Augmentation du transporteur intra cellulaire de la L-DOPA (LAT-1)
  - Augmentation de l'activité de la L-dopa-décarboxylase

- Neuropédiatrie et gliomes

Pour certaines tumeurs (CMT, Carcinoïdes bronchiques…) « problème » de stockage: temps précoce +++

TEP-F-DOPA et indications oncologiques

- Tumeurs cérébrales primitives (gliomes)

  - Phéochromocytomes et Paragangliomes MIBG ® négatif (localisation, stadification, récidive)
  - Cancer médullaire de la thyroïde avec élévation de la calcitonine sérique
  - Tumeurs carcinoïdes bien différentiées du tube digestif
  - Autres tumeurs endocrines digestives, Octréoscan® négatif

TEP F-DOPA ET TUMEUR CEREBRALE

F-DOPA: marqueur de la prolifération cellulaire

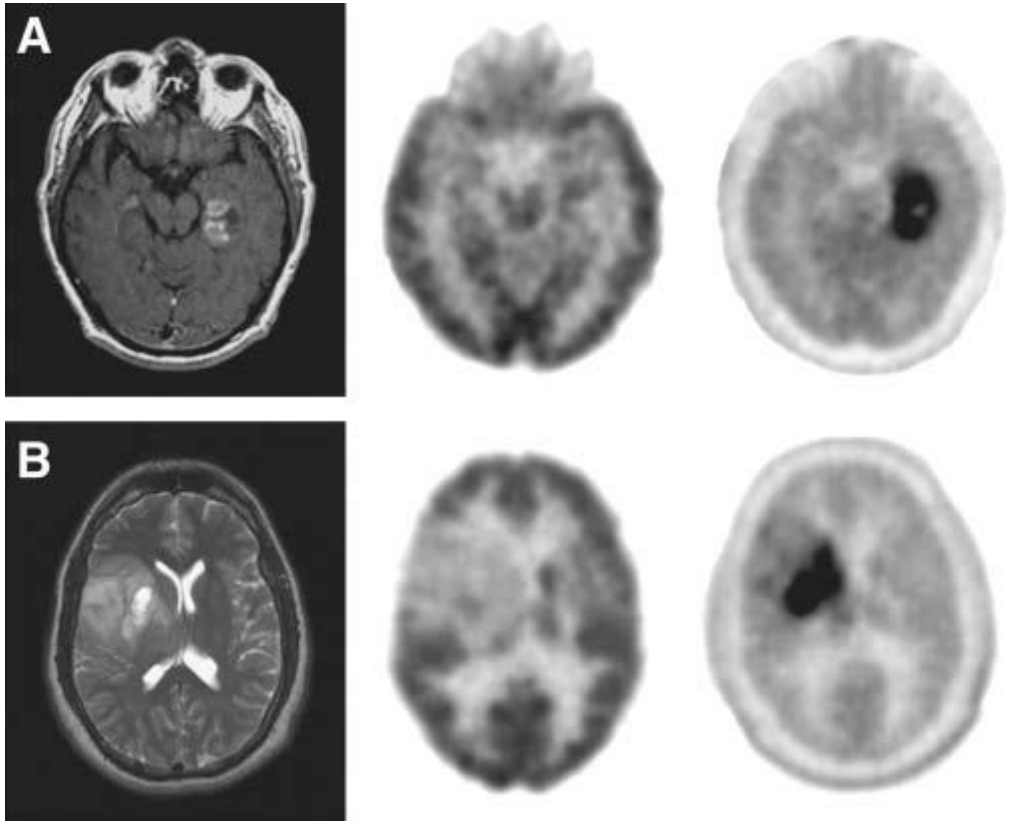

Glioblastome

Oligodendrogliome

IRM **TEP-FDG** **<** **TEP-F-DOPA**

Bilan initial d'une tumeur cérébrale:

Bonne détection et délimitation tumorale

F-DOPA et gliomes

- Analogue de la dopamine
  - Activité décarboxylase
  - Marqueur de la prolifération cellulaire
- Etre à jeun de protides
- Carbidopa 1h avant injection
- Activité administrée: 2,5MBq/kg
- Acquisition cérébrale à 15min

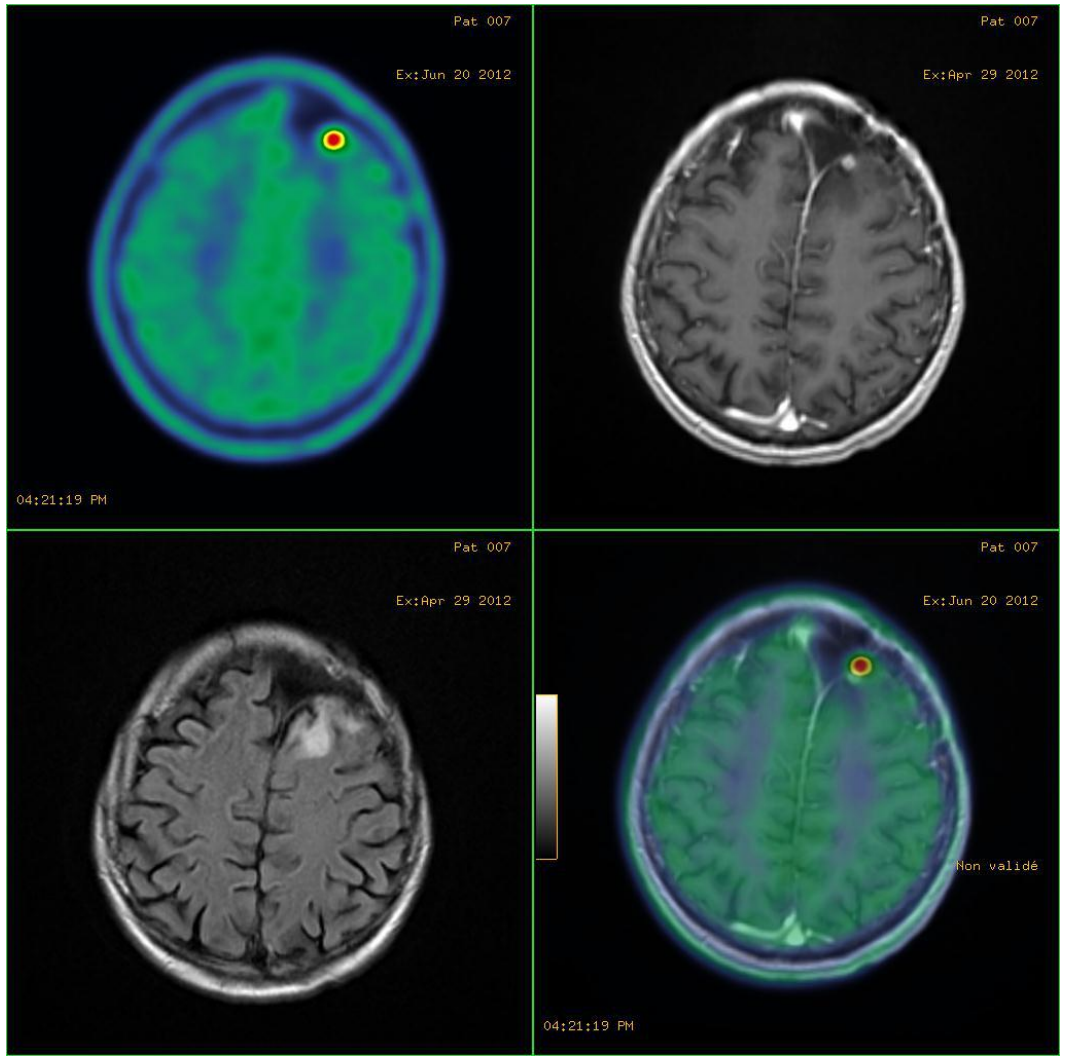

- Faible activité cérébrale +++: meilleure contraste entre tumeur et parenchyme cérébrale

Neuropédiatrie et Médecine nucléaire

- Indications principales:
  - Bilan diagnostic d'encéphalopathie (anoxie péri-natale), Troubles du comportements (TEP-FDG)
  - Neurolupus (TEP-FDG)
  - Encéphalites (TEP-FDG)
  - Sd Kleine Levin (TEP-FDG)
  - Dyskinésies (FDG et F DOPA ou Datscan)
  - Épilepsies partielles réfractaires potentiellement opérables (Sc de perfusion et FDG)
  - Tumeurs cérébrales (TEP FDG et DOPA)
- Examens
  - TEP-TDM cérébrale (FDG, F-DOPA)
  - SPECT de perfusion
  - SPECT au Datscan
- Défi technique et relationnel: s'adapter à l'âge de l'enfant, à son comportement et au contexte clinique
- Objectif: climat serein, obtenir la confiance et la coopération pour assurer l'immobilisation de l'enfant pendant tout le temps de l'examen

Neuropédiatrie et médecine nucléaire
Toujours faire « du mieux qu'on peut »

Merci